LEONID BEJAN MIHAI-ROMEO GĂLEȘANU

MEDIASTINUL

EDITURA ACADEMIEI ROMÂNE

Scanned with OKEN Scanner

Dr. LEONID BEJAN

Dr. MIHAI-ROMEO GĂLEŞANU

MEDIASTINUL

BAZE MORFOLOGICE – PRACTICI MEDICO-CHIRURGICALE

În colaborare cu:

VIRGIL ENE, VASILE FUFEZAN, EUGEN LAZĂR, VASILE LUȚĂ, ION MARIN, TRAIAN OANCEA, ILIE PAVELESCU, OCTAVIAN I. RADA, EMILIA RAUFEISEN-BEJAN

Scanned with OKEN Scanner

CUPRINS

Prefață 9

Cuvânt înainte 11

Partea I

BAZELE ANATOMICE ALE MEDIASTINULUI 13

Capitolul I

PEREȚII MEDIASTINULUI (Bejan L.) 15

1.1. Peretele anterior al mediastinului 16
1.2. Peretele posterior al mediastinului 22
1.3. Limita superioară a mediastinului 27
1.4. Limita inferioară a mediastinului 37
1.5. Pereții laterali ai mediastinului 42
1.6. Raporturile dintre organele feței laterale a mediastinului și plămân 48

Capitolul 2

SISTEMATIZAREA MEDIASTINULUI. (Planurile intramediastinale) (Bejan L.) 53

2.1. Planurile frontale 56
2.2. Planurile transversale 56

Capitolul 3

SISTEMATIZAREA ȚESUTULUI CONJUNCTIV AL MEDIASTINULUI (Bejan L.) 59

3.1. Spațiile conjunctivale intercompartimentale 59
3.2. Structurile conjunctivale organizate ale mediastinului 66

Capitolul 4

SISTEMATIZAREA CONȚINUTULUI MEDIASTINAL PE COMPARTIMENTE (Bejan L.) 75

4.1. Compartimentul mediastinal anterior 75
4.2. Compartimentul mediastinal mijlociu 91
4.3. Compartimentul mediastinal posterior 93

Capitolul 5

VASCULARIZAȚIA ORGANELOR MEDIASTINALE (Bejan L., Emilia Raufeisen-Bejan) 101

5.1. Vascularizația organelor din compartimentul mediastinal anterior 101
5.2. Vascularizația organelor din compartimentul mediastinal mijlociu 109
5.3. Vascularizația organelor din compartimentul mediastinal posterior 113

Scanned with OKEN Scanner

Capitolul 6

INERVAȚIA ORGANELOR MEDIASTINALE (Bejan L.) 119

6.1. Sistemul nervos simpatic extranevraxial al mediastinului 119
6.2. Sistemul nervos parasimpatic extranevraxial al mediastinului 123
6.3. Plexul cardiac 123
6.4. Plexul bronho-pulmonar 126
6.5. Plexul esofagian 128
6.6. Inervația diafragmei 128

Capitolul 7

SISTEMUL LIMFO-NODULAR AL MEDIASTINULUI (Bejan L.) 130

7.1. Nodulii limfatici din compartimentul mediastinal anterior 130
7.2. Nodulii limfatici din compartimentul mediastinal mijlociu 134
7.3. Nodulii limfatici din compartimentul mediastinal posterior 136

Capitolul 8

SISTEMATIZAREA CONȚINUTULUI MEDIASTINAL PE ETAJE (Bejan L.) 139

8.1. Etajul mediastinal superior 139
8.2. Etajul mediastinal mijlociu 161
8.3. Etajul mediastinal inferior 175

Bibliografie 184

Partea a II-a

RADIOANATOMIA MEDIASTINULUI 185

Capitolul 1

SUBSTRATUL RADIOANATOMIC AL LINIILOR ŞI BENZILOR MEDIASTINALE (Găleşanu M.R.) 185

1.1. Liniile şi benzile mediastinale vizualizate în incidența sagitală (postero-anterioară) 188
1.2. Liniile şi benzile mediastinale vizualizate în incidența laterală 197

Capitolul 2

RADIOANATOMIA MEDIASTINULUI STUDIATĂ PE ETAJE DIN INCIDENȚA SAGITALĂ (postero-anterioară) (Găleşanu M.R.) 201

2.1. Etajul mediastinal superior 201
2.2. Etajul mediastinal mijlociu 206
2.3. Etajul mediastinal inferior 209

Capitolul 3

RADIOANATOMIA MEDIASTINULUI STUDIATĂ PE ETAJE, ÎN INCIDENȚELE LATERALĂ ŞI OBLICE (Găleşanu M.R.) 212

3.1. Etajul mediastinal superior 212
3.2. Etajul mediastinal mijlociu şi inferior 214

Scanned with OKEN Scanner

Capitolul 4

RADIOANATOMIA MEDIASTINULUI STUDIATĂ PRIN TOMOGRAFIE AXIALĂ (C.T.) (Găleşanu M.R.) 218
4.1. Tomografia computerizată (C.T.) 218
4.2. Bazele anatomice ale tomografiei R.M.N. (Bejan L.) 236
Bibliografie 248

Partea a III-a

STUDIUL ANATOMO-CHIRURGICAL AL MEDIASTINULUI 249

Capitolul 1

CĂILE DE ACCES ÎN CHIRURGIA MEDIASTINULUI (Oancea Tr., Bejan L.) 249
1.1. Calea de abord cervicală 249
1.2. Calea de abord cervico-toracică posterioară 251
1.3. Calea de abord transsternală 253
1.4. Calea de abord transtoracică 254
1.5. Calea de acces toraco-abdominală 259

Capitolul 2

ANATOMIA CHIRURGICALĂ A TORACELUI EXCAVAT (Fufezan V., Bejan L.) 263
2.1. Deformaţiile peretelui sterno-costal 263
2.2. Tratamentul chirurgical al peretelui excavat 264

Capitolul 3

BAZELE ANATOMICE ALE BRONHOSCOPIEI (Luţă V., Bejan L.) 270
3.1. Bronhoscopia în condiţii normale 271
3.2. Bronhoscopia în condiţii patologice 273

Capitolul 4

BAZELE ANATOMICE ALE INTERVENŢIILOR DE LA BAZA GÂTULUI 277
4.1. Traheotomia (Marin I., Bejan L.) 277
4.2. Laringostomia intercrico-tiroidiană (coniotomia) (Marin I., Bejan L.) 282
4.3. Mediastinoscopia (Hica L., Bejan L.) 282
4.4. Anatomia chirurgicală a sindroamelor aperturii toracice superioare (Pavelescu I., Bejan L.) 285
4.5. Principiile tratamentului chirurgical (Pavelescu I., Bejan L.) 289

Capitolul 5

BAZELE ANATOMICE ALE INTERVENŢIILOR DIN COMPARTIMENTUL MEDIASTINAL ANTERIOR 294
5.1. Timectomia (Oancea Tr., Bejan L.) 294

Capitolul 6

BAZELE ANATOMICE ALE INTERVENŢIILOR DIN COMPARTIMENTUL MEDIASTINAL MIJLOCIU (Ene V., Bejan L.) 301
6.1. Tehnica rezecţiei şi reconstrucţiei traheale 301
6.2. Tehnica pneumonectomiei „standard" cu abordul intra- şi transpericardic al vaselor pulmonare 306

Scanned with OKEN Scanner

6.3. Tehnica „pneumonectomiei lărgite" cu abordul intra- şi transpericardic al vaselor pulmonare 311
6.4. Rezecţia-anastomoză simplă şi combinată de bronhii şi artere 315
6.5. Bazele anatomo-chirurgicale ale pneumonectomiei iterative 318

Capitolul 7

BAZELE ANATOMICE ALE INTERVENŢIILOR DIN COMPARTIMENTUL MEDIASTINAL POSTERIOR 325

7.1. Principiile de reconstrucţie a esofagului atrezic (Fufezan V., Bejan L.) 325
7.2. Principiile reconstrucţiei esofagului stenotic 329
7.3. Principiile reconstrucţiei tubului digestiv în cancerul de esofag (Bejan L.) 338

Capitolul 8

ANATOMIA CHIRURGICALĂ A CANALULUI TORACIC (Bejan L., Rada I.O.) 356

Bibliografie 361

Summary 367

Contents 369

Scanned with OKEN Scanner

PREFAȚĂ

MEDIASTINUL. Baze morfologice – Practici medico-chirurgicale *constituie o monografie complexă alcătuită de d-nul dr. Leonid Bejan împreună cu un număr de colaboratori prestigioși.*

Prima parte, studiul anatomic descriptiv și topografic, se sprijină pe o foarte bogată și variată documentare din patrimoniul clasic, la care se adaugă studiile originale pe 300 de piese de mediastin, preparate după o tehnică originală foarte precis descrisă. Printre subiectele prioritare preferate de autor, se numără studiul angiografic al esofagului, studiu de mare actualitate, mai ales în problema procedeelor propuse pentru înlocuirea esofagului.

Autorul evidențiază aspectele funcționale pe care le prezintă formațiunile conjunctive din mediastin, sub formă de ligamente și fascii – considerate ca subansamble dintr-un sistem arhitectonic organizat superior – implicate în redistribuirea echilibrată a forțelor care participă la asigurarea activității programate a organelor din cutia toracică.

Ca și celelalte regiuni anatomice, mediastinul prezintă variante congenitale și dobândite în urma unor noxe, așa cum am avut prilejul să constat și eu în experiența celor peste 3000 de intervenții operatorii în mediastin, pentru afecțiuni esofagiene.

De aici decurge și marea varietate a descrierilor diverșilor cercetători, a structurilor fibroase și fasciale ale mediastinului, care schimbă, implicit, dimensiunile și forma spațiilor anatomice ale compartimentelor mediastinale.

Aparenta lor prolixitate poate crea impresia de confuzie pentru cititorul neavizat. Cine mai poate preciza cum arăta la naștere mediastinul unei persoane de peste 60 de ani?

În partea a doua a lucrării sunt prezentate metodele de explorare a mediastinului: endoscopică, radiologică, angiografică și radio-anatomică, corelate cu baza anatomică minuțios descrisă anterior.

În partea a treia sunt expuse indicații și principii ale unor procedee și tehnici operatorii, începând cu căile de acces asupra mediastinului, de la regiunea cervicală până la cea intra- și subdiafragmatică și continuând cu abordarea chirurgicală a organelor din mediastin.

Cu privire la acestea din urmă, sunt redate cu detalii tehnice, cursul operator și chiar studii critice ale unor metode, rațiuni pentru care sunt preferate anumite tehnici, elemente clinice și unele complicații și tratamente postoperatorii. Toate sunt trecute prin filtrul profesional al autorilor.

Lucrarea conține și 340 de figuri, desene alb-negru și color executate cu deosebită competență artistică.

Conceperea și redactarea unei asemenea monografii presupune un efort de documentare impresionant. Ea constituie o sursă de informație foarte utilă și este, după cunoștința mea, unica lucrare de acest fel din literatura română de specialitate.

Prof. dr. doc. DAN GAVRILIU

Scanned with OKEN Scanner

CUVÂNT ÎNAINTE

Mediastinul a polarizat în ultimele decenii, prin abordarea chirurgicală a conținutului său și prin investigarea mai detaliată și mai aprofundată a funcției organelor pe care le conține, nu numai interesul unui mare număr de specialiști, dar a promovat și dezvoltarea unor metode noi de investigație și tratament.

Oricare ar fi însă profilul profesional al specialistului, angajarea acestuia în abordarea mediastinului devine cu atât mai plenară cu cât cunoștințele sale morfologice din acest domeniu sunt mai exacte și mai ample.

Plecând de la această convingere, studiul anatomo-chirurgical al mediastinului a devenit de-a lungul mai multor ani, obiectivul de bază al activității mele de cercetare, care a constat în strângerea, selecționarea și sistematizarea datelor din literatură și din prelucrarea lor, vis-à-vis de propriul material obținut pe calea unor tehnici speciale.

Materialul de referință a cuprins piese anatomice, din care o parte au fost preparate prin injectare cu o pastă specială de cauciuc. Tehnologia materialului injectat a cunoscut numeroase probe până la obținerea unui amestec, care să permită realizarea preparatelor anatomice, sau piese de coroziune, suficient de fluide pentru redarea detaliilor, dar și suficient de maleabile pentru studiu morfologic. O contribuție deosebită la realizarea acestor piese de performanță revine d-lui Radu Florea – specialist în tehnologia cauciucului – față de care îmi exprim pe această cale admirația și recunoștința.

După piesele anatomice – peste 300 de preparate – s-au executat și desenele, în majoritatea lor în sistemul cartezian.

Ideea de a prezenta elementele din mediastin „în spațiu" – tridimensional – ne-a fost sugerată de forma geometrică de piramidă quadrangulară a mediastinului. S-a urmărit în special deprinderea medicului practician cu poziționarea spațială a elementelor din mediastin, prin decuparea mintală a acestora dintr-un monolit de imagini suprapuse și detașarea particularităților morfologice, normale sau patologice, din complexul anatomic în care sunt înglobate.

Materialul astfel pregătit a permis abordarea într-un mod aparte a unor probleme cu privire la sistematizarea mediastinului; a spațiilor conjunctivale intercompartimentale și a modului acestora de participare la dinamica respiratorie și circulatorie, a lojelor mediastinale, a sistemului limfatic mediastinal, ca și sistematizarea vascularizației organelor intramediastinale, în special la nivelul esofagului și a zonei eso-cardio-tuberozitare.

Tot în sistemul cartezian este conceput și capitolul cu privire la studiul radioanatomic al mediastinului.

Pentru desemnarea elementelor anatomice s-a folosit, de regulă, terminologia latină și doar la cazurile pentru care nu s-a găsit un corespondent latin s-a recurs la termeni românești, adoptați din literatura franceză de specialitate. Este meritul dr. E. Lazăr de a fi insistat în cadrul acestui text la introducerea terminologiei validate de Nomina Anatomica Internationale.

Ajuns la capătul unei împliniri dificile, îmi fac o plăcută datorie de a-mi exprima recunoștința față de colaboratorii care au investit în această lucrare întreaga lor experiență în domeniu, precum și față de toți cei care, într-o formă sau alta, au contribuit la realizarea acestui volum.

În mod special țin să mulțumesc pe această cale d-nei dr. Minerva Safta, șefa Laboratorului de Anatomie Patologică a Spitalului Clinic Municipal Timișoara, precum și d-nei dr. Ligia Cojocaru, șefa Laboratorului de Radiologie, care pe parcursul acestei lucrări mi-au oferit, alături de întregul colectiv, un sprijin generos și competent.

De asemenea, un gând de recunoștință datorez d-nei dr. Mariana Codreș, precum și echipei de desenatori artistici în frunte cu d-na Ecaterina Răspopa, sprijinită în ultima etapă a lucrării de d-na Stela Lacea, d-na Nora Novac și de d-na Jana Chiriachide – desenator tehnic, precum și de dl. Ion Drozman – fotograf artistic.

Scanned with OKEN Scanner

CUVÂNT ÎNAINTE

Mediastinul a polarizat în ultimele decenii, prin abordarea chirurgicală a conținutului său și prin investigarea mai detaliată și mai aprofundată a funcției organelor pe care le conține, nu numai interesul unui mare număr de specialiști, dar a promovat și dezvoltarea unor metode noi de investigație și tratament.

Oricare ar fi însă profilul profesional al specialistului, angajarea acestuia în abordarea mediastinului devine cu atât mai plenară cu cât cunoștințele sale morfologice din acest domeniu sunt mai exacte și mai ample.

Plecând de la această convingere, studiul anatomo-chirurgical al mediastinului a devenit de-a lungul mai multor ani, obiectivul de bază al activității mele de cercetare, care a constat în strângerea, selecționarea și sistematizarea datelor din literatură și din prelucrarea lor, vis-à-vis de propriul material obținut pe calea unor tehnici speciale.

Materialul de referință a cuprins piese anatomice, din care o parte au fost preparate prin injectare cu o pastă specială de cauciuc. Tehnologia materialului injectat a cunoscut numeroase probe până la obținerea unui amestec, care să permită realizarea preparatelor anatomice, sau piese de coroziune, suficient de fluide pentru redarea detaliilor, dar și suficient de maleabile pentru studiu morfologic. O contribuție deosebită la realizarea acestor piese de performanță revine d-lui Radu Florea – specialist în tehnologia cauciucului – față de care îmi exprim pe această cale admirația și recunoștința.

După piesele anatomice – peste 300 de preparate – s-au executat și desenele, în majoritatea lor în sistemul cartezian.

Ideea de a prezenta elementele din mediastin „în spațiu" – tridimensional – ne-a fost sugerată de forma geometrică de piramidă quadrangulară a mediastinului. S-a urmărit în special deprinderea medicului practician cu poziționarea spațială a elementelor din mediastin, prin decuparea mintală a acestora dintr-un monolit de imagini suprapuse și detașarea particularităților morfologice, normale sau patologice, din complexul anatomic în care sunt înglobate.

Materialul astfel pregătit a permis abordarea într-un mod aparte a unor probleme cu privire la sistematizarea mediastinului; a spațiilor conjunctivale intercompartimentale și a modului acestora de participare la dinamica respiratorie și circulatorie, a lojelor mediastinale, a sistemului limfatic mediastinal, ca și sistematizarea vascularizației organelor intramediastinale, în special la nivelul esofagului și a zonei eso-cardio-tuberozitare.

Tot în sistemul cartezian este conceput și capitolul cu privire la studiul radioanatomic al mediastinului.

Pentru desemnarea elementelor anatomice s-a folosit, de regulă, terminologia latină și doar la cazurile pentru care nu s-a găsit un corespondent latin s-a recurs la termeni românești, adoptați din literatura franceză de specialitate. Este meritul dr. E. Lazăr de a fi insistat în cadrul acestui text la introducerea terminologiei validate de Nomina Anatomica Internationale.

Ajuns la capătul unei împliniri dificile, îmi fac o plăcută datorie de a-mi exprima recunoștința față de colaboratorii care au investit în această lucrare întreaga lor experiență în domeniu, precum și față de toți cei care, într-o formă sau alta, au contribuit la realizarea acestui volum.

În mod special țin să mulțumesc pe această cale d-nei dr. Minerva Safta, șefa Laboratorului de Anatomie Patologică a Spitalului Clinic Municipal Timișoara, precum și d-nei dr. Ligia Cojocaru, șefa Laboratorului de Radiologie, care pe parcursul acestei lucrări mi-au oferit, alături de întregul colectiv, un sprijin generos și competent.

De asemenea, un gând de recunoștință datorez d-nei dr. Mariana Codreș, precum și echipei de desenatori artistici în frunte cu d-na Ecaterina Răspopa, sprijinită în ultima etapă a lucrării de d-na Stela Lacea, d-na Nora Novac și de d-na Jana Chiriachide – desenator tehnic, precum și de dl. Ion Drozman – fotograf artistic.

Scanned with OKEN Scanner

Toată gratitudinea soției mele dr. Emilia Bejan, născută Raufeisen, medic cardiolog pediatru, care mi-a fost un colaborator neprețuit pe toată perioada elaborării și finisării lucrării și care, pe lângă participarea efectivă la acest îndelungat efort, m-a înțeles și sprijinit în cele mai dificile momente.

Dr. LEONID BEJAN

P.S. Din prezenta lucrare lipsește capitolul cu privire la studiul morfologic al inimii și vaselor mari în practica medico-chirurgicală, material în curs de redactare, care va forma obiectul unei monografii de proporții.

Scanned with OKEN Scanner

PARTEA I

BAZELE ANATOMICE ALE MEDIASTINULUI

Mediastin, în înțelesul etimologic al cuvântului, înseamnă „zid" sau „perete despărțitor", de unde și termenul de „septum mediastinale" atribuit lui, de Nomina Anatomica (Basel).

În sens anatomic, termenul de „mediastin" se referă la spațiul de la mijlocul cutiei toracice. Dispus între stern și coloana vertebrală el separă lateral sacul pleural drept de cel stâng. Cavitatea toracică este astfel împărțită topografic în trei regiuni (fig. I.1 și I.2): – două laterale, una dreaptă și alta stângă, denumite „regiuni pleuro-pulmonare"; și – o a treia, mediană, interpusă între primele două, care poartă denumirea de „mediastin" *(septum mediastinale).*

Mediastinul cuprinde un complex de organe ale aparatului cardiovascular, respirator și digestiv, înconjurate de țesut conjunctiv lax și este străbătut de vase, căi limfatice și nervi.

Mediastinul este mult mai larg în partea sa posterioară decât în cea anterioară, și mult mai evazat în partea sa inferioară decât în cea superioară.

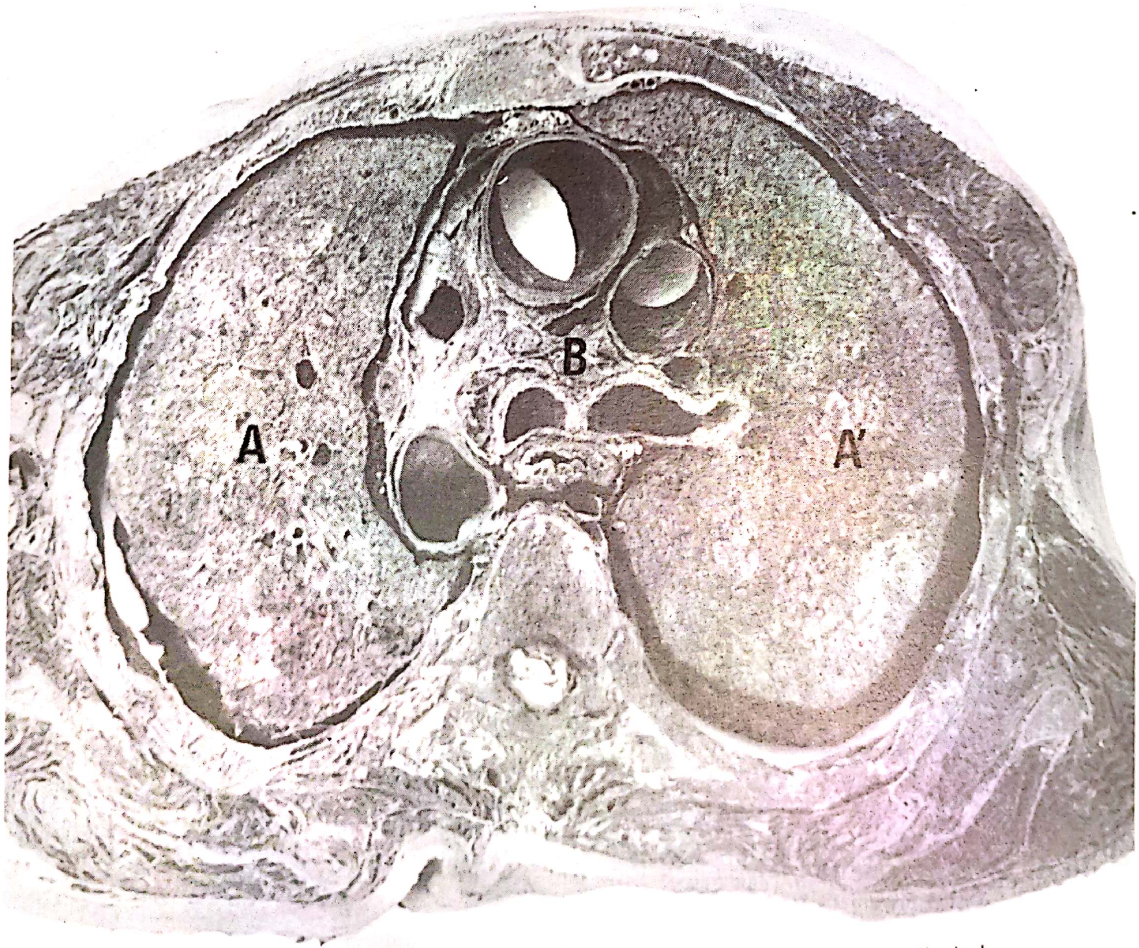

Fig. 1.1. – Toracele. Secțiune orizontală: *AA'*, regiunea pleuro-pulmonară; *B*, mediastinul.

Scanned with OKEN Scanner

După S. I. Elizarovski, mediastinul poate avea o formă largă sau una îngustă.

Mediastinul de formă largă se constată la persoanele cu torace brahiform şi cu cavităţile pleurale dispuse mai la distanţă de linia mediană, având fundurile de sac mediastinal anterior şi posterior mai şterse, diafragma mai ridicată iar cupolele cervico-toracice mai distanţate şi mai coborâte.

Mediastinul de formă îngustă corespunde persoanelor cu torace dolicomorf, la care vârfurile pulmonare sunt mai ridicate şi mai apropiate, diafragma mai coborâtă, pleurele mediastinale se mulează mai intim peste organele mediastinale, înscriind bilateral funduri de sac pleuro-mediastinale mai adânci, atât anterior cât şi posterior.

În funcţie de forma mediastinului, variază forma şi poziţia organelor intramediastinale.

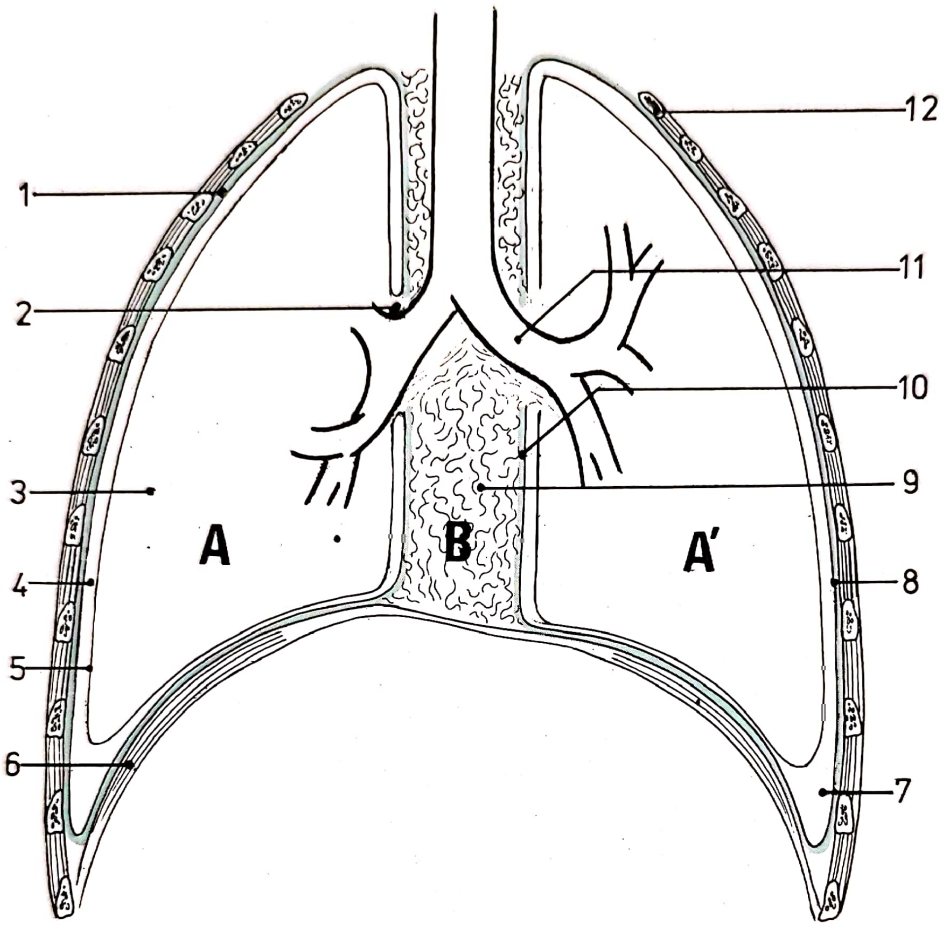

Fig. 1.2. – Toracele. Secţiune frontală: *1,* membrana suprapleuralis (fascia endothoracica); *2,* hilus pulmonis; *3,* pulmo; *4,* cavum pleurae; *5,* pleura pulmonalis; *6,* diaphragma; *7,* recessus costodiaphragmaticus; *8,* pleura parietalis; *9,* septum mediastinale (mediastinum); *10,* pleura mediastinalis; *11,* bronchus principalis; *12,* os costale primum.

La persoanele cu mediastinul larg, inima este orizontalizată şi depăşeşte marginea stângă a sternului cu aproximativ 8 cm, iar pe cea dreaptă cu aproximativ 4 cm. Porţiunea ascendentă din aortă este scurtă, arcul aortei are o direcţie oblică, cu tendinţă de etalare în plan frontal, iar vasele colaterale sunt mai răsfirate la originea lor.

La persoanele cu mediastinul îngust, inima este mai verticalizată şi are uneori aspect de „inimă în picătură". Ea depăşeşte marginile sternului cu cel mult 5 cm la stânga şi cu 2 cm la dreapta. Porţiunea ascendentă a aortei este mult mai lungă decât la forma precedentă, arcul aortei are o orientare aproape sagitală, iar ramurile sale colaterale sunt apropiate la originea lor.

De asemenea în cazul unui mediastin larg, contactul dintre pleura mediastinală şi elementele vasculare din regiunea supraaortică este mai puţin strâns decât la persoanele cu mediastinul îngust la care, acest contact este mult mai intim, şi se extinde pe o suprafaţă mult mai largă, astfel încât aproape 3/4 din circumferinţa arterei subclaviculare stângi ajunge să se expună liber în cavitatea pleurală.

Aceste particularităţi anatomice trebuie cunoscute atunci când se practică o decolare extrapleurală sau decorticare sau atunci când se face uz de electrocauter pentru a secţiona bride pleurale având puncte de inserţie pe organele mediastinale sau alte intervenţii însoţite de endodisecţii pe cale toracoscopică.

Scanned with OKEN Scanner

Capitolul I

PEREȚII MEDIASTINULUI

Mediastinul îmbracă în ansamblu forma unei piramide cvadrangulare, delimitată: – anterior, de peretele sterno-condral; – posterior, de coloana vertebrală toracică; – lateral, de foițele pleurale mediastinale (fig. 1.3). În partea inferioară, spațiul mediastinal este separat de cel abdominal prin diafragmă. Datorită lipsei unui perete despărțitor superior, mediastinul comunică larg, prin defileul cervico-toracic, cu spațiile și viscerele gâtului.

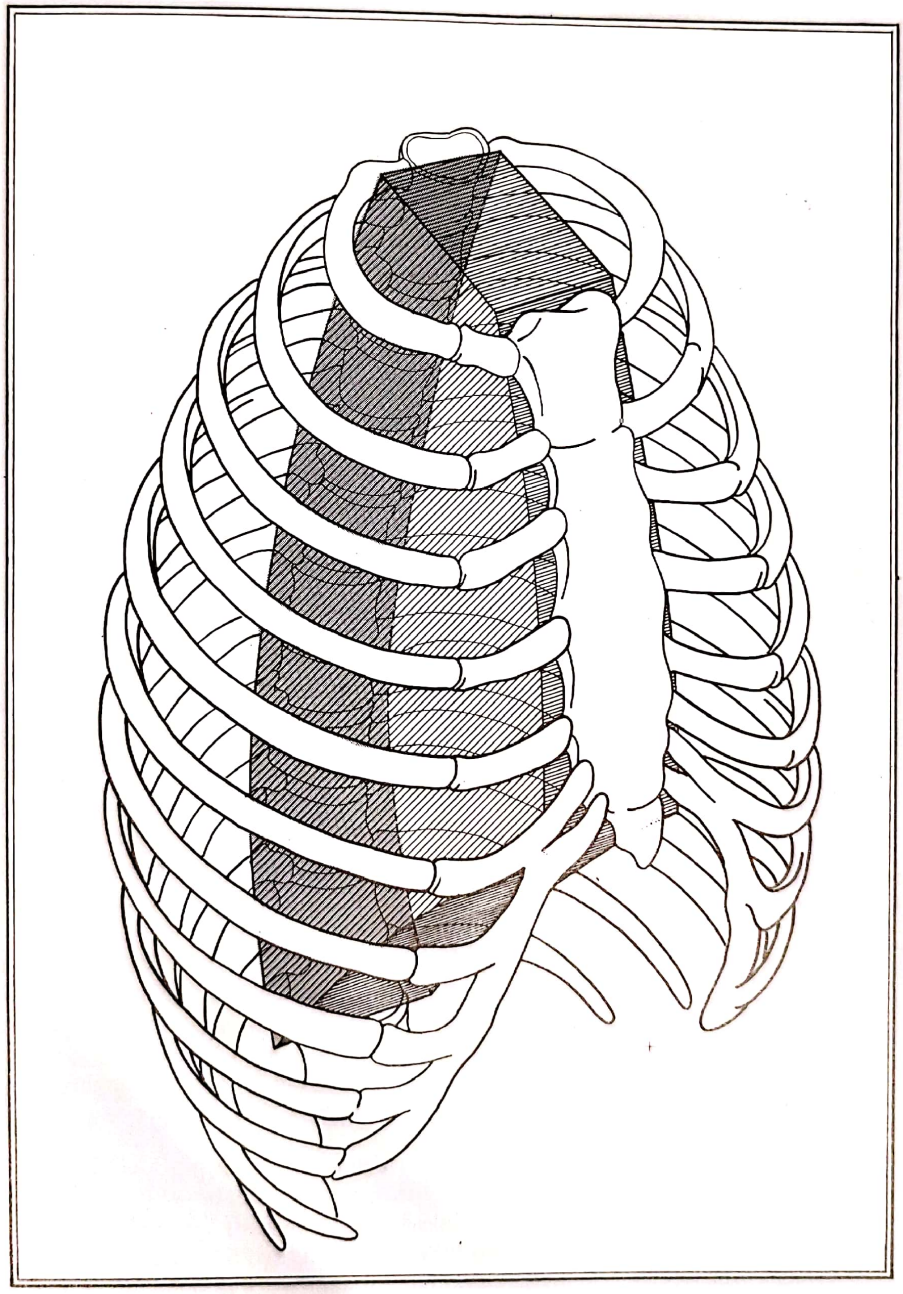

Fig. 1.3. – Mediastinul, piramidă cvadrangulară (Botescu M.).

Scanned with OKEN Scanner

1.1. Peretele anterior al mediastinului

Peretele anterior al mediastinului este reprezentat de stern şi de articulaţiile condro-sternale, care formează un adevărat plastron ce adăposteşte în spatele său organe cu funcţii vitale.

1.1.1. **Sternul** este un os lat, cu structură spongioasă, a cărui lungime variază între 16 şi 23 cm. I se disting trei porţiuni: – superioară, denumită manubriu *(manubrium sterni);* – mijlocie, care formează corpul propriu-zis al sternului *(corpus sterni);* şi – inferioară, apendicele xifoid *(processus xiphoideus)* (fig. 1.4).

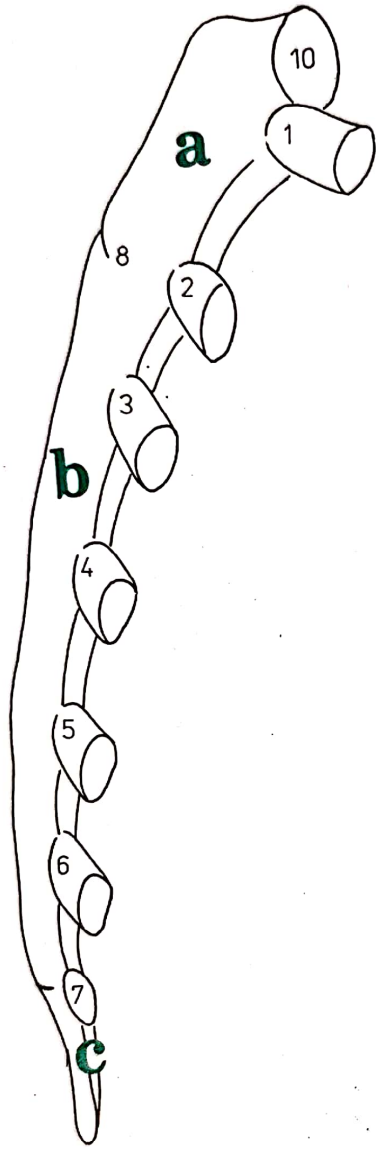

Fig. 1.4. – Sternul (profil): *A,* manubrium sterni; *B,* corpus sterni; *C,* processus xiphoideus; *1–7,* articulationes sternocostalis; *8,* angulus sterni.

a) ***Manubriul*** *(manubrium sterni)* are forma unui trunchi de piramidă cu baza orientată în sus. Marginea sa superioară prezintă o incizură, denumită incizura sternală *(incisura sterni* sau *incisura jugularis).* De fiecare parte a acestei incizuri se găseşte câte o scobitură *(incisura clavicularis)* care se articulează cu extremitatea medială a claviculei şi formează articulaţia sterno-claviculară. Extremitatea inferioară a manubriului nu este situată în acelaşi plan cu corpul sternului, ci formează cu acesta un unghi, denumit *unghiul sternal* sau unghiul Louis *(angulus sterni* sau *angulus Ludovici).* Acest unghi se proiectează la nivelul vertebrei a IV-a toracice sau al celui de al III-lea disc intervertebral.

Lateral, manubriul se articulează de fiecare parte cu primele două coaste. Prima coastă participă, alături de claviculă, la formarea articulaţiei sterno-costo-claviculare. Capsula fibroasă dispusă în jurul acestei articulaţii, este întărită de patru ligamente, din care trei reprezintă ligamente sterno-claviculare (-anterior, -posterior şi -superior), iar al patrulea, situat pe un plan inferior, poartă denumirea de ligamentul costo-clavicular sau ligamentul romboidal (fig. 1.5).

Situată la limita dintre gât şi torace, articulaţia sterno-costo-claviculară prezintă două feţe: una – anterioară; şi cealaltă – posterioară.

Scanned with OKEN Scanner

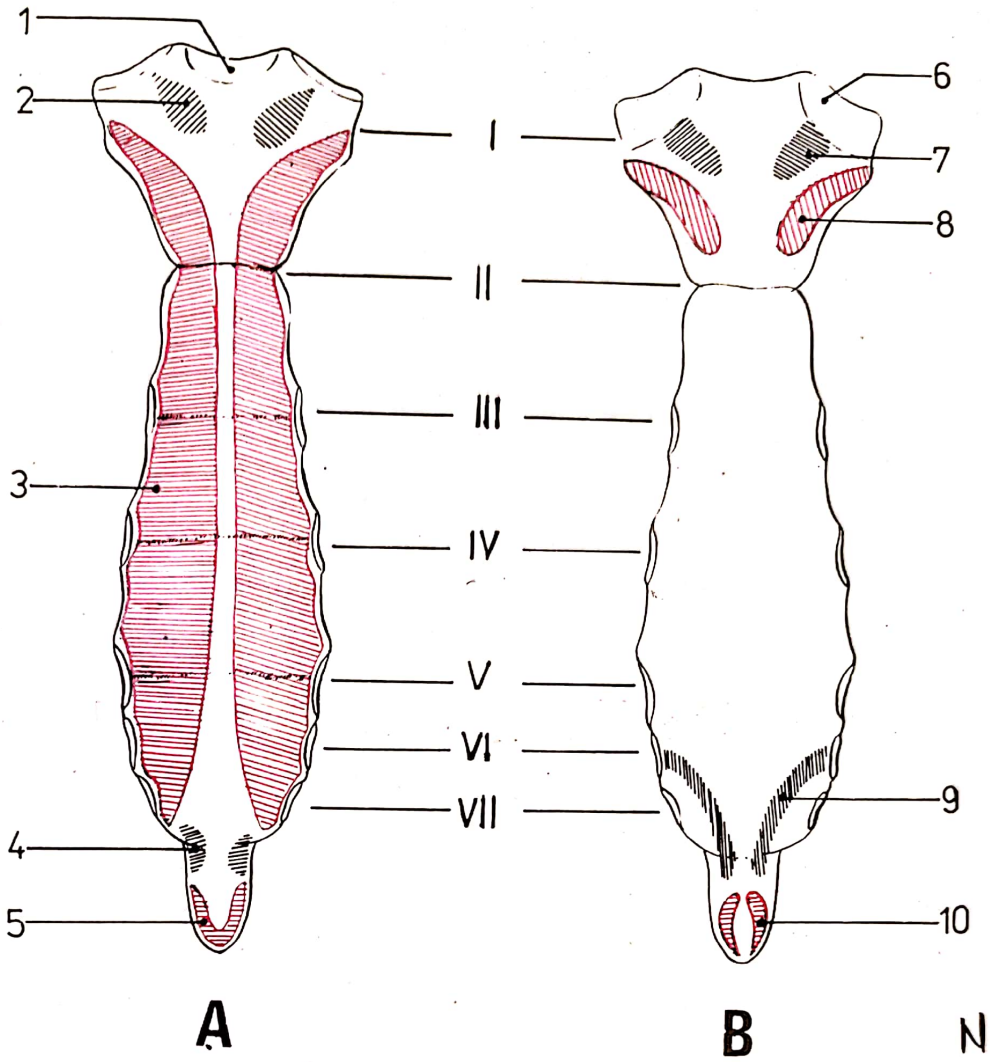

Fig. 1.5. – Sternul. Inserţiile musculare. A, – faţa anterioară; B, – faţa posterioară, (după Testut J.): *1,* incisura sterni; *2,* m. sternocleidomastoideus; *3,* m. pectoralis major; *4.* rectus abdominis; *5,* aponeurosis m. transversus abdominis; *6,* incisura clavicularis; *7,* m. sternohyoideus; *8,* m. sternothyroideus; *9,* m. transversus thoracis (m. triunghiularul sternului); *10,* diaphragma; I–VII, incisurae costales.

• Faţa anterioară a articulaţiei sterno-costo-claviculare vine în raport cu originea muşchiului marele pectoral şi cu inserţia sternală a muşchiului sterno-cleido-mastoidian *(m. sternocleidomastoideus).*

• Faţa posterioară a articulaţiei sterno-costo-claviculare oferă o suprafaţă de inserţie pentru muşchiul sterno-hioidian şi pentru muşchiul sterno-tiroidian (fig. 1.6).

Posterior faţă de planul muscular se găseşte atât la dreapta, cât şi la stânga, confluentul jugulo-subclavicular omonim. Acesta se formează din unirea venei jugulare interne cu vena subclaviculară şi stă la originea trunchiului venos brahiocefalic drept şi stâng. La nivelul confluentului jugulo-subclavicular trunchiurile venoase care îl generează prezintă câte o valvă. Acestea sunt ultimele valve situate pe sistemul venos periferic. De la acest nivel şi până la vărsarea venei cave superioare în atriul drept, trunchiurile venoase sunt avalvulate.

Confluentul jugulo-subclavicular este fixat atât la dreapta, cât şi la stânga, de articulaţia sterno-costo-clavi-cu-lară prin expansiuni conjunctivale foarte rezistente, care fac anevoioasă decolarea trunchiului venos la acest nivel.

Posterior faţă de planul venos se găseşte un plan arterial, reprezentat în dreapta de trunchiul arterial brahio-cefalic, iar în stânga de artera carotidă comună stângă. Artera subclaviculară stângă se găseşte la distanţă de articulaţia sterno-costo-claviculară, pe un plan postero-lateral faţă de artera carotidă comună. Lateral şi la oarecare distanţă de articulaţia sterno-costo-claviculară se găseşte atât la dreapta, cât şi la stânga, traiectul arterei toracice interne, însoţită de vena omonimă şi de nervul frenic.

b) Corpul sternului *(corpus sterni)* are formă aproape dreptunghiulară. Pe faţa sa anterioară se observă mai multe creste transversale *(synchondrosis sternalis)* care împart corpul sternului în 4–5 segmente. Pe marginile sale laterale se constată 6 incizuri *(incisurae costales),* care se articulează cu extremităţile anterioare ale cartilajelor coastelor II–VII. Coasta a II-a se articulează cu sternul la nivelul unghiului sternal, în timp ce coasta a VII-a se articulează cu baza apendicelui xifoid.

697.597

BIBLIOTECA JUDEŢEANĂ "GH. ASACHI" IAŞI

Scanned with OKEN Scanner

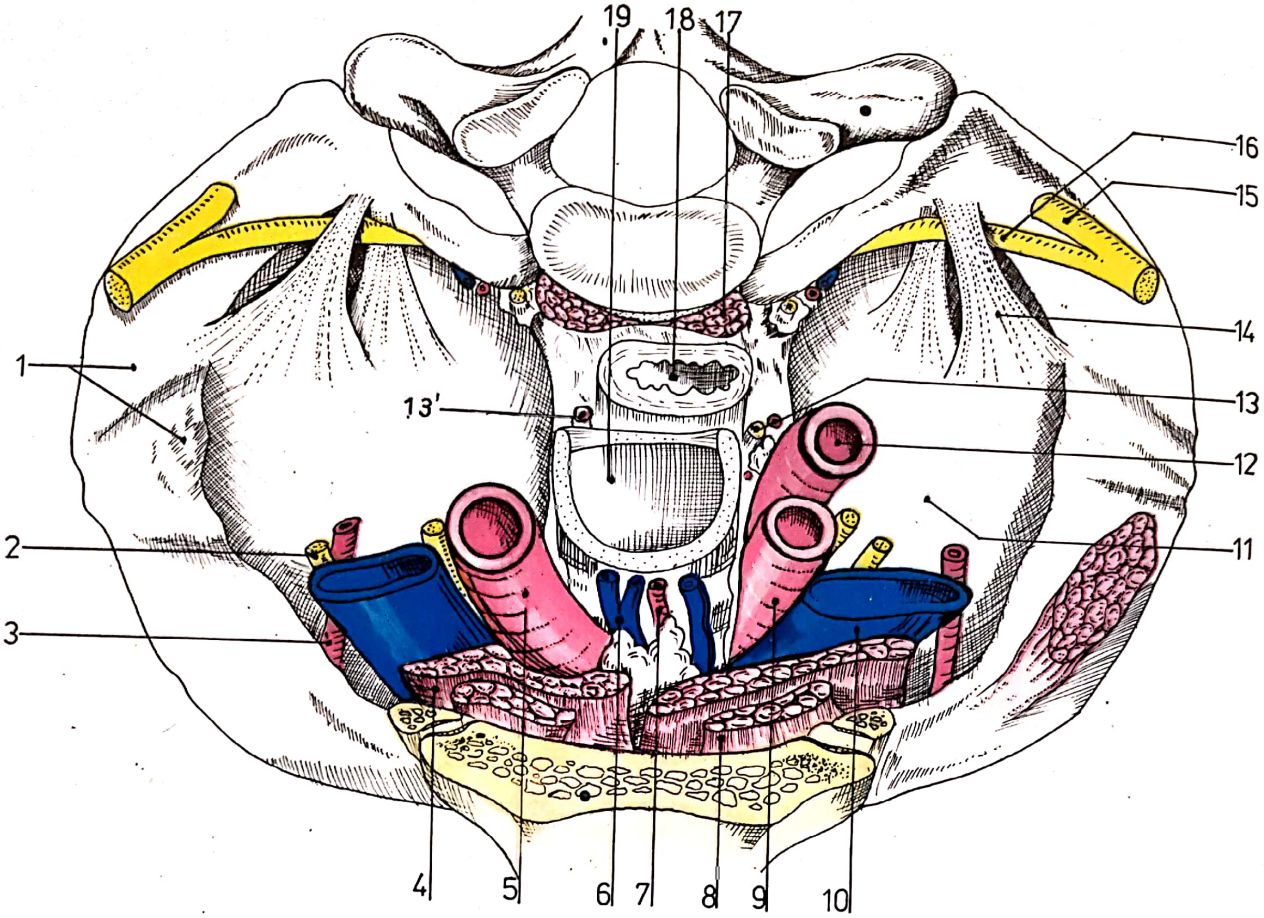

Fig. 1.6. – Raporturile articulației sterno-costo-claviculare, (după Paturet G.): *1,* os costale primum, tuberculum m. scaleni anterioris (Lisfranc); *2,* n. phrenicus dexter; *3,* a. thoracica interna dextra; *4,* m. sternothyroideus; *5,* a. carotis communis dextra; *6,* v. thyroidea (cupula fibrosa Hayek); *12,* a. subclavia sinistra; *13, 13',* n. laryngeus recurrens sinister; *14,* ligamentul costo-pleural; *15,* ramus ventralis al celui de al VIII-lea nerv spinal cervical; *16,* ramus ventralis al primului nerv spinal toracal; *17,* m. longus colli; *18,* esophagus; *19,* trachea.

Corpul sternului oferă anterior o suprafață de inserție pentru mușchiul marele pectoral, iar posterior – pentru mușchiul triunghiularul sternului *(m. transversus thoracis)* (fig. 1.7).

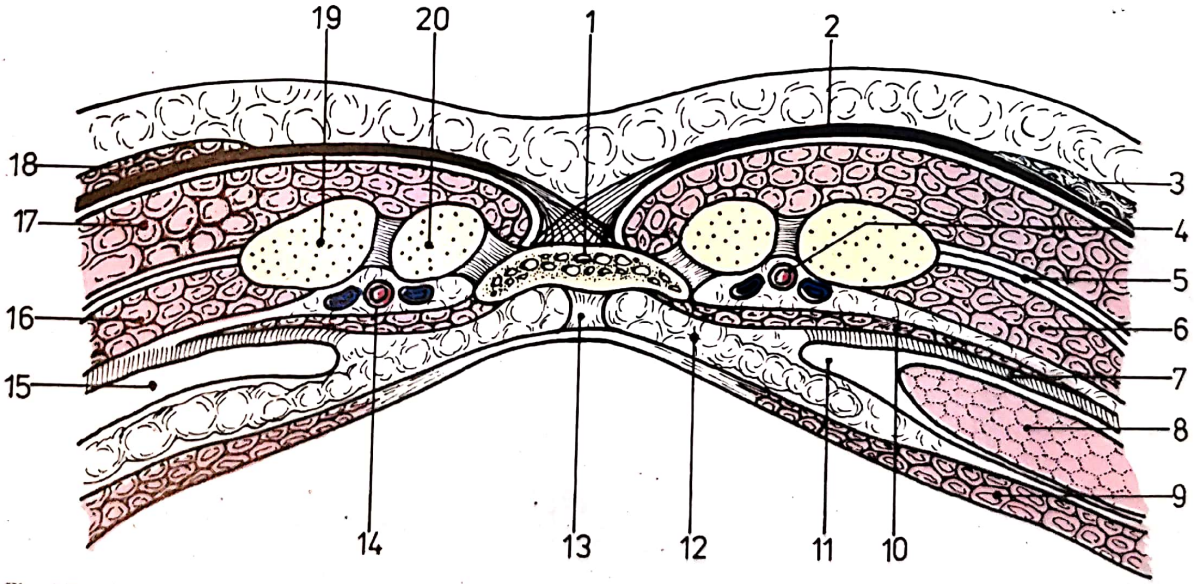

Fig. 1.7. – Secțiune transversală prin peretele toracic anterior, efectuată la baza apendicelui xifoid. Segmentul inferior al secțiunii (după Paturet G.): *1,* processus xiphoideus; *2,* vagina m. recti abdominis (lamina anterior); *3, 18,* m. pectoralis major; *4,* a. thoracica interna dextra; *5,* ligamentul intercondroid; *6, 16,* m. intercostalis internus; *7,* fascia endothoracica, pleura costalis; *8,* parenchyma pulmonale; *9,* diaphragma; *10,* m. transversus thoracis; *11,* recessus costomediastinalis anterior; *12,* franjuri grăsoase; *13,* ligamentum sternopericardiacum; *14,* a. thoracica interna sinistra; *15,* cavum pleurae; *17,* m. rectus abdominis; *19,* os costale VI; *20,* os costale VII.

Scanned with OKEN Scanner

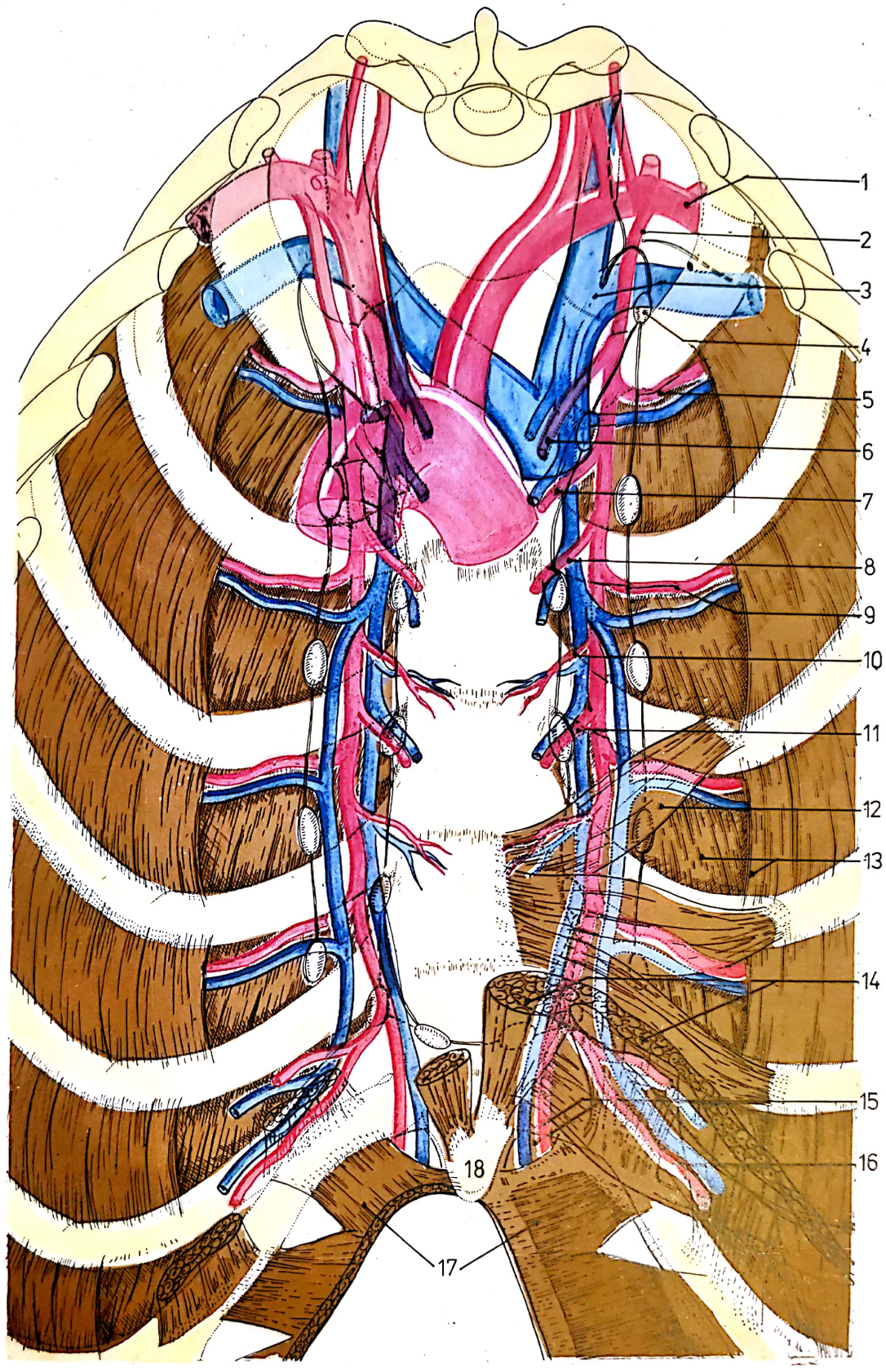

Fig. 1.8. – Sternul; m. triunghiular al sternului. Raporturile arterei toracice interne cu fața posterioară a sternului: *1,* arteria subclavia; *2,* a. thoracica interna; *3,* confluentul venos Pirogoff; *4,* nodus lymphaticus parasternalis; *5,* ramus intercostalis anterior I (a. thoracica interna); *6,* a. pericardică antero-superioară; *7,* a. pericardiacophrenica; *8,* ramus thymicus (artera timică laterală); *9,* ramus intercostalis anterior II (a. thoracica interna); *10,* rami sternales; *11,* a. pericardică antero-inferioară; *12,* m. transversus thoracis; *13,* m. intercostalis internus et m. intercostalis intimus; *14,* diaphragma (pars sternalis); *15,* a. epigastrica superior + spațiul Larrey; *16,* a. musculophrenica (a. thoracica interna); *17,* m. transversus abdominis; *18,* processus xiphoideus.

Scanned with OKEN Scanner

Mușchiul *triunghiularul sternului* are o formă foarte aplatizată. Inserția sa medială se face prin intermediul unei lame aponevrotice, care se fixează pe părțile laterale ale apendicelui xifoidian și pe cele ale sternului, ca și pe articulațiile condro-sternale, fără însă a depăși în sus coasta a III-a. Lateral, după un scurt traiect oblic, orientat în sus și lateral, fibrele sale musculare se constituie în 4–5 digitații, care se inseră pe marginea inferioară a cartilajelor 3–6 costale (fig. 1.8).

Din punct de vedere chirurgical, sunt importante raporturile strânse pe care le prezintă mușchiul triunghiularul sternului cu mușchii intercostali și cu pleura parietală.

• Întinsă ca o perdea de o parte și de alta a sternului, fața superficială a mușchiului triunghiularul sternului vine anterior în raport cu fața profundă a cartilajelor costale și cu mușchii intercostali interni. Ea delimitează cu aceștia din urmă un spațiu, – un adevărat defileu osteo-muscular –, prin care trec artera și vena toracică internă, precum și lanțul limfo-nodular parasternal drept, respectiv stâng. În cadrul acestui pedicul, artera ocupă o poziție laterală, vena este situată medial, iar nodulii limfatici ai lanțului parasternal aflați la mijloc ocupă, – în șirag de mărgele –, spațiul dintre două articulații condro-sternale, cunoscut sub denumirea de „foseta Soulignaux". Această fosetă este delimitată posterior, de fascia endotoracică și de mușchiul triunghiularul sternului, iar anterior, de aponevroza intercostală externă anterioară și de mușchiul intercostal mijlociu. Ca atare, pentru descoperirea elementelor vasculare și extirparea nodulului limfatic este nevoie de secționarea în totalitate a mușchilor intercostali.

• Fața profundă, endotoracică, a mușchiului triunghiularul sternului este căptușită de pleura parietală, care cu puțin înainte de a atinge linia mediosternală se reflectă și formează, de fiecare parte, câte un fund de sac, denumit recesul costo-mediastinal anterior drept, respectiv stâng (fig. 1.9).

– În dreapta, linia de reflexiune anterioară a pleurei mediastinale începe de la nivelul domului pleural. Ea ocolește articulația sterno-condro-claviculară dreaptă și ajunge pe fața posterioară a sternului, atingând linia mediană în dreptul celei de a II-a articulații condro-sternale. De aici, ea coboară vertical până în dreptul celui de al IV-lea spațiu intercostal, după care linia de reflexiune se abate lin în jos și lateral, până în dreptul celei de a VI-a articulații condro-sternale. În continuare, linia de reflexiune anterioară a pleurei costo-mediastinale drepte părăsește aria precordială și se continuă lateral cu linia de reflexiune a pleurei *costo-diafragmatice.*

– În stânga, linia de reflexiune anterioară a pleurei mediastinale urmează un traiect similar cu cel din dreapta până în dreptul celui de al IV-lea spațiu intercostal. De la acest nivel ea își schimbă aproape brusc direcția, astfel încât, în dreptul celui de al VI-lea spațiu intercostal, se găsește la o distanță de 3 cm lateral față de marginea stângă a sternului. De aici, linia de reflexiune anterioară a pleurei mediastinale stângi părăsește, ca și la dreapta, aria precordială și se continuă lateral cu linia de reflexiune a pleurei *costo-diafragmatice.*

Între marginile recesurilor costo-mediastinale anterioare drept și stâng, se delimitează *spațiul interpleural anterior,* care are forma literei „X". În partea sa mijlocie, spațiul interpleural anterior este îngustat și urmează direcția liniei mediosternale. Uneori reflexiunea anterioară a pleurei mediastinale din dreapta se apropie de marginea stângă a sternului *(dislocatio ad sinistrum),* în care caz aria matității absolute cardiace se reduce, sau poate chiar să nu existe. În unele cazuri, cele două margini pleurale se suprapun, iar în altele ele pot rămâne la o distanță de până la 2 cm una de alta (S. I. Elizarovski și G. I. Kondratiev).

Poziția marginii inferioare a recesului costo-mediastinal anterior poate de asemenea varia. Când linia de reflexiune inferioară a pleurei mediastinale are o poziție înaltă *(positio alta marginis inferioris pleurae),* recesul costo-diafragmatic se adâncește și se găsește cu mult deasupra diafragmei.

Spre extremități, marginile recesului costo-mediastinal anterior se distanțează, datorită prezenței timusului, în partea superioară a mediastinului anterior și a inimii, în partea sa inferioară. La aceste două niveluri se formează spații triunghiulare care poartă denumirea de „trigonul interpleural superior", respectiv „trigonul interpleural inferior".

• Trigonul interpleural superior se găsește supraiacent pericardului și corespunde lojei ocupate de timus (când acesta există), sau vestigiilor sale la adult (corpii fibro-adipoși retrosternali Waldeyer).

• Trigonul interpleural inferior corespunde pericardului. Deoarece la acest nivel pericardul vine în contact nemijlocit cu peretele toracic, această zonă poartă denumirea clinică de „zona matității absolute a inimii". Pericardul este separat la acest nivel, de plastronul sterno-condro-costal prin spațiul prepericardic. Acest spațiu este ocupat de un strat gros de țesut adipos, cunoscut sub denumirea de „franjurile grăsoase Poirier". Datorită rolului pe care acest țesut îl joacă în amortizarea zgomotelor pe care le produc bătăile inimii, el a mai fost denumit și „spațiul sero-grăsos al inimii".

*c) **Apendicele xifoid** (processus xiphoideus),* se prezintă ca o lamă osoasă de formă și mărime variabile. I se disting: – o bază, care se articulează cu sternul; – un vârf; și – două fețe. Fața anterioară, sau superficială, este în raport cu tegumentele; pe fața posterioară, sau profundă, se inseră fasciculul xifoidian al diafragmei. Acest fascicul se prezintă ca o lamă subțire cu structură musculo-aponenevrotică, lamă care se fixează cu o extremitate la baza

Scanned with OKEN Scanner

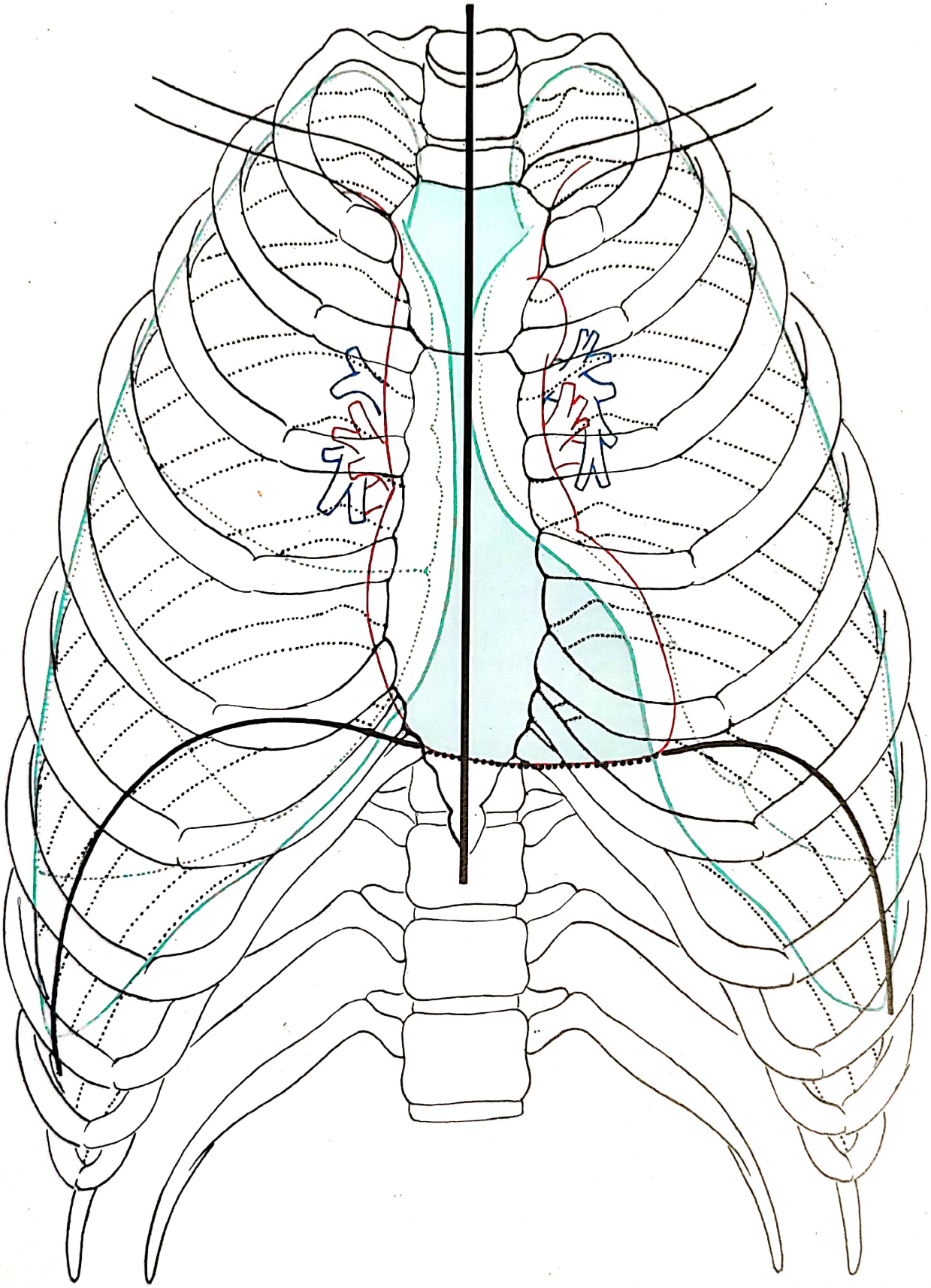

Fig. 1.9. – Proiecţia liniei de reflexiune anterioară a pleurei parietale pe peretele sterno-costal.

Scanned with OKEN Scanner

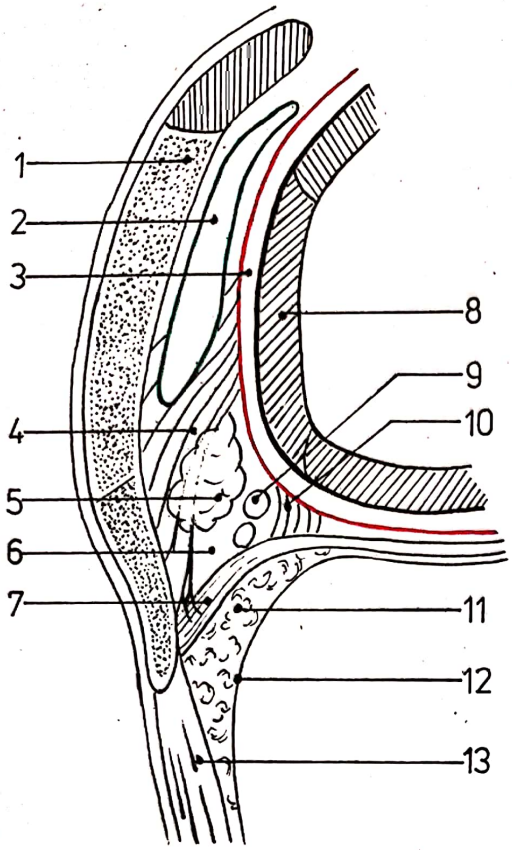

Fig. 1.10. – Spaţiul retroxifoidian: *1,* sternum; *2,* recessus costomediastinalis anterior; *3,* cavum pericardii; *4,* ligamentul sterno-pericardic inferior; *5,* franjurile grăsoase Poirier; *6,* spaţiul xifo-freno-pericardic; *7.* diaphragma; *8,* myocardium; *9,* nodulii limfatici retroxifoidieni (Sappey); *10,* ligamentul freno-pericardic anterior; *11,* spaţiul xifo-freno-peritoneal; *12,* peritoneum parietale; *13,* m. rectus abdominis.

apendicelui xifoid, iar cu cealaltă, de partea anterioară a foliolei mijlocii a centrului tendinos al.diafragmei (fig. 1.10). Câteodată, în loc de un fascicul unic se găsesc două langhete, despărţite printr-o fantă mediană. Prin această fantă trec vase limfatice ce provin de la nivelul ficatului şi se varsă în grupul *nodulilor limfatici Sappey.* Acest grup de noduli limfatici este situat deasupra diafragmei, în *sinusul freno-pericardic anterior,* imediat desubtul franjurilor grăsoase Poirier.

Între fasciculul xifoidian şi fasciculul costal al diafragmei se delimitează o a doua fantă denumită „fanta Larrey", prin care se angajează ramura abdominală a arterei toracice interne. Aceasta pătrunde în teaca muşchiului drept anterior al abdomenului şi se anastomozează cu artera epigastrică inferioară (fig. 1.8).

Din incidenţa laterală, fasciculul xifoidian al diafragmei se prezintă ca o lamă oblic ascendentă. El se continuă posterior cu porţiunea aponevrotică a diafragmei, care este orizontală.

Fasciculul xifoidian al diafragmei împarte regiunea retroxifoidiană în două părţi: – *spaţiul xifo-freno-pericardic,* sau xifodiafragmatic Barbier, situat supradiafragmatic; şi – *spaţiul xifo-freno-peritoneal,* situat subdiafragmatic.

1.2. **Peretele posterior al mediastinului**

Acesta corespunde peretelui posterior al toracelui. El este reprezentat, în zona mediană, de faţa anterioară a corpurilor vertebrale şi a discurilor intervertebrale, iar lateral – de articulaţiile costo-vertebrale şi costo-transversare.

Bilateral, peretele posterior al mediastinului este mărginit de reflexiunea posterioară a pleurei mediastinale, care formează, la acest nivel, *recesurile costo-vertebrale,* sau *costo-mediastinale posterioare,* drept şi stâng. Zona de inserţie a pleurei mediastinale a acestor recesuri se extinde până la articulaţiile costo-transversare, de-a lungul unei linii care se proiectează lateral faţă de lanţul simpatic toracic.

Scheletul peretelui posterior al mediastinului se completează lateral cu extremităţile posterioare ale coastelor, şi de articulaţiile acestora, cu corpul vertebrelor şi cu vârful proceselor transversare, alături de participarea directă a ligamentelor costo-vertebrale, costo-transversare şi a ligamentului interosos. Acesta din urmă se inseră cu o extremitate pe faţa posterioară şi inferioară a colului fiecărei coaste, iar cu cealaltă extremitate pe faţa anterioară a procesului transvers corespunzător.

Corpurile vertebrelor toracice înaintează spre interiorul cavităţii toracice ca o coamă, delimitând de o parte şi de alta câte un şanţ costo-vertebral, ocupat de marginea posterioară a plămânului omonim.

Din incidenţa anterioară, peretele posterior al mediastinului are forma unui dreptunghi, delimitat cranial de marginea inferioară a celei de a VII-a vertebre cervicale, iar caudal de marginea superioară a primei vertebre lombare.

Corpurile vertebrale sunt acoperite anterior de ligamentul longitudinal anterior *(ligamentum longitudinale anterior),* care aderă intim la discul intervertebral şi la periostul de pe marginea superioară şi de pe cea inferioară a vertebrelor învecinate. El este dublat, în partea superioară a coloanei toracice, de muşchiul lungul gâtului, iar în cea inferioară – de porţiunea superioară a muşchiului psoas.

Între baza craniului şi vertebra a III-a toracică, planul costo-muscular al coloanei vertebrale este mascat anterior de *aponevroza prevertebrală,* peste care lunecă esofagul. De fapt, peretele posterior al esofagului este despărţit de aponevroza prevertebrală printr-un spaţiu denumit *spaţiul retrovisceral Hencke.* Prezenţa *septului sagital Charpy,* care fixează marginile laterale ale esofagului de aponevroza prevertebrală, transformă acest spaţiu într-o adevărată lojă, denumită *loja retrofaringiană.*

Faţa anterioară a peretelui posterior al mediastinului este brăzdată de numeroase elemente vasculare şi nervoase, care intră în raporturi anatomice şi funcţionale cu elementele din mediastinul posterior. Astfel, paravertebral la dreapta se găseşte traiectul venei azygos, către care confluează venele intercostale. În stânga coloanei vertebrale se găsesc trunchiurile venelor hemiazygos superioară şi inferioară. Între aceste două sisteme venoase îşi croiesc drum înaintea coloanei vertebrale, aorta descendentă, esofagul şi canalul toracic, iar lateral de ele şi anterior faţă de articulaţiile costo-vertebrale, imediat sub pleura mediastinală, se înşiră ca nişte mărgele, ganglionii simpatici din care iau naştere nervii splanhnici (fig. 1.11).

Scanned with OKEN Scanner

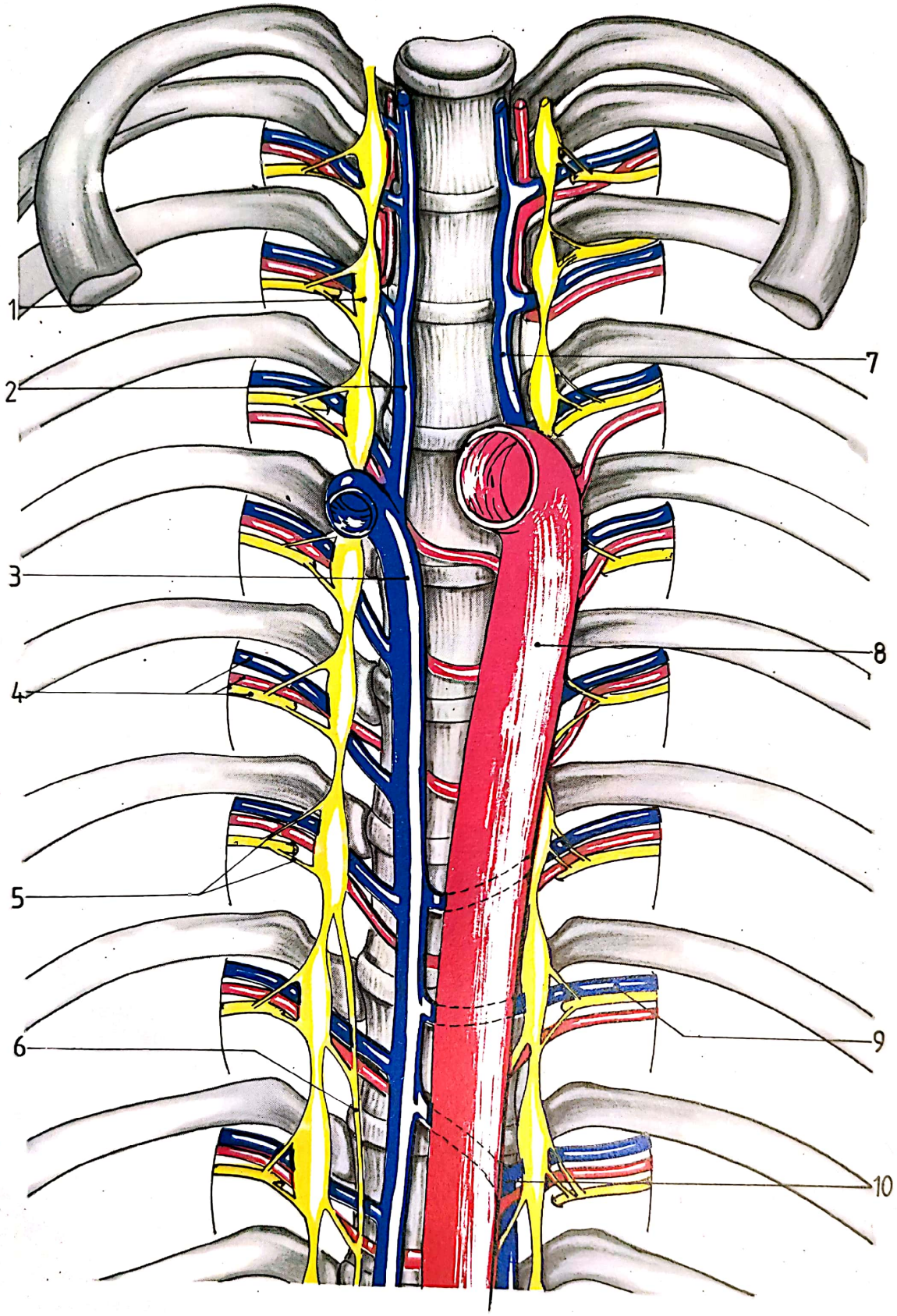

Fig. 1.11. – Peretele posterior al mediastinului: *1*, ganglia thoracica; *2*, v. intercostalis superior dextra; *3*, v. azygos; *4*, a. et v. et n. intercostales posteriores; *5*, rami communicantes; *6*, n. splanchnicus major; *7*, v. hemiazygos accessoria; *8*, aorta descendens thoracica; *9*, v. intercostalis posterior sinistra VIII; *10*, v. hemiazygos.

Scanned with OKEN Scanner

Pentru a înțelege mai bine relațiile acestor elemente anatomice cu peretele posterior al mediastinului, vom prezenta pe scurt descrierea lor.

1.2.1. **Planul venos** este reprezentat de venele azygos. Acestea cuprind două sisteme: – sistemul venei azygos situat la dreapta coloanei vertebrale; și – sistemul venelor hemiazygos superioară și inferioară (sau accesorie) situate la stânga. Ambele sisteme azygos se varsă în vena cavă superioară. Colectorii venelor azygos provin din regiunea lombară, toracică și din peretele abdominal (fig. 1.12).

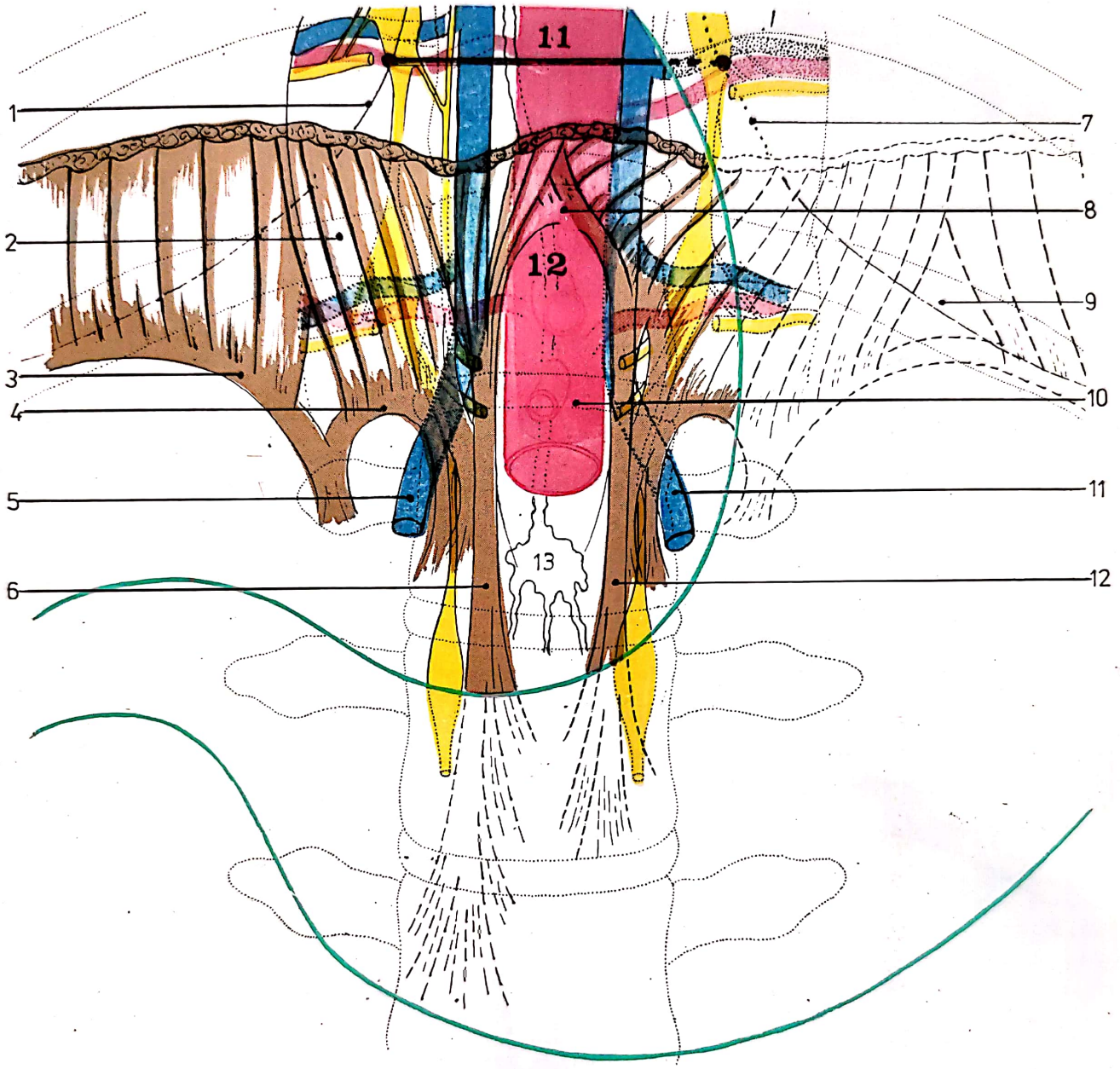

Fig. 1.12. – Spațiul inframediastinal Rossi: *1, 7,* pleura mediastinalis; *2,* diaphragma (pars lumbalis); *3,* ligamentum arcuatum laterale; *4,* ligamentum arcuatum mediale; *5,* v. lumbalis ascendens dextra; *6,* crus dextrum (pars lumbalis m. diaphragmae); *8,* arcus aortae; *9,* hiatul lombocostal; *10,* aorta abdominalis; *11,* v. lumbalis ascendens sinistra; *12,* crus sinistrum (pars lumbalis m. diaphragmae); *13,* cisterna chyli (Pecqueti).

*a) **Vena azygos*** ia naștere din două rădăcini: – laterală; și – medială.

• Rădăcina laterală a venei azygos este formată din vena lombară ascendentă dreaptă. Ea se angajează sub arcul mușchiului psoas și pătrunde în torace în spațiul inframediastinal posterior, unde primește ca afluent a XII-a venă intercostală dreaptă. Vena lombară ascendentă dreaptă ia naștere din vena iliacă primitivă dreaptă. Datorită acestui fapt, prin intermediul ei se realizează o anastomoză între vena cavă inferioară și cea superioară, care joacă un rol important în patologia acestor două sisteme venoase.

Scanned with OKEN Scanner

• Rădăcina medială a venei azygos este mult mai subțire și mai inconstantă decât rădăcina sa laterală. Ea se detașează de pe fața posterioară a venei cave inferioare, aproximativ de la nivelul celei de a II-a vertebre lombare, și mult mai rar de pe fața posterioară a venei renale drepte, constituind vena sau canalul reno-azygo-lombar drept. Rădăcina medială a venei azygos pătrunde în torace fie prin orificiul aortic, fie lateral față de pilierul principal drept al diafragmei, printr-un orificiu comun cu nervul marele splanhnic.

Cele două rădăcini se unesc, de obicei în dreptul discului intervertebral care separă vertebra a XI-a de cea de a XII-a toracică și formează împreună originea venei azygos. În continuare vena azygos însoțește subpleural flancul drept al corpurilor vertebrale, până în dreptul vertebrei a IV-a toracale. De la acest nivel ea descrie o curbă, care înconjură oblic dinapoi înainte originea pediculului pulmonar drept și se varsă apoi în peretele posterior al venei cave superioare, înainte ca aceasta să dispară în sacul pericardic.

De-a lungul traiectului său, vena azygos primește numeroase ramuri aferente. Acestea se împart în: – ramuri de proveniență dreaptă (venele intercostale drepte și venele bronșice drepte); și – ramuri de proveniență stângă (vena hemiazygos inferioară, vena hemiazygos superioară sau acesorie, și – uneori, vene intercostale stângi, – de regulă a VI-a venă intercostală stângă).

Venele intercostale din dreapta nu se termină toate în același mod în vena azygos. Astfel, primele trei vene intercostale drepte se constituie inițial într-un trunchi comun care poartă numele de *vena intercostală superioară dreaptă (vena intercostalis superior dexter)*. Acest trunchi lunecă vertical pe fața laterală a coloanei vertebrale și se termină în porțiunea cea mai convexă a arcului venei azygos, aproximativ la 3–4 cm de vărsarea acesteia în vena cavă superioară.

Vena intercostală superioară poate uneori să se termine nu în vena azygos, ci în trunchiul brahiocefalic drept, sau concomitent în ambele vase atât în vena azygos, cât și în trunchiul venos brahiocefalic drept. Altădată asistăm la existența a două trunchiuri intercostale: – unul inferior, dependent de vena azygos, care corespunde venei intercostale superioare; și – altul superior, ușor ascendent, dependent de trunchiul venos brahiocefalic drept și care poartă numele de venă intercostală superioară accesorie. Ultimele patru vene intercostale din partea dreaptă se varsă direct în trunchiul venei azygos.

b) ***Venele hemiazygos*** inferioară și superioară din partea stângă au un traiect și o distribuție aproximativ similară cu cea a venei azygos din partea dreaptă.

Vena hemiazygos inferioară se constituie, ca și vena azygos, în torace, și anume în partea cea mai declivă a mediastinului posterior, denumită și spațiul inframediastinal posterior. Ea are două rădăcini: – una laterală; și – alta medială. Rădăcina laterală este reprezentată de vena lombară ascendentă stângă. Aceasta prezintă un traiect și raporturi similare cu omoloaga sa din partea dreaptă. Rădăcina medială este reprezentată de *trunchiul reno-azygo-lombar stâng Tuffier și Lejars*. Spre deosebire de rădăcina medială a venei azygos din dreapta, cea din partea stângă ia naștere în mod normal din vena renală, la care se asociază și prima venă lombară stângă. Trunchiul venos astfel format urcă prin fața pilierului principal stâng al diafragmei. El străbate diafragma, fie prin orificiul aortic, fie printr-un orificiu acesoriu, situat între pilierul principal stâng și mușchiul psoas, de regulă însoțit de nervul marele splanhnic (vezi fig. 1.12).

Trunchiul venei hemiazygos inferioare, ajuns în torace, are un traiect vertical. El urmează flancul stâng al coloanei vertebrale toracice, paralel cu aorta cu care contractează raporturi mult mai strânse decât vena azygos la dreapta. În dreptul vertebrei a VII-a toracice, el se inflectează brusc spre dreapta, încrucișează versantul posterior al aortei și al canalului toracic și se varsă în vena azygos.

Vena hemiazygos inferioară vine în raport: – posterior, cu arterele intercostale stângi; – anterior, cu pleura mediastinală; – medial, cu aorta descendentă; – lateral, cu lanțul simpatic toracic (care se găsește pe un plan posterior și lateral față de vena hemiazygos) și cu nervii marele și micul splanhnic.

Ca afluenți ai venei hemiazygos inferioare sunt de luat în considerare: – ultimele 4–5 vene intercostale, venele esofagiene, venele mediastinale posterioare și venele vertebrale.

Vena hemiazygos superioară recoltează sângele de la primele 6–7 vene intercostale. Trunchiul venos astfel format coboară vertical, flancând versantul antero-lateral stâng al coloanei vertebrale toracice. De la nivelul vertebrei a VII-a toracice, vena hemiazygos superioară ia o direcție oblică, aproape transversală și se varsă, după ce încrucișează fața posterioară a aortei și canalul toracic, în vena azygos din dreapta.

În alte cazuri, primele 6–7 vene intercostale din stânga se grupează în două trunchiuri. Din contopirea primelor trei vene intercostale se formează vena intercostală superioară stângă, denumită vena Braine, care se varsă în trunchiul brahiocefalic stâng. Următoarele 3–4 vene intercostale, care rămân, formează vena hemiazygos superioară, care se varsă în vena azygos din dreapta (vezi fig. 1.30).

Scanned with OKEN Scanner

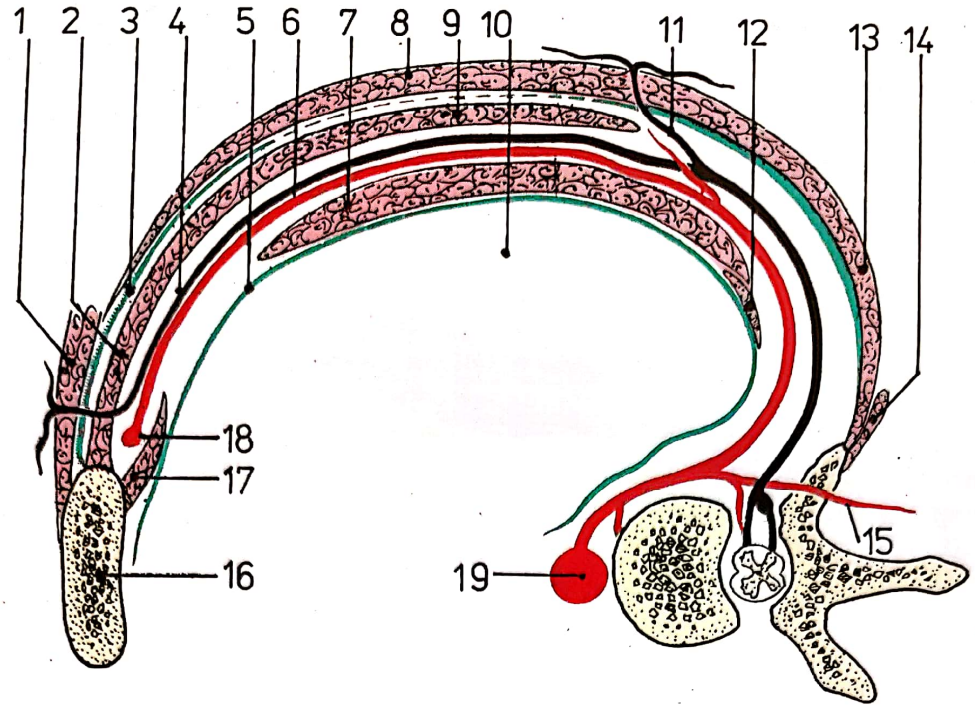

Fig. 1.13. – Hemitoracele drept. Secţiune transversală printr-un spaţiu intercostal. Raporturile arterei şi nervului intercostal cu muşchii (după Paturet G.): *1,* m. pectoralis major (pars sterno-costalis); *2,* mm. intercostales interni; *3,* membrana intercostalis externa; *4,* n. intercostalis; *5,* fascia endothoracica; *6,* a. intercostalis posterior; *7,* mm. intercostales intimi; *8, 13,* mm. intercostales externi; *9,* mm. intercostales interni; *10,* cavum thoracis; *11,* ramus cutaneus lateralis (n. intercostalis); *12,* mm. subcostales; *14,* mm. levatores coostarum; *15,* ramus dorsalis (a. intercost. post.); *16,* os sternum; *17,* m. transversus thoracicus; *18,* a. thoracica interna; *19,* aorta descendens thoracica.

Vena intercostală superioară stângă – vena Braine – are la origine un traiect paralel cu artera intercostală supremă, ram din trunchiul arterial cervico-intercostal. De la constituirea sa, vena Braine coboară paralel cu corpurile vertebrale, la care aderă. În dreptul celui de al III-lea disc intervertebral toracic, ea îşi schimbă brusc direcţia şi devine orizontală, încrucişează extremitatea posterioară a arcului aortic (sau numai originea arterei subclaviculare) şi se termină în trunchiul venos brahiocefalic stâng. Porţiunea orizontală a venei intercostale superioare stângi, denumită şi vena juxtaaortică, formează, atunci când are o poziţie înaltă, latura superioară a pătratului Bourgery (delimitat: – caudal, de convexitatea aortei; – anterior, de artera carotidă comună stângă; – posterior, de artera subclaviculară stângă; iar – cranial de vena Braine).

De la nivelul unde vena intercostală superioară stângă îşi schimbă direcţia, ea trimite o anastomoză venei intercostale subiacente.

În teritoriul venei hemiazygos superioare pot surveni variante multiple. D. Nagy constată, pe o statistică personală, că vena hemiazygos superioară (accesorie) se varsă în 40% din cazuri în vena hemiazygos inferioară. Uneori numai o parte din afluenţii săi drenează în trunchiul venos brahiocefalic stâng. În alte cazuri (30%) venele intercostale din teritoriul drenat în mod normal de vena hemiazygos superioară stângă, se adună într-un singur trunchi, care se varsă în vena azygos. În 15% din cazuri vena hemiazygos superioară se varsă în trunchiul venos brahiocefalic stâng, dar este legată printr-o anastomoză şi de vena hemiazygos inferioară. La 5% din cazuri, vena hemiazygos accesorie se varsă în trunchiul venos brahiocefalic fără să aibă nici o legătură cu vena hemiazygos inferioară. La 10% din cazuri poate exista o venă hemiazygos accesorie reprezentată de două trunchiuri, din care unul se varsă în vena azygos din dreapta, iar celălalt în trunchiul venos brahiocefalic din stânga (vezi fig. 4.22).

În unele variante, ambele vene hemiazygos folosesc acelaşi trunchi comun cu direcţie transversală, care se varsă în vena azygos din dreapta. Altădată cele două vene hemiazygos din stânga se varsă izolat în marea venă azygos, dar există şi o anastomoză verticală care le uneşte la nivelul arcului. Există şi cazuri la care între cele două arcuri ale venelor hemiazygos superioară şi inferioară se interpun 2–3 vene intercostale, care se varsă direct în vena azygos.

Ca afluenţi principali ai venei hemiazygos superioare stângi amintim, în afară de venele intercostale, şi: – venele bronşice stângi; – venele esofagiene; – venele mediastinale posterioare.

*c) **Venele intercostale,*** care drenează peretele toracic, se comportă întocmai ca nişte punţi care leagă sistemul venos azygos cu cel al venei toracice interne.

Orientarea sângelui spre sistemul venelor azygos cu sediul în mediastinul posterior, sau spre cel al venei toracice interne din mediastinul anterior, se face în funcţie de orientarea valvelor din venele intercostale. Din acest

Scanned with OKEN Scanner

punct de vedere, venelor intercostale li se disting trei porţiuni: – anterioară, cu valvele orientate anterior; – posterioară, cu valvele orientate posterior; şi – o porţiune mijlocie, avalvulată, care comunică prin intermediul venelor perforante cu vena axilară.

În ansamblu, există o strânsă legătură între colectorii venoşi cu sediul în mediastin şi venele peretelui toraco-abdominal, a cărui reţea venoasă, inclusă în sistemul celor două vene cave, joacă un rol deosebit în patologia mediastinului.

Dacă compresiunea interesează vena cavă inferioară, se instalează o circulaţie colaterală, în special în teritoriul venelor subombilicale, cu drenarea sângelui în sens caudo-cranial, prin intermediul anastomozei dintre vena epigastrică inferioară, afluent al venei iliace externe, şi vena epigastrică superioară, afluent al venei toracice interne, care drenează în sistemul venos cav superior.

Dacă compresiunea interesează sistemul port, se instalează o circulaţie colaterală în teritoriul venei epigastrice superioare şi al venelor intercostale.

Compresiunea exercitată asupra venei cave superioare explică edemul în pelerină.

1.2.2. **Planul arterial** al peretelui posterior al mediastinului este reprezentat de arterele intercostale posterioare, ramuri colaterale ale aortei.

Arterele intercostale posterioare se prezintă perechi, câte 12 de fiecare parte a coloanei vertebrale. Primele 2–3 perechi de artere intercostale posterioare provin din artera intercostală superioară, ram din trunchiul cervico-intercostal, al arterei subclaviculare. Celelalte 9–10 perechi de artere intercostale posterioare iau naştere direct din aorta toracică, şi anume de pe faţa sa posterioară (fig. 1.13).

Primele artere intercostale posterioare din acest din urmă grup au un traiect oblic ascendent, aproape vertical, în sus şi lateral. Următoarele ramuri sunt din ce în ce mai orizontale, iar ultimele ramuri intercostale din acest grup au chiar un traiect uşor descendent. Arterele intercostale posterioare din dreapta au un traiect mai lung deoarece, pentru a ajunge de partea opusă, ele sunt obligate, – datorită sinistropoziţiei aortei –, să treacă în faţa coloanei vertebrale, posterior faţă de elementele mediastinului posterior. În felul acesta ele încrucişează faţa posterioară a esofagului, a canalului toracic, a venei azygos şi a lanţului simpatic drept. Arterele intercostale posterioare din stânga încrucişează numai venele hemiazygos superioară şi inferioară şi lanţul ganglionilor simpatici din stânga. Acesta din urmă se află întotdeauna pe un plan anterior faţă de arterele intercostale posterioare.

Fiecare arteră intercostală posterioară se divide, după un scurt traiect, în dreptul găurii de conjugare, în câte două ramuri: – una posterioară, dorso-spinală; şi – alta anterioară, intercostală propriu-zisă. Aceasta din urmă se îndreaptă oblic, sub fascia endotoracică, spre şanţul subcostal şi formează, alături de vena intercostală, şi apoi şi de nervul intercostal, un pedicul neuro-vascular. În cadrul acestui pedicul, vena ocupă partea superioară, artera se găseşte la mijloc, iar nervul intercostal însoţeşte versantul inferior al arterei (vezi fig. 4.22).

1.2.3. **Planul nervos** al peretelui posterior al mediastinului – vezi: „Sistemul nervos simpatic extranevraxial al mediastinului", pag. 119.

1.3. Limita superioară a mediastinului

Limita superioară a mediastinului se înscrie în perimetrul deschiderii toracice superioare *(apertura thoracica superior)*. Ea se ridică, în partea sa mediană, după expresia lui Paturet G., „călare" peste orificiul superior, interapexian, al toracelui. Limita superioară a mediastinului corespunde unui plan oblic, care uneşte marginea superioară a manubriului sternal cu discul dintre a VII-a vertebră cervicală şi prima vertebră toracică (vezi fig. 1.15).

Oblicitatea deschiderii superioare a toracelui conferă elementelor anatomice care traversează baza gâtului o dublă identitate: – cervicală, dacă ne raportăm la peretele anterior al regiunii; şi – toracică, dacă ne raportăm la peretele său posterior.

Caracterul de tranziţie, pe care oblicitatea deschiderii toracice superioare îl imprimă conţinutului său, îi conferă şi denumirea de „regiune cervico-toracică".

Regiunea cervico-toracică este împărţită, din punct de vedere topografic, în trei zone: – una mediană interapexiană, şi – două laterale, care corespund cupolelor cervico-toracice dreaptă şi stângă.

Spaţiul interapexian, cuprins între cele două feţe mediale ale cupolei cervico-toracice drepte şi stângi, serveşte drept zonă de trecere pentru organele dintre regiunea cervicală şi cea toracică. De aceea ea a fost denumită „antrul mediastinal" sau „vestibulul mediastinal".

Pentru încadrarea vestibulului mediastinal în complexitatea problemelor practice pe care le implică abordarea chirurgicală a regiunei cervico-toracice, se impune descrierea limitei superioare a mediastinului în contextul mai larg al întregii deschideri toracice superioare.

Deschiderea toracică superioară *(apertura thoracica superior)* corespunde unei construcţii anatomice raţionale, deci şi funcţionale, formată dintr-un schelet osos şi un sistem musculo-aponevrotic.

Scanned with OKEN Scanner

1.3.1. **Scheletul osos** al deschiderii toracice superioare este reprezentat: – anterior, de marginea superioară a manubriului sternal; – posterior, de prima vertebră dorsală; – lateral, de prima coastă dreaptă şi stângă.

În funcţie de forma elementelor osoase ale circumferinţei sale variază şi forma deschiderii toracice superioare şi implicit şi cea a vestibulului mediastinal. Astfel, când se lărgeşte diametrul transversal (normal, în medie 10–11 cm), deschiderea toracică superioară apare mai aplatizată în sens sagital. În schimb, dacă se adânceşte diametrul său antero-posterior (normal 3–6 cm), deschiderea toracică superioară apare mai alungită în sens sagital (M.S.Lisiţîn; N.A. Antilava) (fig. 1.14).

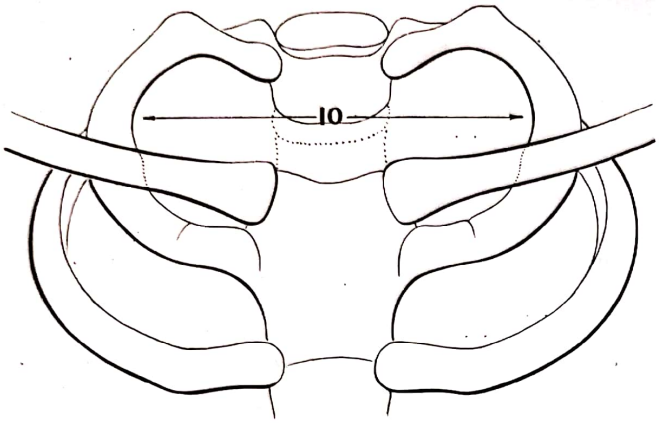

Fig. 1.14. – Apertura toracică superioară. Incidenţă A–P.

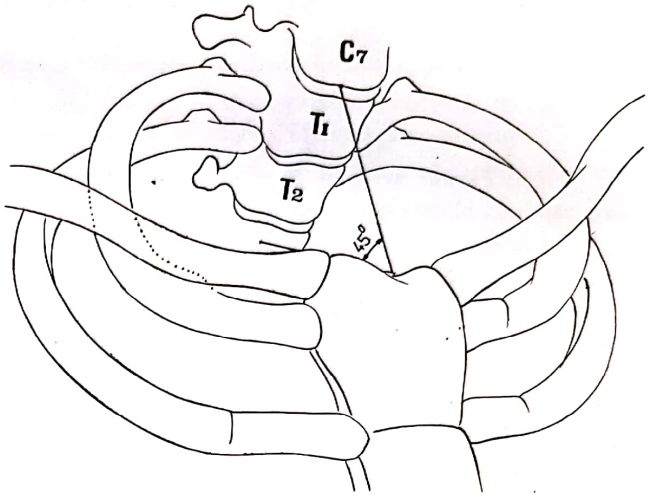

Fig. 1.15. – Apertura toracică superioară. Incidenţă O.A.D.

Deschiderea toracică superioară este în mod normal înclinată în sens antero-inferior, cu 35–45° faţă de planul orizontal. Marginea superioară a manubriului sternal se proiectează astfel posterior la nivelul corpului celei de a II-a vertebre toracice. Cu cât circumferinţa deschiderii toracice superioare este lărgită transversal, cu atât unghiul său de înclinare faţă de planul orizontal se reduce. În schimb, el se accentuează cu cât deschiderea toracică superioară tinde mai mult spre tipul sagital (fig. 1.15).

La protecţia deschiderii toracice superioare mai contribuie: – anterior, clavicula; iar – posterior, omoplatul.

a) ***Clavicula,*** de forma unui „S" culcat, are în jumătatea medială o curbură cu concavitatea dirijată posterior, iar în jumătatea laterală o curbură cu concavitatea dirijată anterior. Aplatizată de sus în jos, clavicula prezintă: – două feţe, superioară şi inferioară; – două margini, anterioară şi posterioară; şi – două extremităţi, medială şi laterală (fig. 1.16).

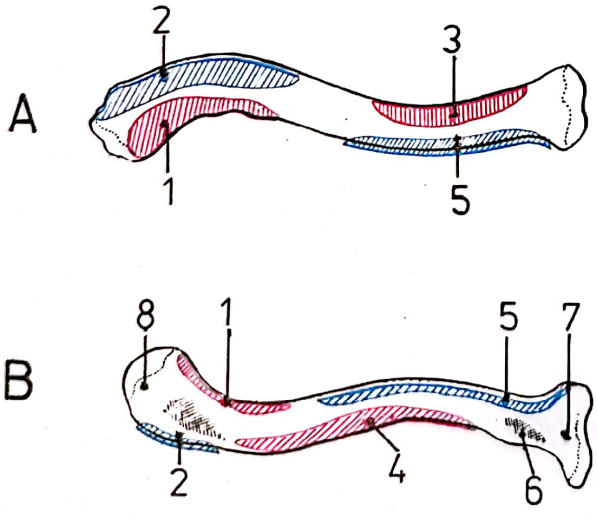

Fig. 1.16. – Clavicula. Inserţiile musculare: *A* **– faţa superioară;** *B* **– faţa inferioară (după Testut L.):** *1*, m. deltoideus; *2*, m. trapezius; *3*, m. sternocleidomastoideus; *4*, m. subclavius; *5*, m. pectoralis; *6*, m. sternohyoideus; *7*, clavicula (extremitas sternalis); *8*, clavicula (extremitas acromialis).

• Faţa superioară a claviculei, netedă în porţiunea sa mijlocie, corespunde la tegumente şi la muşchiul pielos. Extremităţile sale prezintă câte o zonă rugoasă, pe care se fixează: – medial, muşchiul sterno-cleido-mastoidian; şi – lateral, muşchii deltoid şi trapez.

• Faţa inferioară este mai accidentată. Ea prezintă o serie de rugozităţi, pe care se inseră: – medial, ligamentul costo-clavicular; – la mijloc, muşchiul subclavicular; – lateral, ligamentele coraco-claviculare: conoid şi trapezoid.

Scanned with OKEN Scanner

• Marginea anterioară serveşte, în cele 2/3 mediale, la inserţia muşchiului marele pectoral, iar în 1/3 laterală, la inserţia muşchiului deltoid.

• Marginea posterioară serveşte, în partea sa medială, la inserţia muşchiului sterno-cleido-mastoidian, iar în partea laterală – la cea a muşchiului trapez. Partea mijlocie, care delimitează fosa supraclaviculară, este liberă şi vine în raport cu: – pântecele inferior al muşchiului omo-hioidian; – muşchii scaleni; – vasele subclaviculare; şi – cupola cervico-toracică.

• Extremitatea medială, sau sternală a claviculei se articulează cu sternul şi formează articulaţia sterno-claviculară.

• Extremitatea laterală, sau acromială, se articulează cu acromionul şi formează articulaţia acromio-claviculară.

De origine ectodermică, clavicula este înglobată într-un ţesut fibroelastic, periclavicular, – un adevărat manşon –, de care sunt ancorate, prin intermediul unor structuri conjunctive, venele de la baza gâtului. Aceasta împiedică în inspir colabarea venelor, iar în cazul unei leziuni acidentale sau chirurgicale a peretelui venos – favorizează pătrunderea de aer în circuitul venos prin orificiul de efracţie, şi instalarea unei embolii gazoase, deseori morfale.

b) ***Manubriul sternal*** participă, prin intermediul marginii sale superioare, la delimitarea peretelui anterior al circumferinţei superioare a toracelui. Această margine este destul de groasă, netedă şi scobită la mijloc sub forma unei incizuri *(incisura jugularis)*. Ea corespunde în sus unui spaţiu de formă triunghiulară, denumit *spaţiul suprasternal Gruber (spatium intraponevroticum suprasternale)*.

Partea superioară a manubriului sternal se articulează bilateral cu extremitatea medială a claviculei şi cu cartilajul primei coaste, realizând împreună cu ele articulaţia sterno-costo-claviculară. Capsula fibroasă, care solidarizează suprafeţele articulare, este întărită la exterior prin patru ligamente sterno-claviculare: – anterior; – posterior; – superior; – şi – inferior (fig. 1.17).

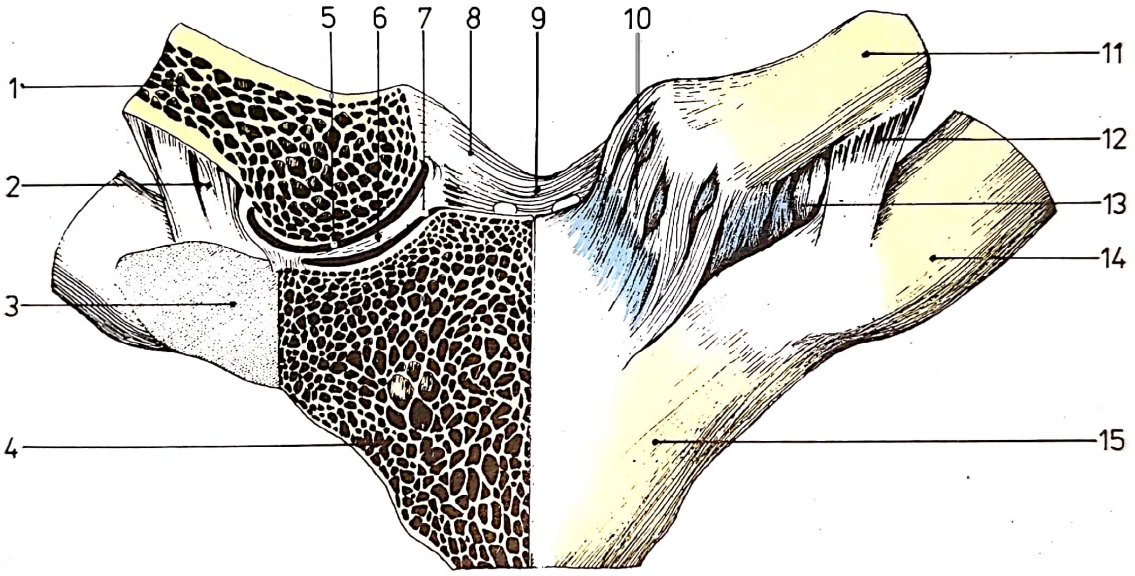

Fig. 1.17. – Articulaţia sterno-costo-claviculară **(după Testut L.):** *1, 11,* clavicula; *2, 12,* ligamentum costoclaviculare; *3, 14,* os costale primum; *4, 15,* manubrium sterni; *5,* sinoviala menisco-clavicular**ă**; *6,* discus articularis (art. sternoclavic.); *7,* sinoviala menisco-sternal**ă**; *8, 9,* ligamentum interclaviculare; *10,* ligamentum sternoclaviculare anterius; membrana synovialis.

c) ***Coasta I*** leagă sternul, la nivelul manubriului sternal, de prima vertebră toracică. Primei coaste i se disting: – un corp şi – două extremităţi, posterioară şi anterioară.

Corpul primei coaste are o orientare diferită de cea a celorlalte coaste. Aplatizat în sens cranio-caudal, el prezintă o faţă superioară şi una inferioară. Din cele două margini ale sale, cea orientată spre interior are o formă concavă, iar cea orientată spre exterioor are o formă convexă.

Forma primei coaste joacă un rol deosebit în practica chirurgicală. Când deschiderea toracică superioară este mai îngustă, prima coastă realizează cu clavicula un unghi ascuţit, iar când deschiderea toracică superioară este largă, prima coastă încrucişează clavicula sub un unghi aproape drept. În funcţie de unghiul de înclinare a primei coaste, se modifică şi poziţia arterei subclaviculare. Când unghiul este mic, crosa arterei subclaviculare se situează mai sus, iar atunci când acest unghi se lărgeşte, crosa arterei subclaviculare se situează mai jos.

Privită de sus, extremitatea posterioară a primei coaste apare acoperită de coasta a II-a şi a III-a. De aceea, în cazul unei toracoplastii paravertebrale posterioare, intervenţia se începe cu rezecţia coastei a II-a, care este mai accesibilă.

Scanned with OKEN Scanner

Din punct de vedere anatomo-topografic, prima coastă a fost împărțită în trei segmente: – posterior, vertebral; – mijlociu, muscular; și – anterior, neuro-vascular (fig. 1.18).

– Segmentul posterior vertebral al primei coaste cuprinde porțiunea arcului costal care se găsește înaintea procesului transvers. Ea este bine dezvoltată și formează cu corpul primei coaste un unghi, care se apropie de un unghi drept. I se distinge: – un cap; – un gât; și – o tuberozitate.

Capul segmentului posterior al primei coaste este rotunjit și posedă o fațetă articulară unică. Gâtul, foarte subțire, este aplatizat în sens vertical. Tuberozitatea, foarte dezvoltată, se continuă cu marginea externă a coastei. Ea se articulează cu procesul transvers al primei vertebre toracice (fig. 1.19).

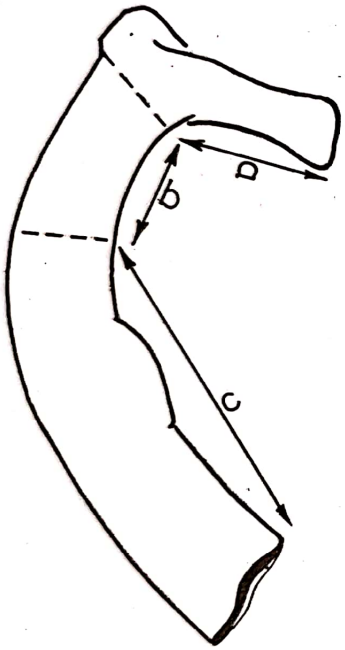

Fig. 1.18. – Segmentele anatomo-topografice ale coastei I (după Testut L.): *a* – segmentul posterior (vertebral); *b* – segmentul mijlociu (muscular); *c* – segmentul anterior (neuro-vascular).

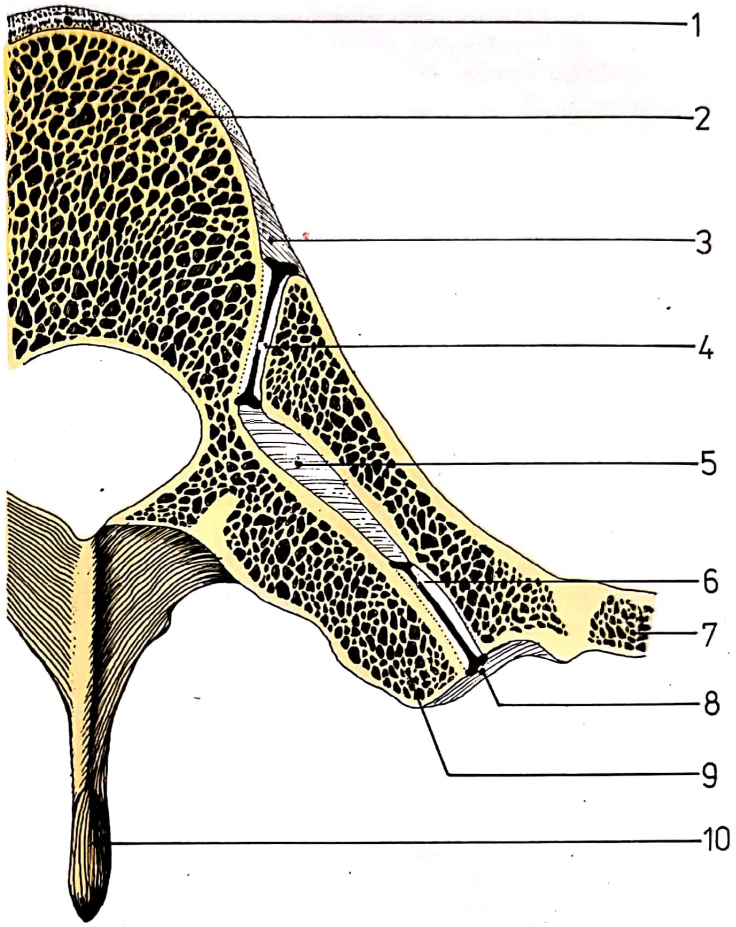

Fig. 1.19. – Articulația costo-vertebrală dreaptă. Secțiune orizontală (după Testut L.): *1*, lig. longitudinale anterius; *2*, corpus vertebrae; *3*, lig. capitis costae radiatum; *4*, lig. capitis costae interarticulare; *5*, lig. costotransversarium; *6*, articulatio costotransversaria; *7*, os costale primum; *8*, lig. costotransversarium laterale; *9*, processus transversus; *10*, processus spinosus.

Din punct de vedere chirurgical se consideră deosebit de importantă cunoașterea mijloacelor de conexiune a primei coaste, pe de o parte cu corpul primei vertebre toracice, constituind *articulația costo-vertebrală*, iar pe de altă parte, cu procesul transvers, formând articulația costo-transversară.

• *Articulația costo-vertebrală* a primei coaste cuprinde un ligament interosos, de regulă slab dezvoltat, și o capsulă, care este întărită la periferie de ligamentul costo-vertebral anterior și de ligamentul costo-vertebral posterior.

• *Articulația costo-transversară* este de asemenea formată dintr-o capsulă întărită de patru ligamente, din care trei sunt costo-transversare, foarte puternice, dispuse: – posterior; – superior; și – inferior; al patrulea este ligamentul costo-lamelar. În afară de aceste ligamente mai există și un ligament interosos, intracapsular, denumit ligamentul costo-transversar interosos.

Segmentul posterior al primei coaste vine în raport cu ramura anterioară a celui de al VIII-lea nerv cervical. Aceasta încrucișează gâtul primei coaste și se anastomozează cu ramura anterioară a primului nerv toracic, cu care formează trunchiul primar inferior al plexului brahial. Tot aici, în contact nemijlocit cu peretele anterior al gâtului primei coaste, se găsește ganglionul stelat, iar lateral față de el se găsește trunchiul arterial cervico-intercostal (vezi fig. 1.6).

Scanned with OKEN Scanner

– Segmentul mijlociu, – muscular –, al primei coaste este dominat de inserţia muşchiului scalen mijlociu, acoperită în parte de traiectul muşchiului scalen posterior. De marginea externă a acestui segment se inseră şi prima digitaţie anterioară a muşchiului dinţat anterior *(musculus serratus anterior)*.

– Segmentul anterior, – neuro-vascular –, al primei coaste corespunde în cea mai mare parte elementelor care străbat planşeul lojei supraclaviculare. La acest nivel, pe faţa superioară a primei coaste se găseşte un mic tubercul, denumit *tuberculul Lisfranc,* pe care se inseră muşchiul scalen anterior (fig. 1.20).

• Vena subclaviculară, venind din axilă, încrucişează faţa superioară a primei coaste trecând anterior faţă de tuberculul Lisfranc şi de inserţia muşchiului scalen anterior şi posterior faţă de claviculă. În acest scurt traiect ea acoperă porţiunea condro-costală a primei coaste, înconjură ligamentul costo-clavicular şi se plasează posterior faţă de articulaţia sterno-costo-claviculară. Aici ea se contopeşte cu vena jugulară internă, formând împreună trunchiul venos brahio-cefalic drept, respectiv stâng.

• Artera subclaviculară încrucişează prima coastă, posterior faţă de tuberculul Lisfranc, unde sapă adesea un şanţ cuprins în spaţiul dintre inserţia muşchilor scalen anterior şi scalen mijlociu. Cordoanele nervoase ale originii plexului brahial se găsesc situate postero-superior faţă de artera subclaviculară şi ocupă unghiul postero-inferior al lojei supraclaviculare.

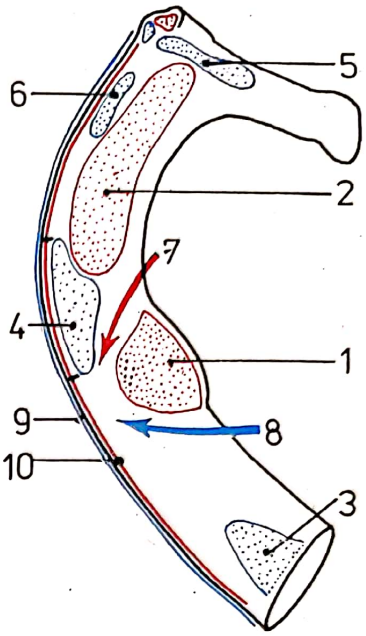

Fig. 1.20. – Inserţiile musculare ale primei coaste, văzute de sus (după Testut L.): *1,* m. scalenus anterior; *2,* m. scalenus posterior; *3,* m. subclavius; *4,* m. serratus anterior (prima digitaţie); *5,* primul m. supracostal; *6,* m serratus posterior superior; *7,* sulcus a. subclaviae; *8,* sulcus v. subclaviae; *9,* m. intercostalis externus I; *10,* m. intercostalis intimus I.

1.3.2. **Sistemul musculo-aponevrotic al deschiderii toracice superioare.** Planul osos de la nivelul deschiderii toracice superioare oferă o suprafaţă largă de inserţie pentru sistemul musculo-aponevrotic de la baza gâtului.

Sistemul muscular, foarte complex din punct de vedere funcţional este constituit din trei grupe de muşchi, dispuşi simetric: – muşchii laterocervicali; – muşchii prevertebrali; şi – muşchii din regiunea osului hioid.

a) ***Muşchii laterocervicali*** sunt dispuşi în două straturi: superficial şi profund.

• Stratul muscular superficial este reprezentat de muşchiul pielos al gâtului, iar dedesubtul acestuia de muşchiul sterno-cleido-mastoidian (fig. 1.21).

✧ Muşchiul pielos al gâtului *(m. platysma)* este un muşchi foarte subţire, dispus imediat sub tegumente. El se întinde de la partea superioară a toracelui la marginea inferioară a mandibulei.

✧ Muşchiul sterno-cleido-mastoidian *(m. sternocleidomastoideus)* este un muşchi foarte puternic, înglobat în teaca aponevrozei cervicale superficiale. El se inseră în partea antero-superioară a toracelui prin două fascicule: sternal, şi clavicular. De aici el se îndreaptă oblic în sus, traversează în diagonală faţa laterală a gâtului şi se termină pe procesul mastoidian şi pe linia occipitală superioară.

• Stratul muscular profund este reprezentat de muşchii scaleni: – anterior, – mijlociu, şi – posterior (fig. 1.22).

✧ Muşchiul scalen anterior *(m. scalenus anterior)*, se inseră cranial, pe tuberculul anterior al procesului transvers al celei de a III-a, a IV-a, a V-a, şi a VI-a vertebre cervicale, iar caudal, pe tuberculul Lisfranc. Acesta se găseşte pe faţa superioară a primei coaste, la aproximativ 3 cm de extremitatea anterioară a acesteia.

✧ Muşchiul scalen mijlociu *(m. scalenus medius)* se inseră cranial pe tuberculul anterior al proceselor transverse ale ultimelor şase vertebre cervicale. Extremitatea sa caudală se inseră pe prima coastă şi uneori şi pe cea de a II-a coastă.

✧Muşchiul scalen posterior *(m. scalenus posterior)* se inseră cranial pe tuberculul posterior al proceselor transverse ale vertebrelor a IV-a, a V-a şi a VI-a cervicale, iar caudal – pe coasta a II-a.

b) ***Muşchii prevertebrali*** sunt reprezentaţi în partea superioară a gâtului, de muşchiul marele drept anterior al capului, micul drept anterior al capului, iar mai jos de muşchiul lungul gâtului. Acesta din urmă prezintă un interes deosebit deoarece, alături de muşchiul scalen anterior, participă la delimitarea trigonului scaleno-vertebral.

✧ Muşchiul lungul gâtului *(m. longus colli)* este format din trei porţiuni: – oblic descendentă; – oblic ascendentă; şi – longitudinală sau medială. Prin intermediul aponevrozei prevertebrale *(lamina prevertebralis)* el vine în raport: – medial, cu organele axiale ale gâtului; – lateral, cu pachetul vasculo-nervos format din artera carotidă comună, vena jugulară internă, nervul vag şi lanţul simpatic cervical. Acesta din urmă se continuă, în partea inferioară a gâtului, cu ganglionul stelat.

c) ***Muşchii subhioidieni*** *(mm. infrahyoideii)* se găsesc dedesuptul osului hioid şi sunt în număr de patru: – sterno-hioidian *(m. sternohyoideus)*; – omo-hioidian *(m. omohyoideus)*; – sterno-tiroidian *(m. sternothyreoideus)*; – tiro-hioidian *(m. thyreohyoideus)*. Toţi aceşti muşchi sunt înglobaţi în aponevroza cervicală mijlocie care, – alături de aponevroza cervicală superficială –, delimitează spaţiul interaponevrotic suprasternal *(spatium interaponevroticum suprasternale)* şi spaţiul interaponevrotic supraclavicular *(spatium interaponevroticum supraclaviculare)* (vezi fig. 1.21).

1.3.3. **Cupola cervico-toracică,** formaţiune simetrică, situată la dreapta şi la stânga vestibulului mediastinal, închide ca o diafragmă părţile laterale ale deschiderii superioare a toracelui. Ea are forma unei calote fibroase, dispusă cu faţa convexă spre baza gâtului şi cu cea concavă spre vârful plămânului, cu care delimitează fundul de sac pleural superior (recesul pleural apical).

Scanned with OKEN Scanner

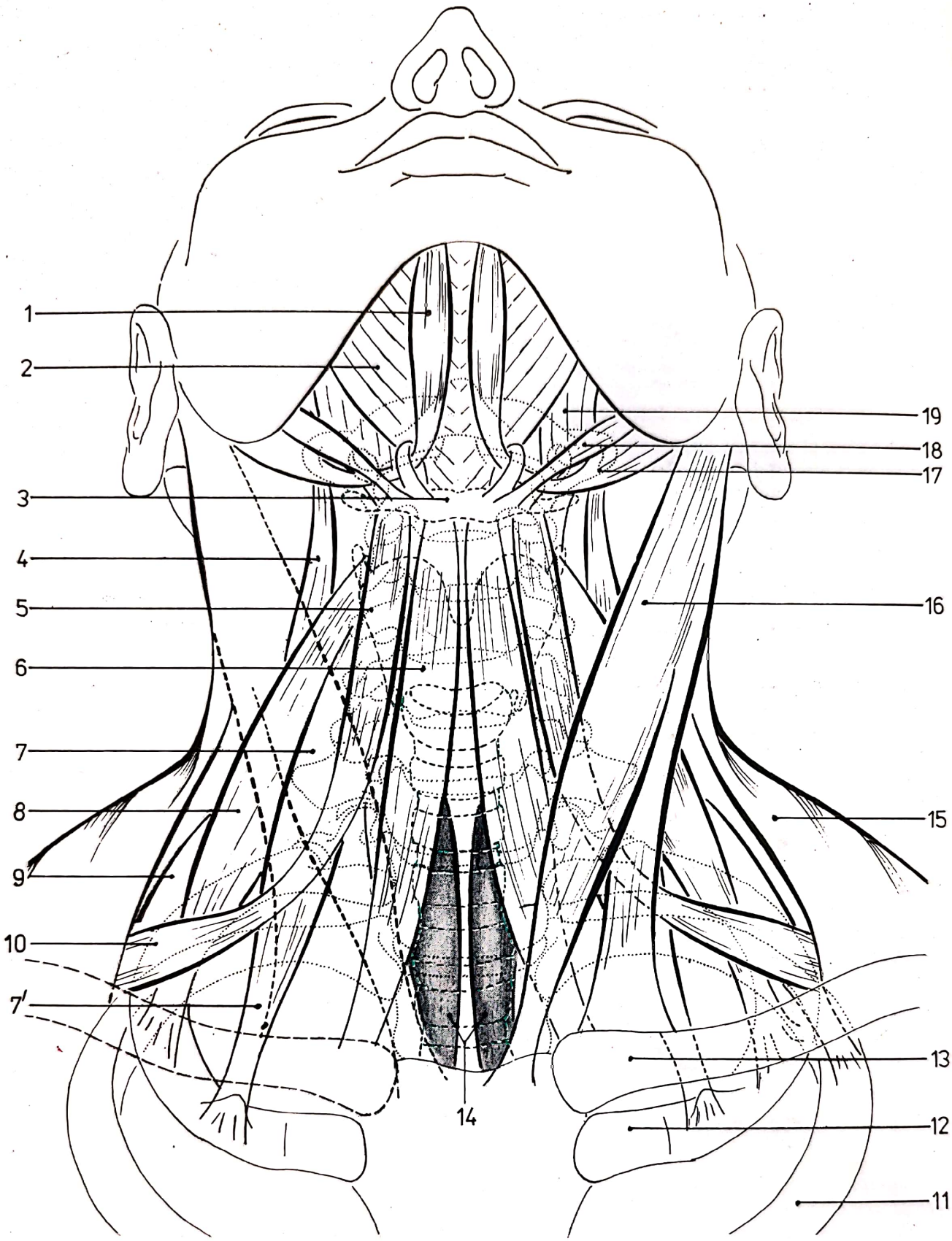

Fig. 1.21. – Mușchii din regiunea anterioară a gâtului: *1*, m. digastricus (venter anterior); *2*, m. mylohyoideus; *3*, os hyoideum; *4*, m. levator scapulae; 5, m. omohyoideus (venter superior); *6*, m. sternohyoideus; *7*, *7'*, m. scalenus anterior; *8*, m. scalenus medius; *9*, m. scalenus posterior; *10*, m. omohyoideus (venter inferior); *11*, os costale secundum; *12*, os costale primum; *13*, clavicula; *14*, m. sternothyroideus; *15*, m. trapezius; *16*, m. sternocleidomastoideus; *17*, m. digastricus (venter posterior); *18*, m. stylohyoideus; *19*, m. hyoglossus.

Scanned with OKEN Scanner

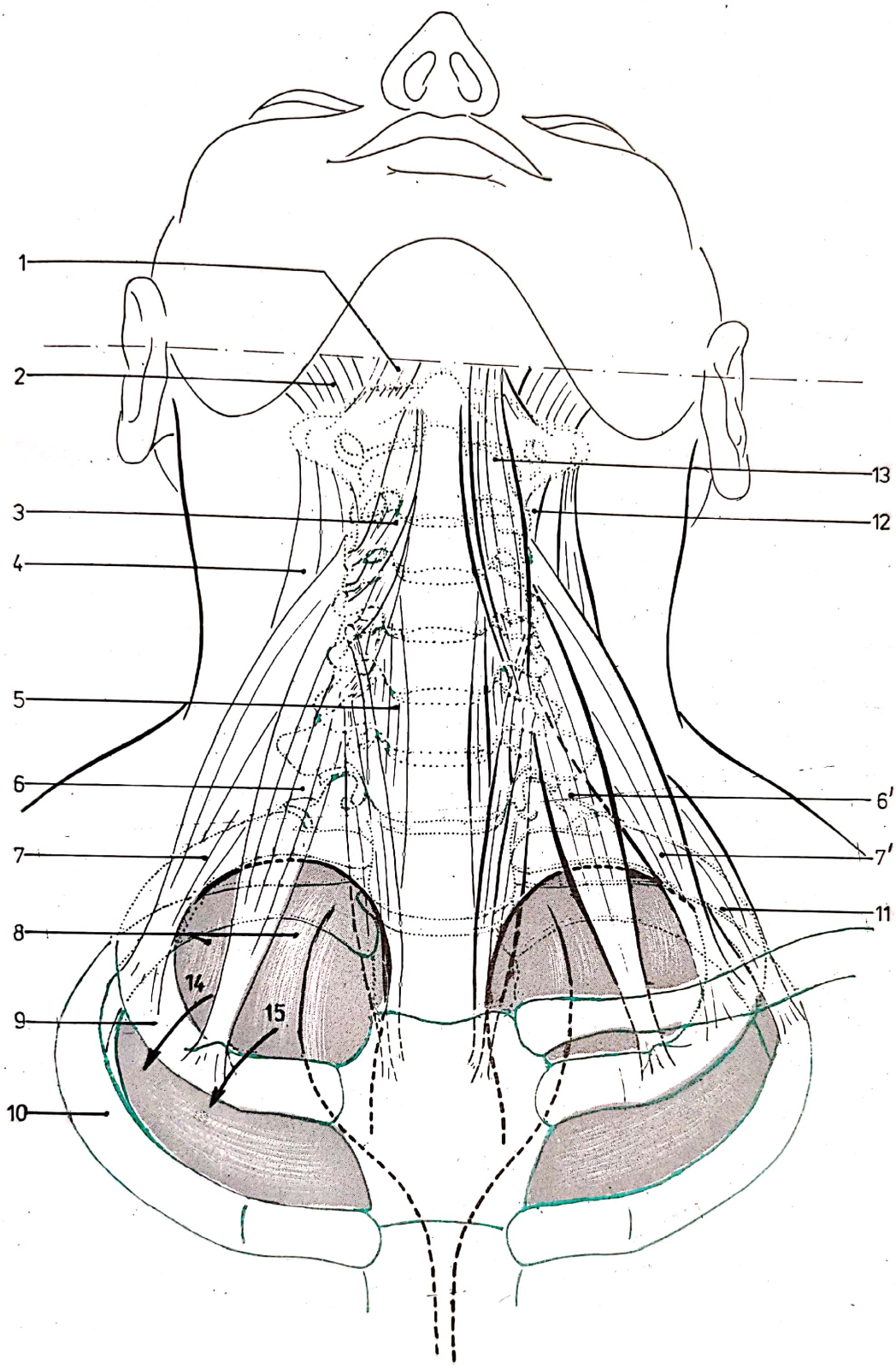

Fig. 1.22. – Planul profund al mușchilor gâtului: *1*, m. rectus capitis anterior; *2*, m. rectus capitis lateralis; *3*, m. longus colli (porțiunea oblică superioară); *4*, m. levator scapulae; *5*, m. longus colli (porțiunea verticală); *6*, *6′*, m. scalenus anterior; *7*, *7′*, m. scalenus medius; *8*, cupula pleurae; *9*, os costale primum; *10*, os costale secundum; *11*, m. scalenus posterior; *12*, m. intertransversarii cervicis; *13*, m. longus capitis; *14*, sulcus a. subclaviae; *15*, sulcus v. subclaviae.

Scanned with OKEN Scanner

Denumirea de „cupolă cervico-toracică" trebuie considerată nu numai în funcție de forma și localizarea sa, ci mai ales în funcție de particularitățile sale structurale, care decurg din poziția sa de graniță între două regiuni extrem de mobile.

Morfologia cupolei cervico-toracice rezultă din confruntarea forțelor elastice exercitate permanent de o parte și de alta a peretelui său în cursul mișcărilor respiratorii ale plămânului, a mobilizării toracelui și a tensionării elementelor musculo-aponevrotice de la baza gâtului în timpul efortului.

Aceste forțe elastice determină o structuralizare corespunzătoare a țesutului conjunctiv din jurul domului pleural cu transformarea fasciei endotoracice Luschka într-o calotă fibroasă, rezistentă, suspendată de un aparat ligamentar complex de susținere, care îi asigură stabilitatea funcțională și adaptabilitate la solicitări.

Cupola cervico-toracică apare astfel formată morfologic din trei straturi distincte. Stratul cel mai profund corespunde pleurei parietale apicale, căreia, datorită formei sale, i s-a conferit denumirea de „domul pleural". Acesta este dublat la exterior de un al doilea strat provenit din fascia endotoracică, denumit cupola fibroasă. Aceasta din urmă este întărită la exterior de un al treilea strat, format din elemente fibro-musculare, care constituie împreună aparatul suspensor al cupolei cervico-toracice.

a) ***Domul pleural,*** sau pleura apicală reprezintă partea apexiană a pleurei parietale. Ea acoperă vârful plămânului și formează la acest nivel fundul de sac pleural superior, sau recesul pleural apexian.

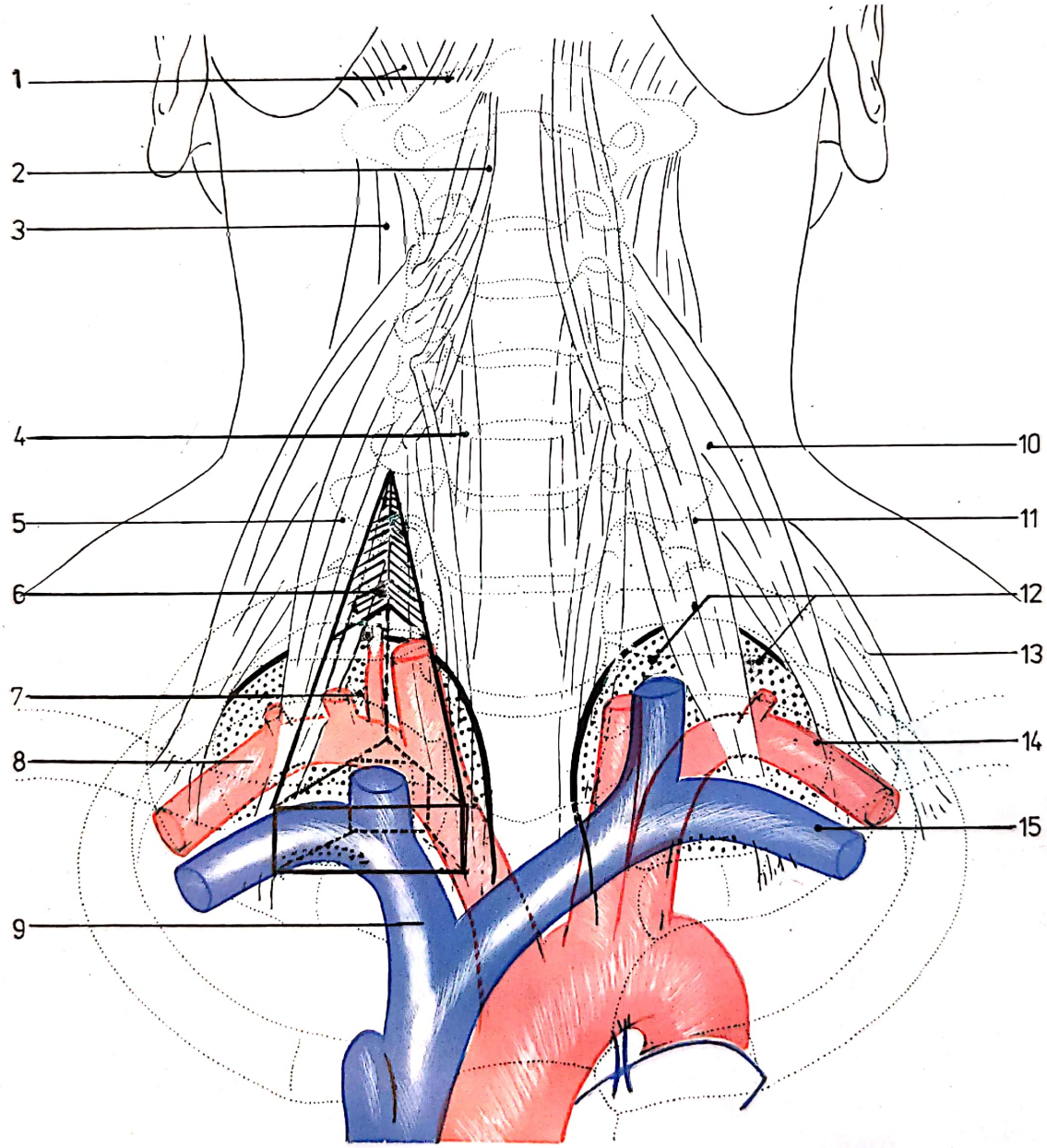

Fig. 1.23. – Cupola cervico-toracică. Spațiul scaleno-vertebral. Trigonul scaleno-vertebral. Piramida încadrează regiunea scaleno-vertebrală: *1,* m. rectus capitis anterior + m. rectus capitis lateralis; *2,* m. longus colli (porțiunea oblică superioară); *3,* m. levator scapulae; *4,* m. longus colli (porțiunea verticală); *5,* m. scalenus anterior; *6,* trigonul scaleno-vertebral; *7,* spațiul scaleno-vertebral; *8,* a. subclavia dextra; *9,* v. brachiocephalica dextra; *10,* m. scalenus medius; *11,* m. scalenus anterior; *12,* cupola cervico-toracică; *13,* m. scalenus posterior; *14,* a. subclavia sinistra; *15,* v. subclavia sinistra.

Scanned with OKEN Scanner

Situat deasupra deschiderii toracice superioare, domul pleural depăşeşte cu mult mai mult anterior decât posterior, planul primei coaste (cu aproximativ 2,5-3,5 cm).

Domul peural are forma unei piramide triunghiulare, care prezintă: – o bază; – un vârf; şi – trei versante (antero-lateral; – postero-lateral, şi medial) (fig. 1.23).

• Versantul antero-lateral al domului pleural se prezintă ca o pantă lină care delimitează anterior şi în jos, fosa supraclaviculară.

• Versantul postero-lateral este abrupt. El delimitează, alături de muşchiul scalen anterior şi de muşchiul lungul gâtului, *trigonul scaleno-vertebral.* Baza acestui trigon are forma unui reces denumit „puţul Thoma Ionescu" sau „foseta supra-retropleurală Sebileau".

• Versantul medial al domului pleural este aproape vertical. El delimitează cu cel omonim din partea opusă un spaţiu interapexian, care reprezintă „vestibulul mediastinal" sau „antrul mediastinal".

b) ***Fascia endotoracică*** reprezintă o lamă de ţesut conjunctiv care fixează pleura de pereţii cavităţii toracice şi de marginea internă a primei coaste, precum şi la teaca vasculară şi la cea viscerală de la baza gâtului. În dreptul pleurei apicale, la limita dintre regiunea toracică şi cea cervicală, fascia endotoracică se comportă ca o membrană cu o structură rezistentă, cunoscută sub denumirea de „diafragma cervico-toracică Bourgery", sau „septum cervico-thoracicum Leblanc". Datorită plasticităţii cu care ea se mulează peste domul pleural, ea a mai fost denumită de Hayek „cupola fibroasă" *(cupula fibrosa).*

c) ***Aparatul suspensor al cupolei cervico-toracice*** este format din numeroase fascicule fibro-conjunctive şi musculare, care constituie în ansamblu cel de al treilea strat al său, denumit de Sebileau şi Zuckerkandl „aparatul suspensor al pleurei".

Aparatul suspensor al cupolei cervico-toracice cuprinde: – trei formaţiuni fibroase: – bandeleta vertebro-pleurală, ligamentul transverso-pleural şi ligamentele costo-pleurale; şi – două formaţiuni musculare; – muşchiul scalen anterior şi micul scalen Albinius şi Winslow (fig. 1.24).

• Bandeleta vertebro-pleurală este o lamă fibroasă care se inseră cu o extremitate pe aponevroza prevertebrală, în dreptul vertebrelor VI-VII cervicale şi al primei vertebre toracice. Cu extremitatea sa inferioară bandeleta vertebro-

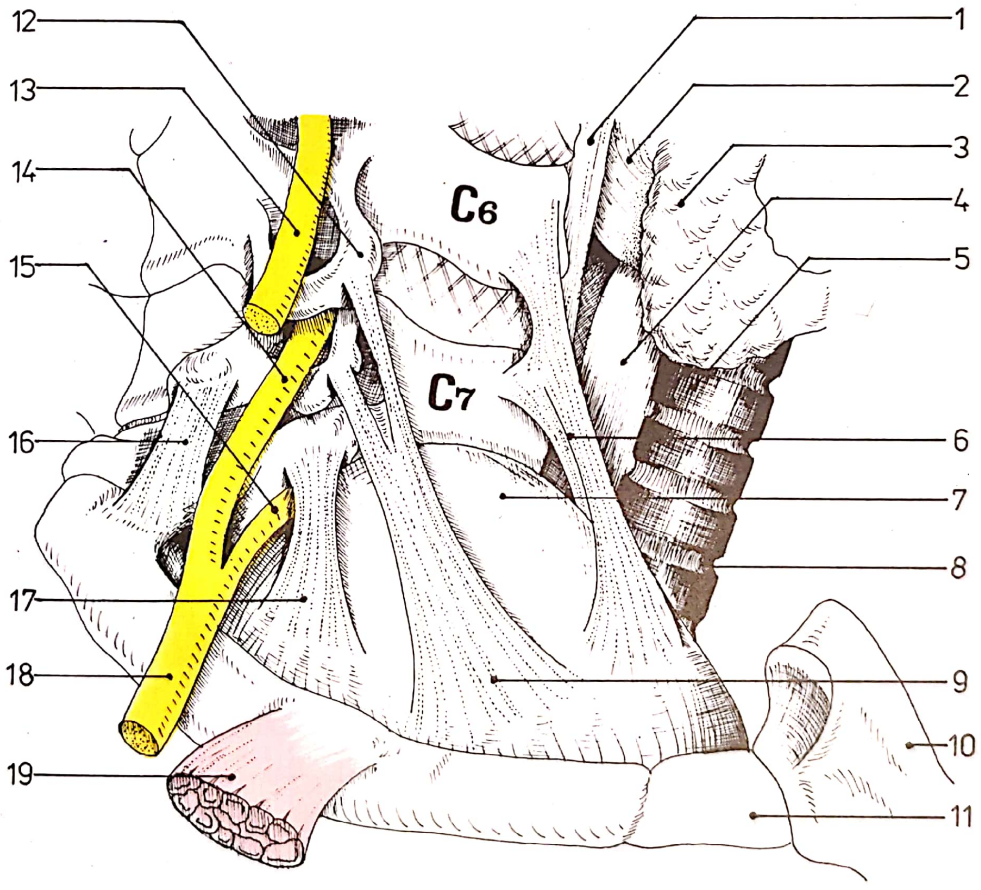

Fig. 1.24. – Aparatul suspensor al cupolei cervico-toracice (faţa laterală): *1,* m. longus colli; *2,* m. constrictor pharyngis inferior; *3,* glandula thyreoidea; *4,* esophagus; *5,* trachea; *6,* lig. vertebro-pleural; *7,* cupula fibrosa Hayek; *8,* cartilago tracheae et lig. anulare; *9,* lig. transverso-pleural; *10,* sternum; *11,* os costale primum; *12,* tuberculum caroticum; *13,* truncus medius (plex. brach.); 14, ramus ventralis C_8; *15,* ramus ventralis T_1; *16,* m. levator costae primae; *17,* lig. costo-pleural; *18,* truncus inferior (plexus brach.); *19,* m. scalenus anterior.

Scanned with OKEN Scanner

pleurală se inseră pe versantul antero-medial al cupolei fibroase şi pe teaca vaselor subclaviculare, cu care se contopeşte.

• Ligamentul costo-transverso-pleural se detaşează, prin extremitatea sa superioară, de pe tuberculul Chassaignac la nivelul celui de al VI-lea proces transvers cervical şi pe faţa anterioară al celui de al VII-lea proces cervical. Extremitatea sa inferioară se inseră pe versantul antero-lateral al cupolei fibroase.

• Ligamentele costo-pleurale sunt în număr de două: – medial; şi – lateral. Printre ele se strecoară primul nerv toracic. Cele două ligamente se inseră cu un capăt pe marginea medială a gâtului primei coaste iar cu celălalt capăt, pe cupola fibroasă.

Între bandeleta vertebro-pleurală, situată medial, gâtul primei coaste situat posterior, şi ligamentul costo-transverso-pleural situat lateral, se delimitează o depresiune al cărei planşeu este reprezentat de versantul posterior al cupolei cervico-toracice. Această depresiune a fost denumită *foseta supra-retro-pleurală Sebileau.* În aria acestei fosete se găseşte *ganglionul stelat.*

În afară de aceste trei formaţiuni fibroase, bine individualizate, mai există la nivelul aparatului ligamentar al cupolei cervico-toracice şi alte travee conjunctive, care se desprind fie din teaca elementelor viscerale (ligamentul traheo-pleural şi ligamentul esofago-pleural), fie de pe teaca elementelor vasculare (ligamentele vaso-pleurale) şi se solidarizează feţei mediale a cupolei fibroase (fig. 1.25).

Formaţiunile musculare ale aparatului suspensor al cupolei cervico-toracice sunt reprezentate de: – muşchiul micul scalen Albinius-Winslow; şi – muşchiul scalen anterior.

✧ Muşchiul scalen Albinius-Winslow se inseră cu extremitatea superioară pe versantul anterior al procesului transvers al celei de a VI-a şi a VII-a vertebre cervicale, iar cu extremitatea inferioară pe prima coastă, în vecinătatea inserţiei muşchiului scalen anterior, pe tuberculul Lisfranc, şi pe cupola fibroasă.

✧ Muşchiul scalen anterior, cu inserţia pe prima coastă, trimite o mică expansiune pe versantul antero-lateral al cupolei fibroase, de care se fixează.

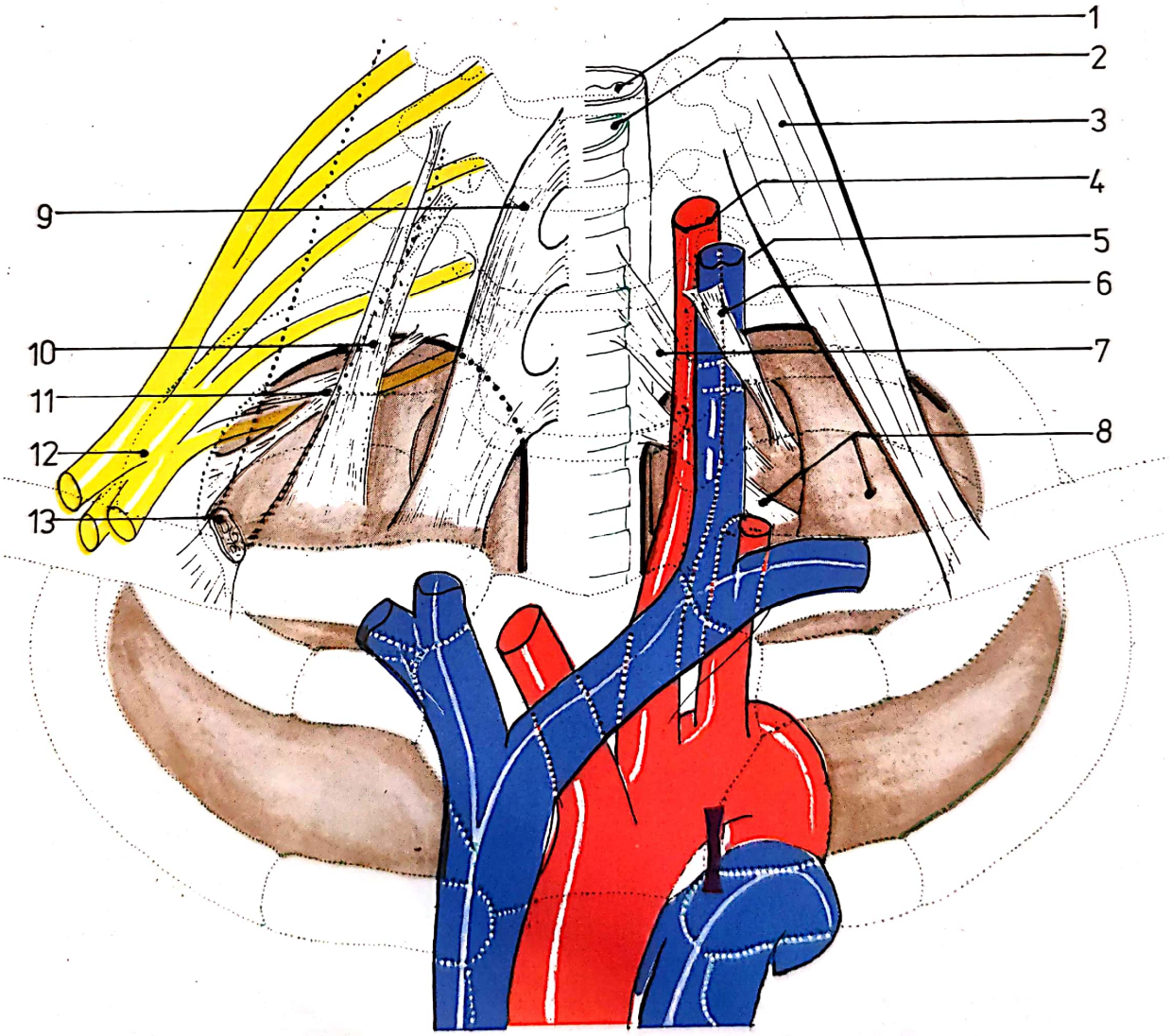

Fig. 1.25. – Formaţiunile fibro-conjunctive şi musculare care constituie aparatul suspensor al cupolei cervico-toracice (faţa anterioară): *1,* esophagus; *2,* trachea; *3,* m. scalenus anterior; *4,* a. carotis communis; *5,* v. jugularis interna; *6,* lig. pleuro-vascular; *7,* lig. pleuro-traheal; *8,* cupula fibrosa Hayek + lig. pleuro-esofagian; *9,* lig. vertebro-pleural; *10,* lig. transverso-pleural; *11,* lig. costo-pleural; *12,* plexus brachialis; *13,* m. scalenus anterior (secţionat).

Scanned with OKEN Scanner

1.4. Limita inferioară a mediastinului

Limita inferioară a mediastinului se înscrie în porțiunea mijlocie a diafragmei, la nivelul deschiderii inferioare a toracelui (apertura thoracica inferior). Ea este delimitată: – anterior, de apendicele xifoid și de ultimele articulații sterno-costale; – posterior, de corpul celei de a XII-a vertebre toracice; – lateral, de recesul freno-pericardic sau freno-mediastinal, drept și stâng.

Prin structura sa morfologică, porțiunea mijlocie a diafragmei realizează relații strânse cu elementele mediastinale care o străbat. Deoarece această porțiune se integrează, atât morfologic și funcțional, cât și din punctul de vedere al abordării chirurgicale, în cadrul mai larg al deschiderii toracice inferioare, se justifică descrierea sa în contextul general al întregii diafragme.

1.4.1. **Diafragma** *(diaphragma)*, denumită de vechii anatomiști și „septum transversalis", se prezintă ca o vastă cupolă, care se înscrie pe circumferința inferioară a toracelui, separând cavitatea toracică de cea abdominală. Ea este formată din două porțiuni: – una orizontală *(pars horizontalis)*, cu structura aponevrotică, situată în partea centrală a diafragmei, de unde și denumirea de „centrum tendineum"; și – o porțiune orientată aproape vertical *(pars verticalis)*, formată din fascicule musculare care se îndreaptă radiar de la centrul tendinos spre marginile deschiderii inferioare, pe care se inseră.

Pe clișeul radiologic, partea mijlocie, orizontală, a diafragmei apare aplatizată sau chiar ușor scobită, în timp ce părțile sale laterale, care formează hemidiafragma musculară dreaptă și stângă, au un contur boltit. Hemidiafragma dreaptă este în mod normal situată cu un spațiu intercostal mai sus decât cea stângă. Punctele superioare, atât ale bolții diafragmatice drepte, cât și ale celei stângi, sunt situate la o distanță de 4 cm medial față de linia mamelonară.

a) ***Partea aponevrotică a diafragmei*** *(pars horizontalis)* se prezintă ca o lamă rezistentă, trilobată, asemănătoare cu o frunză de trifoi. Foliola mijlocie este orientată anterior, iar celelalte două foliole – lateral, una spre dreapta și alta spre stânga. Structural, partea orizontală a diafragmei este formată din fibrele tendinoase, care se constituie în două bandelete: – superioară, *bandeleta oblică* (bandeleta semicirculară superioară Bourgery); și – inferioară, *bandeleta arciformă* (bandeleta semicirculară inferioară Bourgery). La periferie, o parte din fibrele tendinoase se continuă direct cu fibrele musculare ale diafragmei, în timp ce alte fascicule se inseră la periferia centrului tendinos, prin intermediul unor langhete tendinoase (fig. 1.26 și 1.27).

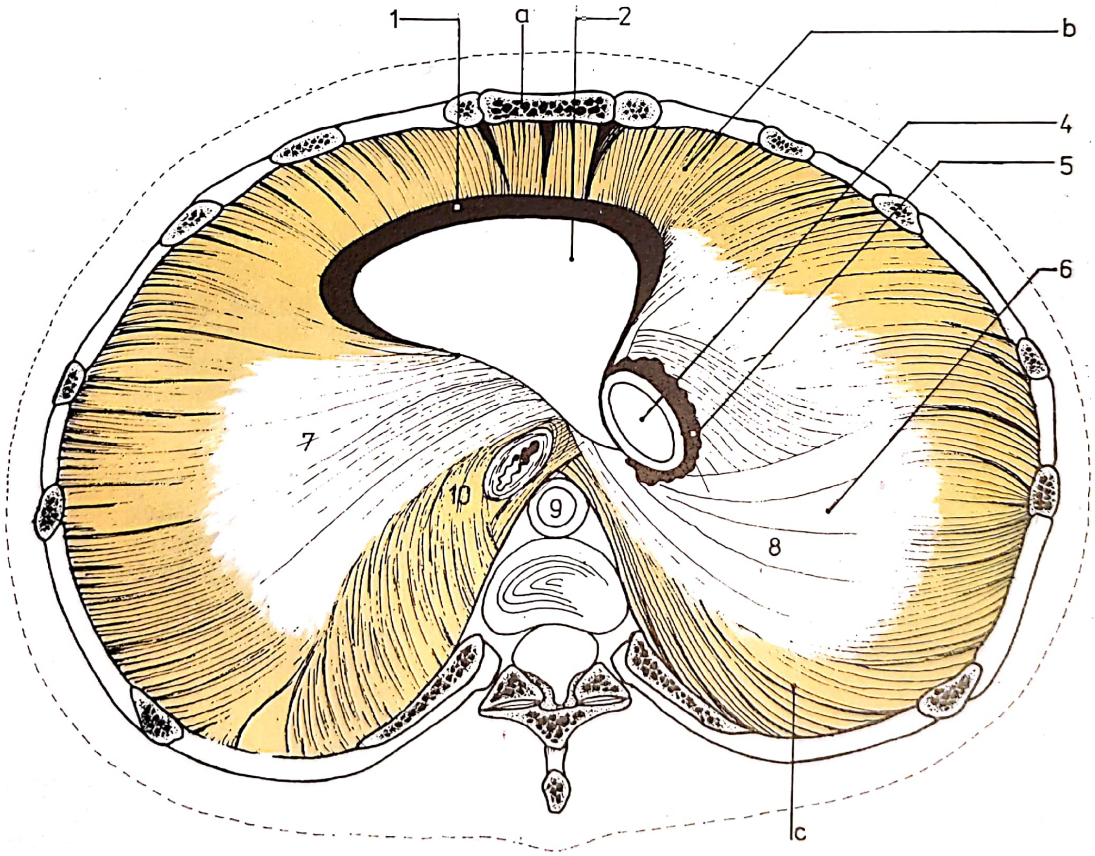

Fig. 1.26. – Zona de aderență a pericardului fibros cu diafragma, în negru: inserțiile ligamentelor freno-pericardice anterior, lateral drept și lateral stâng, de pe fața superioară a diafragmei: *1*, lig. phrenopericardicum anterior; *2*, suprafața de aderență a pericardului fibros la diafragmă; *3*, diaphragma (pars verticalis): *a* – pars sternalis; *b* – pars costalis; *c* – pars lumbalis; *4*, ostium v. cavae inferior; *5*, lig. phrenicopericardiacum lateralis (lig. Teutleben); *6*, centrum tendineum (pars horizontalis); *7*, bandeleta semicirculară inferioară (arciformă); *8*, bandeleta semicurculară superioară (oblică); *9*, aorta; *10*, esophagus.

Scanned with OKEN Scanner

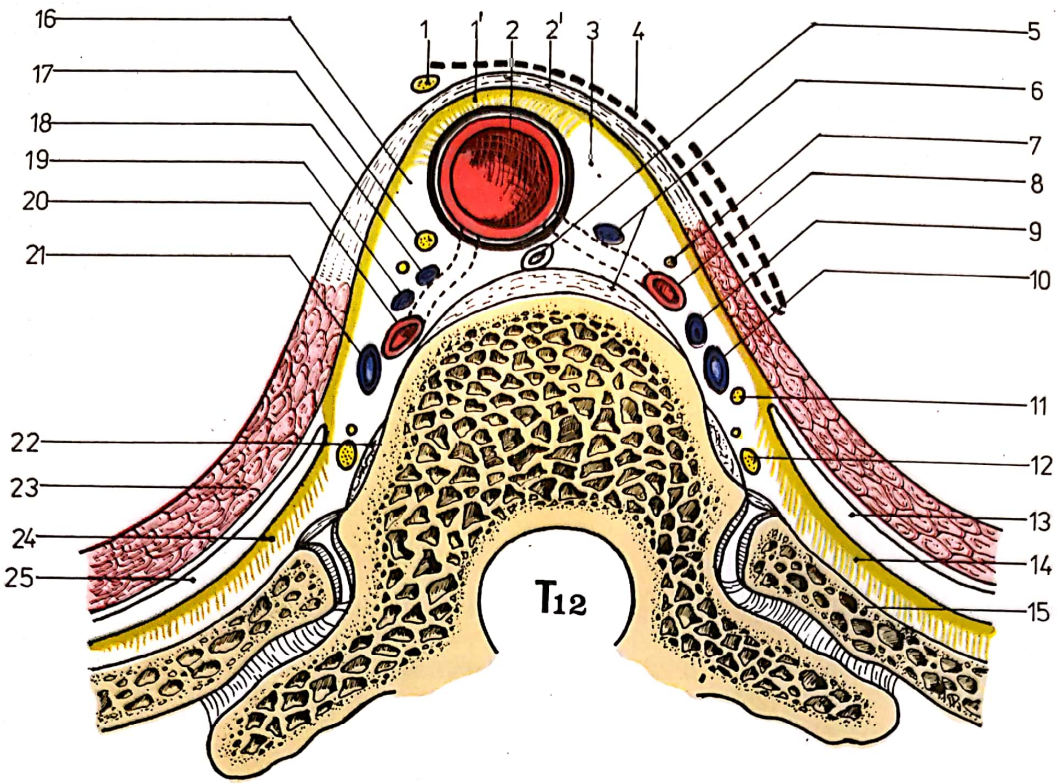

Fig. 1.27. – Vasele şi nervii din spaţiul inframediastinal posterior. Secţiune transversală prin treimea superioară a vertebrei a XII-a toracice. Segmentul superior al secţiunii (după Paturet G.): *1,* n. vagus; *1',* lama fibroasă preaortică; *2,* aorta descendens thoracica; *2',* ligamentum arcuatum medianum; *3,* loja lateroaortică dreaptă; *4,* peritoneum; *5,* ductus thoracicus; *6,* v. azygos (rădăcina medială) + lig. longitudinale anterius; *7,* n. splanchnicus major; *8,* a. intercostalis posterior XII; *9,* v. azygos (rădăcina laterală); *10,* v. intercostalis posterior XII; *11,* n. splanchnicus minor; *12,* truncus sympathicus (pars thoracica); *13,* recessus costodiaphragmaticus dexter; *14, 24,* fascia endothoracica; *15,* os costale XII; *16,* loja lateroaortică stângă; *17,* n. splanchnicus major; *18,* v. hemiazygos (rădăcina medială); *19,* v. hemiazygos (rădăcina laterală); *20,* a. intercostalis posterior sinistra XII; *21,* v. intercostalis posterior sinistra XII; *22,* m. psoas major; *23,* diaphragma (pars costalis); *25,* recessus costodiaphragmaticus posterior sinister.

b) ***Partea musculară a diafragmei*** *(pars verticalis)* se desprinde de pe o vastă linie de inserţie formată de circumferinţa de la baza toracelui, care se întinde posterior de la coloana vertebrală *(pars lumbalis)*, trece lateral peste rebordul costal *(pars costalis)* drept şi stâng, şi se termină anterior pe stern *(pars sternalis)*.

– Partea lombară *(pars lumbalis)* este cea mai complexă. Inserţia sa pe coloana vertebrală se face prin intermediul unor formaţiuni tendinoase, denumite pilieri. Aceştia sunt: – mediali (principali); şi – laterali (secundari) (fig. 1.28).

• Pilierii mediali *(crus medialis)* sunt în număr de doi: drept şi stâng. Ei se inseră pe faţa anterioară a primelor trei vertebre lombare şi pe discurile corespunzătoare intervertebrale. De aici fibrele lor se îndreaptă în sus şi înainte, pentru a constitui, în faţa discului dintre vertebrele XI şi XII toracice, un cadru ogival inextensibil *(hiatus aorticum)* prin care lunecă, venind din regiunea toracică spre cea abdominală, trunchiul aortei descendente.

• Pilierii laterali *(crus lateralis)* sunt situaţi simetric, la dreapta şi la stânga şi iau naştere din fibrele tendinoase care provin de pe faţa laterală a corpului celei de a II-a vertebre lombare şi a discului intervertebral dintre vertebra I şi a II-a lombară. Tendonul astfel constituit descrie o arcadă *(ligamentum arcuatum mediale)* care încrucişează muşchiul psoas şi se inseră pe vârful procesului costiform al celei de a II-a vertebre lombare. De aici arcada medială se continuă lateral cu o a doua arcadă *(ligamentum arcuatum laterale)*, care încrucişază muşchiul patratul lombelor *(m. quadratus lumborum)* şi se inseră pe coasta a XII-a. De la nivelul acestor formaţiuni tendinoase, fibrele musculare ale diafragmei se îndreaptă aproape vertical în sus şi anterior şi se termină pe marginea posterioară a foliolei laterale drepte, respectiv a celei stângi.

– Partea costală *(pars costalis)* corespunde inserţiei diafragmei pe rebordul costal. Inserţia este de fapt condrocostală pentru coastele VII-VIII-IX şi costală pentru coastele X-XI-XII. La nivelul costal, inserţia diafragmei se realizează prin intermediul unor lanchete aponevrotice care se inseră unele sub altele pe faţa laterală a coastelor, întocmai ca nişte dinţi de ferăstrău, alternând cu lanchetele asemănătoare ale muşchiului transvers al abdomenului. În partea inferioară a rebordului costal, inserţia diafragmei se completează cu cea de pe arcadele fibroase ce se întind ca nişte punţi între coasta a IX-a – a X-a, a X-a – a XI-a, şi a XI-a – a XII-a.

Scanned with OKEN Scanner

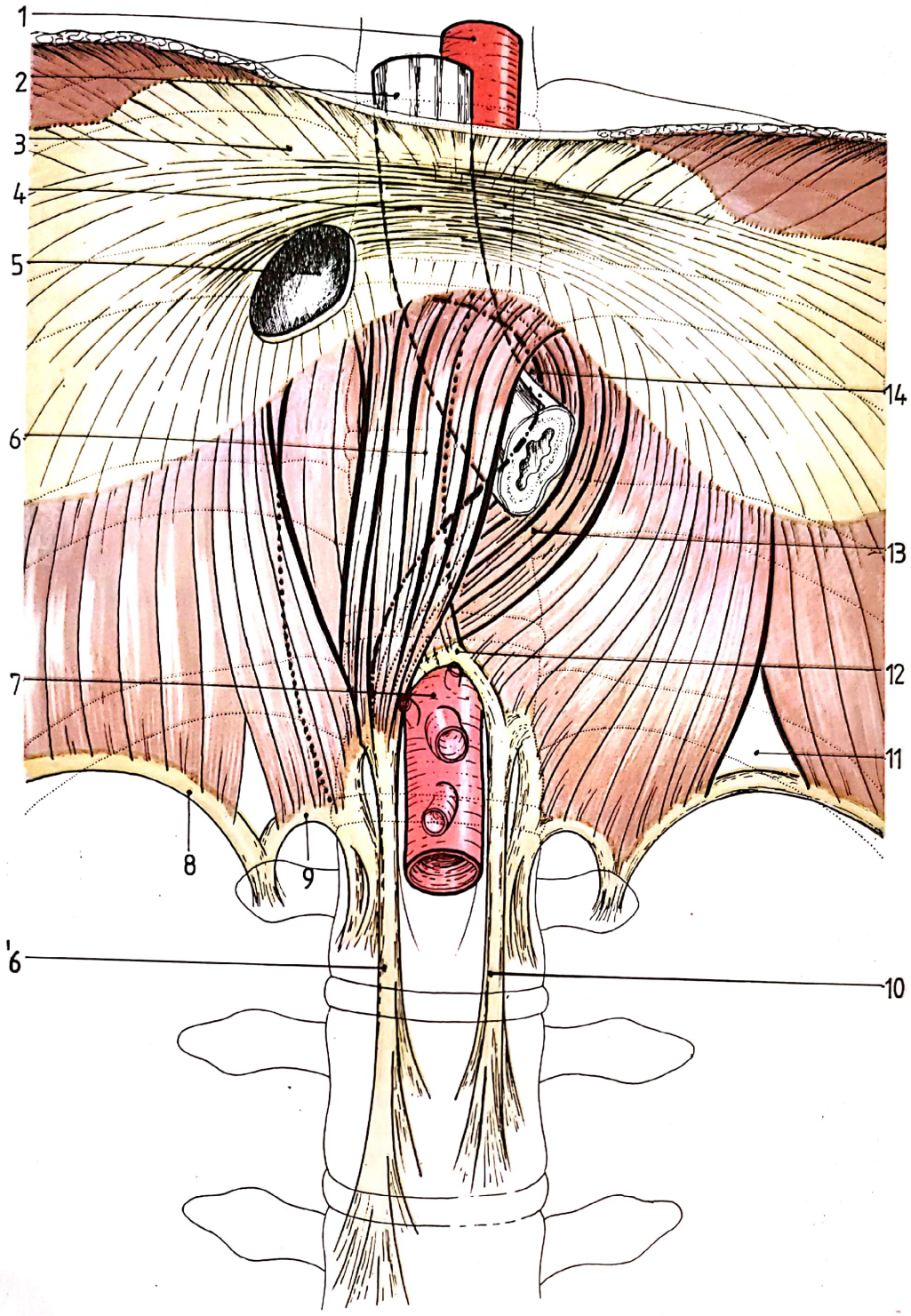

Fig. 1.28. – Diafragma. Pilierii şi orificiile diafragmei: *1,* aorta thoracica; *2,* esophagus; *3,* centrum tendineum; *4,* bandeleta arciformă; *5,* foramen v. cavae inferioris; *6, 6',* crus dextrum (pars lumbalis m. diaphragmae); *7,* aorta abdominalis; *8,* lig. arcuatum laterale; *9,* lig. arcuatum mediale; *10,* crus sinistrum (pars lumbalis m. diaphragmae); *11,* hiatul lombo-costal Bochdaleck; *12,* hiatus aorticus + lig. arcuatum medianum; *13,* crus dextrum; *14,* hiatus esophageus.

– Partea sternală a inserţiei diafragmei *(pars sternalis)* corespunde bazei apendicelui xifoid. Fibrele musculare care se desprind de la acest nivel se constituie în două fascicule. Acestea se îndreaptă oblic în sus şi posterior pentru a se fixa pe partea anterioară a foliolei mijlocii a diafragmei. Între aceste fascicule se delimitează uneori un mic spaţiu. Se descriu şi cazuri când porţiunea sternală a diafragmei lipseşte, iar în locul ei se constată un defect triunghiular al cărui planşeu vine în contact cu peritoneul.

Scanned with OKEN Scanner

Între versantul anterior al diafragmei *(pars sternalis)* şi inserţia inferioară a muşchiului triunghiularul sternului se delimitează un spaţiu denumit de Barbier „spaţiul xifo-diafragmatic". În acest spaţiu se găsesc ţesutul grăsos, ţesutul limfatic şi ramuri terminale arteriale, ce provin din artera toracică internă.

Artera toracică internă emite de regulă trei ramuri terminale: laterală sau toracică, care furnizează ultimele şase artere intercostale anterioare; diafragmatică superioară; şi abdominală. Aceasta din urmă se strecoară prin spaţiul Larrey şi pătrunde în teaca muşchiului drept anterior, unde se anastomozează cu artera epigastrică inferioară.

1.4.2. **Peretele inferior al mediastinului** (planşeul) corespunde porţiunii din diafragmă cuprinsă între recesul pleural freno-mediastinal drept şi cel stâng. Recesul freno-mediastinal urmează linia de reflexiune a pleurei mediastinale cu cea diafragmatică. El se continuă anterior cu recesul pleural costo-mediastinal anterior, iar posterior, cu recesul pleural costo-mediastinal posterior. Orientat în sens antero-posterior, recesul pleural freno-mediastinal se întinde peste convexitatea diafragmei, între faţa posterioară a sternului şi articulaţia a XI-a costo-transversară. Pe acest traseu el încrucişază succesiv, dinainte înapoi: faţa laterală a pericardului; nervul frenic; vena cavă inferioară (în dreapta); şi esofagul (în stânga). De la nivelul acestuia din urmă, recesul pleural freno-mediastinal coboară oblic în jos şi uşor lateral, urmând panta posterioară a diafragmei până la şanţul costo-vertebral, la nivelul căruia se înscrie recesul costo-mediastinal posterior. În acest al doilea segment, el încrucişează în dreapta vena azygos, în stânga aorta descendentă şi apoi feţele laterale ale coloanei vertebrale, până la coasta a XII-a, de la care se continuă lateral cu recesul costo-diafragmatic posterior.

Deasupra diafragmei, recesul freno-mediastinal anterior înscrie în spaţiul cuprins între pericardul fibros (iar la dreapta şi vena cavă inferioară) situat anterior, şi ligamentul pulmonar situat posterior, câte un sinus cunoscut sub denumirea de „sinusul cardio-frenic" sau de „fosa supradiafragmatică Hovelaque".

• Fosa supradiafragmatică din stânga este mai restrânsă şi mai îngustă în partea sa inferioară decât cea din dreapta, datorită absenţei în stânga a venei cave inferioare. Dacă fundurile de sac pleurale preesofagiene sunt bine dezvoltate, ele delimitează cu fosa supradiafragmatică spaţiul cuprins între pedicului pulmonar şi diafragmă, denumit spaţiul interfreno-pedicular drept, respectiv stâng. Între fosa supradiafragmatică din stânga şi cea din dreapta se delimitează, pe linia mediană, între faţa postero-inferioară a pericardului, diafragmă şi faţa anterioară a esofagului, spaţiul interfreno-pericardo-esofagian Portal. Prin intermediul spaţiului Portal se stabileşte o continuitate între spaţiul interfreno-pedicular drept şi stâng.

• Fosa supradiafragmatică Hovelaque se continuă posterior – dacă ligamentul pulmonar nu este aderent la diafragmă –, cu recesul freno-mediastinal posterior. Extremitatea posterioară a recesului freno-mediastinal posterior drept şi a celui stâng contribuie la delimitarea spaţiului inframediastinal posterior Rossi, denumit şi „sinusul vertebro-diafragmatic".

Spaţiul inframediastinal posterior Rossi ia naştere prin decalajul dintre limita inferioară a recesului pleural costo-mediastinal posterior, situat mai sus, şi inserţia inferioară a diafragmei de pe prima vertebră lombară, situată mai jos. El corespunde părţii celei mai declive a mediastinului posterior şi vine în raport: anterior şi lateral, cu porţiunea verticală a diafragmei; posterior, cu faţa anterioară, convexă, a vertebrei a XI-a – a XII-a toracică şi cu primele vertebre lombare; caudal, cu inserţia diafragmei pe prima vertebră lombară (exceptând orificiul aortic); cranial, spaţiul inframediastinal Rossi comunică larg cu compartimentul mediastinului posterior. Limita sa superioară este reprezentată de un plan fictiv, orizontal, ce trece posterior prin treimea superioară a vertebrei a XI-a toracice.

La nivelul peretelui inferior al mediastinului, faţa superioară a diafragmei este în raport anterior cu pericardul, la care aderă intim. În porţiunea sa posterioară diafragma este străbătută de trei orificii: – esofagian; – aortic; şi – cel al venei cave inferioare.

a) ***Orificiul esofagian*** *(hiatus aesophageus)* este situat median, la nivelul celei de a X-a vertebre toracice, pe versantul vertical al cupolei diafragmatice, imediat înapoia marginii posterioare a centrului tendinos, în unghiul dintre foliola sa laterală dreaptă şi cea stângă. Orificiul esofagian al diafragmei a fost denumit de Roux-Delmas „canalul diafragmei" sau „defileul esofagian". El are forma unei despicături aproape verticale, de 2-3 cm lungime, cuprins în grosimea pilierului muscular drept.

Raportul exact dintre hiatusul esofagian şi dispoziţia fibrelor musculare la nivelul pilierilor este încă controversat. Pilierul drept participă practic întotdeauna la constituirea hiatusului esofagian, fie în exclusivitate, fie împreună cu fascicule ale pilierului stâng. După J. Leight şi colab., hiatusul esofagian este format: în aproximativ 46% din cazuri, numai de pilierul drept; în foarte rare cazuri (doar 2,5%) – exclusiv de pilierul stâng şi în 51% din cazuri – din fibrele ambilor pilieri.

Clasic, se consideră că fibrele musculare care delimitează hiatusul se constituie în două fascicule, drept şi stâng, denumite „pilierii musculari ai diafragmei".

Fibrele fiecărui pilier muscular se detaşează de pe jumătatea corespunzătoare a comisurii anterioare a hiatusului esofagian şi delimitează latura omonimă a acestuia. La nivelul comisurii posterioare a hiatusului esofagian, fibrele

Scanned with OKEN Scanner

celor doi pilieri musculari se încrucişază în „X", orientându-se oblic în jos şi înapoi, pentru a se fixa fiecare pe pilierul principal controlateral. La nivelul acestei încrucişări, fibrele pilierului stâng se situează pe un plan anterior faţă de cele ale pilierului drept.

Se realizează astfel un „lassou" muscular, care cuprinde între braţele sale porţiunea hiatală a esofagului.

Un studiu pe care l-am efectuat pe baza unor disecţii pe cadavre proaspete ne-a demonstrat, că în majoritatea cazurilor (95%!) pilierul muscular drept al diafragmei este format din mai multe fascicule, alcătuind împreună un sistem structural care, prin felul cum este dispus în jurul defileului esofagian, confirmă o mecanostructură cu rol de sfincter.

Anatomic, s-au putut distinge la nivelul pilierului drept patru, iar uneori chiar cinci, fascicule musculare, grupate în jurul hiatusului esofagian după cum urmează: – antero-inferior drept; – postero-superior stâng; – postero-superior drept medial; şi – postero-superior drept lateral (accesoriu).

✧ Fasciculul hiatal antero-inferior drept este bine individualizat. Extremitatea sa superioară se fixează pe marginea posterioară a centrului tendinos, pe distanţa cuprinsă între orificiul venei cave inferioare şi cel al esofagului. De la origine el se îndreaptă oblic în jos, delimitează marginea dreaptă a hiatusului şi se continuă cu pilierul diafragmatic medial drept.

✧ Fasciculul hiatal postero-superior stâng al pilierului drept al diafragmei se inseră atât pe marginea posterioară a centrului tendinos, dar mai ales pe ligamentul medial freno-pericardic Teutleben, considerat de noi ca fiind „stâlpul de rezistenţă" al inserţiei muşchilor hiatali ai esofagului. De la ligamentul medial freno-pericardic Teutleben, fibrele acestui fascicul nu coboară direct vertical, ci – descriind o ansă în forma unei litere „L" răsturnate cu 180°–, încrucişază pe rând faţa anterioară a esofagului, cu direcţie oblic în jos, ocoleşte marginea stângă, apoi faţa posterioară a esofagului, pentru a se insera pe tendonul aceluiaşi pilier, cu fasciculul antero-inferior drept, cu care formează o masă comună.

✧ Fasciculul hiatal postero-superior drept medial al pilierului drept al diafragmei se găseşte cranial faţă de fasciulul hiatal postero-superior drept lateral accesoriu. El se desprinde în partea sa superioară, de pe marginea posterioară a centrului tendinos al diafragmei. De aici fibrele sale se îndreaptă oblic în jos şi spre stânga şi se inseră pe jumătatea dreaptă a inelului fibros al aortei. Pe jumătatea stângă a acestui inel se inseră fibre musculare omolaterale ale diafragmei.

Orificiul esofagian al diafragmei este străbătut de porţiunea intrahiatală a esofagului şi de nervii vagi drept şi stâng. Esofagul este fixat de circumferinţa hiatusului printr-un dispozitiv fibro-elastic denumit „membrana Leimer-Bertelli". Această membrană provine din adventicea esofagului şi este întărită de fibrele musculare descrise de Juvara şi Rouget. În condiţii normale acestă membrană împiedică pătrunderea prin hiatusul esofagian atât a porţiunii toracice a esofagului în cavitatea abdominală, cât şi a porţiunii sale abdominale în cavitatea toracică.

b) ***Orificiul aortic*** *(hiatus aorticus)* se găseşte în dreptul vertebrei a XII-a toracică şi primei lombare, cu aproximativ 2-3 cm mai jos de orificiul esofagian. El are o formă ovalară, cu axul mare orientat oblic în jos, posterior şi puţin la dreapta. Orificiul aortic are un cadru fibros inextensibil, format din porţiunea tendinoasă a pilierilor principali ai diafragmei, la care aorta aderă numai prin versantul său anterior şi lateral. Prin acest orificiu mai trec canalul toracic şi, uneori vena azygos şi nervii marele splanhnic drept şi stâng.

c) ***Orificiul venei cave inferioare*** *(foramen venae cavae inferior)* este situat la nivelul vertebrei a VIII-a toracale, în plin centru tendinos, la unirea foliolei mijlocii a acestuia cu foliola sa dreaptă (vezi fig. 1.26). El are o formă aproximativ dreptunghiulară, cu patru margini: – antero-laterală, delimitată de bandeleta arciformă sau semicirculară inferioară; – postero-medială, delimitată de bandeleta oblică, sau semicirculară superioară; – antero-medială, formată din fibrele laterale ale bandeletei oblice; şi – postero-laterală, formată de fasciculul transversal. După ce trece prin acest orificiu, vena cavă inferioară străbate pericardul fibros şi se varsă în atriul drept. Porţiunea treminală a venei cave inferioare descrie în acest scurt traiect un cot cu o rază externă de 30-40 mm şi una internă, de numai câţiva mm. Pericardul împarte porţiunea supradiafragmatică a venei cave inferioare în două segmente: – extrapericardic; şi – intrapericardic.

Segmentul extrapericardic al venei cave inferioare este înglobat într-un manşon format din fibre conjunctive, care leagă pericardul de centrul tendinos al diafragmei. Aceste fibre se constituie de o parte şi de alta a venei cave inferioare, în două ligamente laterale: – drept şi – stâng, cunoscute sub denumirea de ligamentele freno-pericardice, sau ligamentele Teutleben. Ligamentul Teutleben drept este mult mai întins decât cel stâng, fibrele sale răsfirându-se atât pe suprafaţa pericardului, cât şi pe cea a pediculului pulmonar. Ligamentul Teutleben stâng, mai îngust, aproape cilindric şi foarte rezistent, formează stâlpul de rezistenţă pentru inserţia muşchilor hiatali ai esofagului.

În afară de aceste trei orificii principale, diafragma mai prezintă şi orificii secundare. Acestea sunt străbătute de elemente neuro-vasculare, ce trec atât dinspre torace în abdomen, cât şi în sens invers. Astfel, prin orificiile situate între pilierul principal şi al doilea pilier trec nervul marele şi micul splanhnic, iar prin orificiul care se află lateral faţă de al doilea pilier, trece lanţul simpatic lombar. Venele lombare ascendente (venele azygos) străbat spaţiul situat între al doilea şi al treilea pilier diafragmatic.

Scanned with OKEN Scanner

1.5. Pereții laterali ai mediastinului

1.5.1. **Peretele lateral drept al mediastinului** este reprezentat de pleura mediastinală *(pleura mediastinalis)* dreaptă. Aceasta delimitează fața laterală a mediastinului de cavitatea pleurală dreaptă și de plămânul drept. Suprafața pleurei mediastinale este foarte neregulată, deoarece ea reproduce cu fidelitate relieful formațiunilor de pe fața laterală a mediastinului, la care aderă prin intermediul fasciei endotoracice.

La liniile de contact cu peretele anterior și cu cel posterioor al cutiei toracice, pleura mediastinală dreaptă se reflectă și se continuă cu pleura costală, realizând la nivelul fiecăreia din aceste reflexiuni câte un fund de sac: – costo-mediastinal posterior, situat în unghiul costo-vertebral; și – costo-mediastinal anterior, situat retrosternal.

În partea sa inferioară, pleura mediastinală se continuă cu pleura diafragmatică și formează, la linia de reflexiune, fundul de sac freno-mediastinal.

În partea superioară, pleura mediastinală dreaptă se continuă la nivelul vestibulului mediastinal cu versantul medial al domului pleural.

În contact cu pedicului pulmonar, pleura mediastinală se reflectă și se continuă cu pleura viscerală. Ea învelește, pe o distanță de 1-2 cm, elementele pedicului pulmonar, cu excepția marginii inferioare. La nivelul acestei margini foițele pleurale de pe versantul anterior al pedicului pulmonar se unesc cu cele de pe versantul său posterior și formează împreună ligamentul pulmonar *(ligamentum pulmonale)* drept.

Pentru o sistematizare mai clară a raporturilor pleurei mediastinale cu fața laterală dreaptă a mediastinului, acesta din urmă a fost împărțit în mai multe teritorii, prin intermediul a două linii longitudinale cranio-caudale: – linia mediastinală anterioară dreaptă; și – linia mediastinală posterioară dreaptă; și două linii transversale antero-posterioare: – linia mediastinală superioară dreaptă; și – linia mediastinală inferioară dreaptă (fig. 1.29).

• Linia mediastinală anterioară dreaptă reprezintă intersecția dintre fața laterală dreaptă a mediastinului cu un plan fictiv frontal, – planul mediastinal anterior –, care trece în spatele venelor cave superioară și inferioară, tangent la fața anterioară a traheii, a pedicului pulmonar și a ligamentului pulmonar drept.

• Linia mediastinală posterioară reprezintă intersecția feței laterale drepte a mediastinului cu un plan fictiv frontal, – planul mediastinal posterior –, tangent la fața posterioară a traheii, a pedicului pulmonar și, mai jos, la fața posterioară a ligamentului pulmonar.

Liniile mediastinale anterioară și posterioară delimitează la nivelul feței laterale a mediastinului trei sectoare, ce se succed în sens antero-posterior: – sectorul anterior, între fața posterioară a sternului și linia mediastinală anterioară; sectorul mijlociu, între linia mediastinală anterioară și cea posterioară; și – sectorul posterior, între linia mediastinală posterioară și fundul de sac costo-mediastinal posterior drept.

• Linia mediastinală superioară reprezintă intersecția feței laterale drepte a mediastinului cu un plan transversal fictiv, – planul mediastinal superior –, tangent la arcul venei azygos. Acest plan corespunde anterior nivelului unghiului Louis, iar posterior, vertebrei a IV-a toracice sau celui de al III-lea disc intervertebral.

• Linia mediastinală inferioară reprezintă intersecția dintre fața laterală dreaptă a mediastinului și un plan fictiv transversal, – planul mediastinal inferior –, ce trece sub marginea inferioară a pedicului pulmonar, unind marginea inferioară a celei de a III-a articulații sterno-costale cu vertebra a VII-a toracică sau cu cel de al VII-lea disc intravertebral.

Liniile mediastinale superioară și inferioară delimitează la nivelul feței laterale a mediastinului trei niveluri (etaje) ce se succed în sens cranio-caudal: – nivelul superior, între vestibulul mediastinal și linia mediastinală superioară; – nivelul mijlociu, situat între linia mediastinală superioară și cea inferioară; și – nivelul inferior, situat între linia mediastinală inferioară și diafragmă.

Situată la limita dintre mediastin și cavitatea pleurală, pleura mediastinală stabilește pe de o parte raporturi strânse intrinseci cu fața mediastinală a plămânului, și pe de altă parte, raporturi extrinseci cu organele aflate în contact direct cu fața laterală a mediastinului.

Raporturile extrinseci ale pleurei mediastinale diferă în funcție de sectorul: anterior, mijlociu, sau posterior, al feței laterale a mediastinului.

A) În ***sectorul anterior*** al feței laterale drepte a mediastinului, pleura mediastinală stabilește raporturi cu sectorul cardio-vascular mediastinal. Situat retrosternal, acesta este împărțit prin linia mediastinală superioară în două zone: – superioară, vasculară; și – inferioară, cardio-pericardică.

*a) **Zona superioară,*** vasculară, este marcată la adult de relieful trunchiului venos brahiocefalic drept și, în continuare, de cel al venei cave superioare, însoțite de nervul frenic și de vasele pericardo-frenice (diafragmatice superioare).

La nou-născut, datorită exinderii timusului, această zonă a fost denumită și „zona timo-vasculară".

Zona timo-vasculară, privită din profil, are la nou-născut forma unui triunghi. Latura anterioară a acestui triunghi este formată de stern și de artera și vena toracică internă. Latura sa posterioară ese formată de trunchiul venos brahiocefalic drept și de vena cavă superioară. Latura inferioară corespunde pericardului.

Scanned with OKEN Scanner

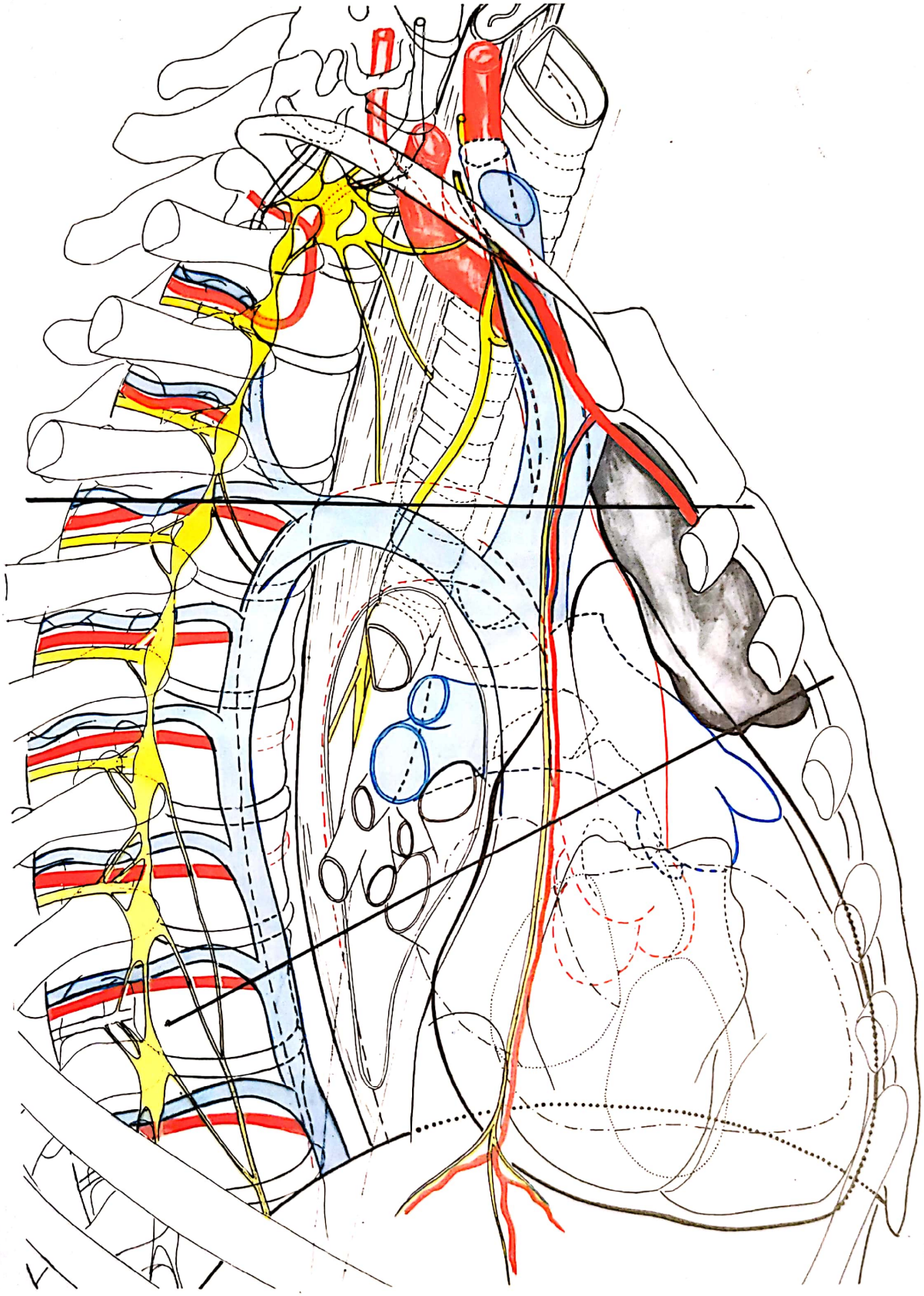

Fig. 1.29. – Peretele lateral drept al mediastinului.

Scanned with OKEN Scanner

b) Zona cardio-pericardică ocupă tot sectorul antero-inferior al feței laterale drepte a mediastinului. Ea este delimitată anterior de stern, de care este separată prin fundul de sac costo-mediastinal anterior. Posterior, zona cardio-pericardică este delimitată de pedicului pulmonar drept și mai jos de fața anterioară a ligamentului pulmonar drept. Limita sa superioară este definită de linia mediastinală inferioară, iar cea inferioară – de diafragmă.

Între pericard și pleura mediastinală dreaptă își croiesc drum, de sus în jos: nervul frenic, vasele pericardo-frenice (diafragmatice superioară), iar de jos în sus nodulii limfatici din lanțul freno-cav. Nervul frenic, ajungând la nivelul venei cave inferioare, coboară pe diafragmă și se termină în porțiunea musculară a hemidiafragmei drepte, divizându-se de regulă în trei sau mai multe ramuri.

B) **Sectorul posterior** al feței laterale drepte a mediastinului este străbătut transversal (aproximativ la unirea treimii sale superioare cu cele două treimi inferioare), de traiectul arcului venei azygos. Acest arc înconjură în sens postero-anterior marginea superioară a pedicului pulmonar drept și se varsă, aproape în unghi drept, în peretele posterior al venei cave superioare.

Arcul venei azygos împarte acest teritoriu în două zone: – superioară, denumită „zona supraazygos"; – și inferioară, denumită „zona infraazygos".

Zona infraazygos este la rândul său împărțită de linia mediastinală inferioară în două niveluri: – superior, denumit „regiunea superioară a zonei infraazygos"; și – inferior, denumit „regiunea inferioară a zonei infraazygos", cuprinsă între linia mediastinală inferioară și diafragmă.

Linia mediastinală posterioară împarte fiecare din aceste trei niveluri (zona supraazygos, regiunea superioară a zonei infraazygos, și regiunea inferioară a zonei infraazygos) în câte două porțiuni: – anterioară; și – posterioară.

a) Zona supraazygos

– Porțiunea anterioară a zonei supraazygos corespunde în cea mai mare parte regiunii laterotraheale (paratraheale) drepte, denumită „loja Baréty".

Loja Baréty are forma unui patrulater căruia i se disting: – o latură superioară, formată de originea arterei subclaviculare drepte și de originea arterei toracice interne; – o latură inferioară, formată de arcul venei azygos; – o latură anterioară, care corespunde venei cave superioare, și mai sus, trunchiului venos brahiocefalic drept; – o latură posterioară, formată de fața antero-laterală dreaptă a traheei. Aria acestei loje este traversată oblic de sus în jos și ușor antero-posterior, de nervul vag care, ajungând în dreptul arcului venei azygos, trece sub arcada acesteia în tovărășia esofagului, pe care îl însoțește apoi în toată lungimea acestuia. Loja Baréty este ocupată de nodulii limfatici din grupul laterotraheal drept.

– Porțiunea posterioară a zonei supraazygos corespunde feței laterale drepte a esofagului. În partea inferioară a acestui teritoriu, imediat deasupra arcului venei azygos, se găsește o mică depresiune, denumită „foseta pleurală supraazygos Sencert", delimitată posterior de vena intercostală superioară dreaptă.

b) Regiunea superioară a zonei infraazygos

– Porțiunea anterioară a regiunii superioare a zonei infraazygos, denumită „regiunea hilară", corespunde ariei ocupate de elementele din segmentul pleural al pedicului pulmonar. Acest segment este format din: – artera pulmonară dreaptă; – bronhia principală dreaptă; și – venele pulmonare superioară și inferioară dreaptă.

Aria pedicului pulmonar drept este delimitată: – anterior, de vena cavă superioară și, mai jos, de atriul drept și de pericard; – posterior, de esofag și de fundul de sac preesofagian; – cranial, de arcul venei azygos; – caudal, de marginea superioară a ligamentului pulmonar drept.

– Porțiunea posterioară a regiunii superioare din zona infraazygos corespunde flancului drept al esofagului. Deoarece la acest nivel esofagul se găsește în fața coloanei vertebrale, în același plan cu aorta și cu vena azygos, această porțiune a esofagului a fost denumită „porțiunea interazygo-aortică".

c) Regiunea inferioară a zonei infraazygos

– Porțiunea anterioară a regiunii inferioare din zona infraazygos corespunde spațiului interfreno-pedicular drept. Ea este separată de porțiunea posterioară a regiunii inferioare prin ligamentul pulmonar drept.

Ligamentul pulmonar drept se prezintă ca o lamă triunghiulară, situată în planul frontal, care unește lobul inferior al plămânului cu peretele lateral al esofagului. El prezintă trei margini, două fețe și un vârf.

Marginea sa laterală, sau pulmonară, se fixează de-a lungul șanțului interbazo-paracardiac, denumit și șanțul ligamentului pulmonar. Marginea medială se inseră pe versantul drept al esofagului. Marginea inferioară, care formează și baza triunghiului, se inseră parțial sau total, pe diafragmă. Fața anterioară a ligamentului pulmonar, oblic orientată în jos și medial, privește spre pericard, cu care delimitează fosa supradiafragmatică Hovelaque.

Ligamentul pulmonar este constituit din patru foițe pleurale: două anterioare și două posterioare. Între ele se delimitează un spațiu în care se găsesc vase destinate esofagului, noduli și vase limfatice, filete nervoase, iar uneori și ramuri arteriale provenite direct din aortă, și destinate parenchimului pulmonar. Prezența acestor ramuri aberante stă la baza unor sechestrații pulmonare.

– Porțiunea posterioară a regiunii inferioare din zona infraazygos este ocupată de esofag și de vena azygos, despărțite între ele prin fundul de sac interazygo-esofagian.

Scanned with OKEN Scanner

1.5.2. **Peretele lateral stâng al mediastinului** este reprezentat de pleura mediastinală stângă. Aceasta se mulează peste formațiunile care corespund feței stângi a mediastinului, la care aderă mai mult sau mai puțin strâns, prin intermediul fasciei endotoracice. La linia de întâlnire cu peretele toracic, pleura mediastinală stângă se reflectă și se continuă cu pleura costală formând: – anterior, retrosternal, fundul de sac costo-mediastinal anterior stâng; – posterior, în șanțul costo-vertebral, fundul de sac costo-mediastinal posterior; – caudal, în contact cu diafragma, fundul de sac freno-mediastinal stâng. Cranial, pleura mediastinală se continuă cu pleura apicală și prin aceasta participă la formarea domului pleural stâng.

La nivelul pedicului pulmonar stâng, pleura mediastinală se reflectă și se continuă, pe o distanță de aproximativ 2–3 cm în direcția hilului. Ea formează un înveliș în jurul elementelor pedicului, cu excepția marginii sale inferioare, unde foițele pleurale de pe versantul anterior se alătură de cele de pe versantul posterior și formează împreună ligamentul pulmonar stâng.

După îndepărtarea plămânului stâng, fața laterală a mediastinului apare ca un vast teritoriu dominat de inimă și de vasele mari ale inimii.

Pentru sistematizarea descrierii, fața laterală stângă a mediastinului poate fi împărțită, similar cu cea dreaptă, în mai multe teritorii, prin intermediul a două linii longitudinale cranio-caudale: – linia mediastinală anterioară stângă și – linia mediastinală posterioară stângă și prin două linii transversale: – linia mediastinală superioară stângă; și – linia mediastinală inferioară stângă (fig. 1.30).

• Linia mediastinală anterioară stângă reprezintă intersecția feței laterale stângi a mediastinului cu un plan fictiv frontal, – planul mediastinal anterior –, tangent la peretele anterior al traheii și al pedicului pulmonar stâng, iar mai jos, – la fața anterioară a ligamentului pulmonar stâng (vezi fig. 2.4).

• Linia mediastinală posterioară stângă reprezintă intersecția feței laterale stângi a mediastinului cu un plan frontal fictiv, – planul mediastinal posterior –, tangent la fața posterioară a traheii și pedicului pulmonar, iar mai jos, – la fața posterioară a ligamentului pulmonar stâng.

Liniile mediastinale anterioară și posterioară delimitează la nivelul feței laterale stângi a mediastinului, trei sectoare care se succed în sens antero-posterior: – anterior, situat între fundul de sac costo-mediastinal anterior și linia mediastinală anterioară; – mijlociu, situat între linia mediastinală anterioară și cea posterioară; și – posterior, situat între linia mediastinală posterioară și fundul de sac costo-mediastinal posterior.

• Linia mediastinală superioară stângă reprezintă intersecția feței laterale a mediastinului cu un plan transversal fictiv – planul mediastinal superior –, tangent la arcul aortei. Acest plan corespunde anterior unghiului Louis, iar posterior – vertebrei a IV-a toracice, sau celui de al III-lea disc intervertebral.

• Linia mediastinală inferioară reprezintă intersecția feței laterale stângi a mediastinului cu un plan transversal fictiv, – planul mediastinal inferior –, tangent la marginea inferioară a pedicului pulmonar, și care unește marginea inferioară a celei de a III-a articulații sterno-costale cu vertebra a VII-a, sau cu cel de al VII-lea disc intervertebral toracic.

Liniile mediastinale superioară și inferioară delimitează, la nivelul feței laterale stângi a mediastinului, trei nivele (etaje) ce se succed în sens cranio-caudal: – superior, între vestibulul mediastinal și linia mediastinală superioară; – mijlociu, între linia mediastinală superioară și cea inferioară; și – inferior, între linia mediastinală inferioară și diafragmă.

Linia mediastinală anterioară împarte fața laterală stângă a mediastinului în două sectoare: – unul anterior, retrosternal, cardio-vascular; și – altul posterior.

În partea stângă, ca și în cea dreaptă, pleura mediastinală stabilește raporturi intrinseci cu fața mediastinală a plămânului, și raporturi extrinseci cu organele adiacente ale feței laterale a mediastinului.

A) În ***partea sa anterioară,*** pleura mediastinală stângă stabilește raporturi extrinseci cu sectorul cardio-vascular al feței mediastinale stângi. Situat retrosternal, acesta este împărțit prin linia mediastinală superioară în două zone: – superioară, timo-vasculară, și – inferioară, cardio-pericardică.

a) ***Zona timo-vasculară*** este la nou-născut și la sugar ocupată de timus. Fața laterală stângă a timusului, acoperită de pleură, are forma unui triunghi. Latura sa anterioară este formată de stern, iar mai sus, de traiectul arterei și al venei toracice interne. Latura posterioară este formată de extremitatea anterioară a arcului aortic, iar mai sus, de marea venă intercostală stângă – *vena Braine* (când aceasta are o poziție inferioară) și de nervul frenic, însoțit de vena și artera pericardo-frenică (diafragmatică) superioară. Latura inferioară este delimitată de pericard.

b) ***Zona cardio-pericardică*** este situată posterior față de stern, de care este separată prin fundul de sac costo-mediastinal anterior. Între pericard și pleura mediastinală se găsesc nervul frenic stâng, vasele pericardo-frenice și nodulii limfatici din grupul mediastinal anterior. Nervul frenic coboară pe diafragmă la oarecare distanță de pedicul pulmonar și se termină în porțiunea musculară a hemidiafragmei stângi, căreia îi furnizează mai multe ramuri.

B) **Sectorul posterior** al feței laterale stângi a mediastinului este împărțit de traiectul arcului aortic în două zone: – superioară, zona supraaortică; și – inferioară, zona infraaortică.

Zona infraaortică este la rândul său împărțită, prin linia mediastinală inferioară, în două niveluri: – regiunea superioară a zonei infraaortice; și – regiunea inferioară a zonei infraaortice.

Linia mediastinală posterioară împarte fiecare din aceste trei niveluri (zona supraaortică, regiunea superioară a zonei infraaortice, și regiunea inferioară a zonei infraaortice), în câte două porțiuni: – anterioară; și – posterioară.

Scanned with OKEN Scanner

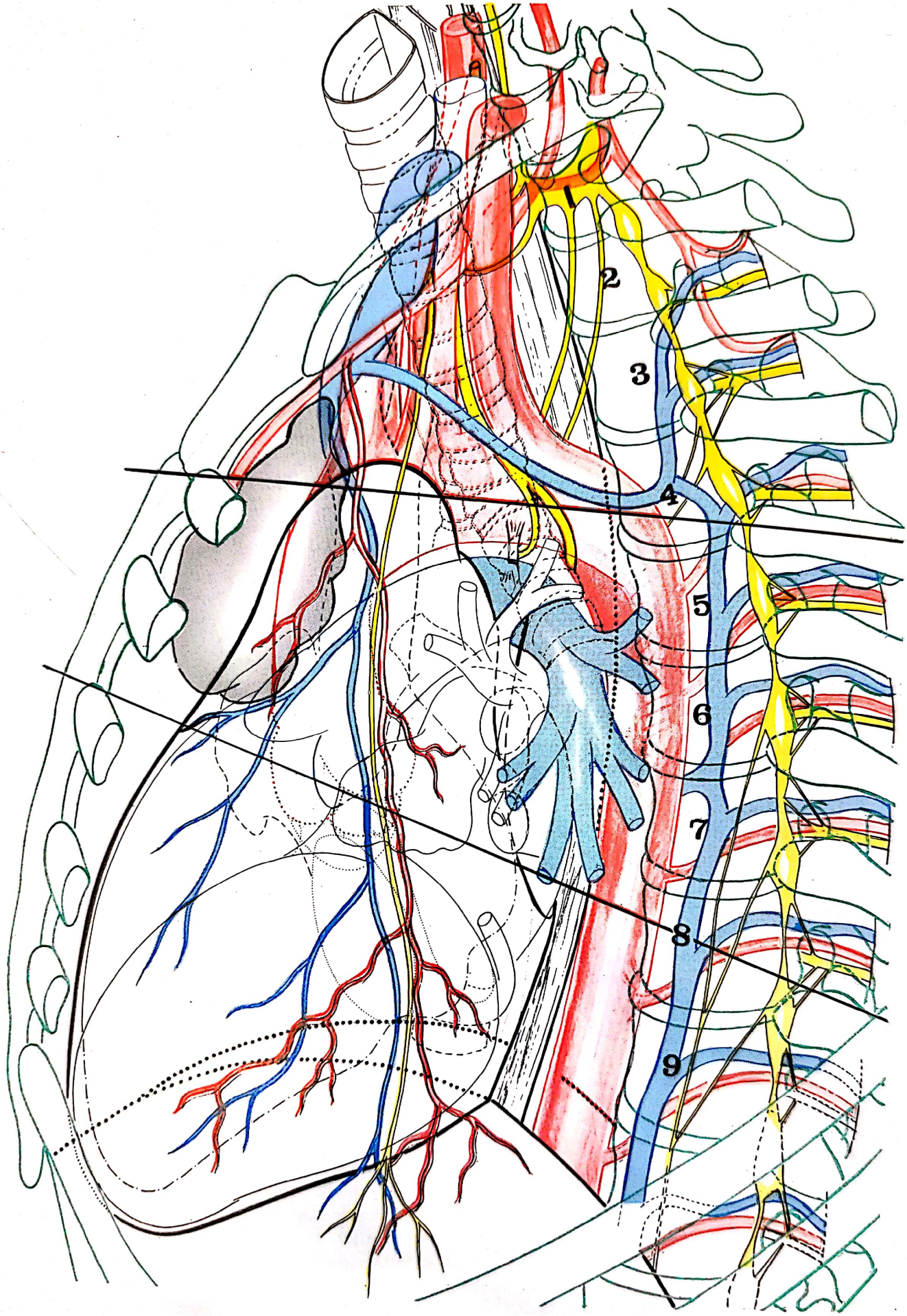

Fig. 1.30. – Peretele lateral stâng al mediastinului.

Scanned with OKEN Scanner

a) Zona supraaortică

– Porțiunea anterioară a zonei supraaortice corespunde în profunzime unei arii situate paratraheal, cunoscută sub denumirea de „patrulaterul Bourgery". Raporturile anatomice ale acestui patrulater diferă la nou-născut față de adult, datorită prezenței la nou-născut a canalului arterial Botalli.

Canalul arterial, dublând la nou-născut traiectul arcului aortic, ocupă un plan mai superficial, în timp ce arcul aortei și artera carotidă comună rămân pe un plan mai profund. *Patrulaterul Bourgery* este astfel delimitat *la nou-născut:* – anterior, de nervul frenic și de porțiunea verticală a venei intercostale superioare stângi Braine; posterior de artera subclaviculară stângă; – cranial, de porțiunea orizontală a arterei toracice interne, iar – caudal, de canalul arterial.

La adult, involuția canalului arterial favorizează lateralizarea arcului aortei, care se plasează astfel nemijlocit sub pleura mediastinală. Concomitent are loc și ascensionarea arterei pulmonare stângi, care, părăsind fața anterioară a bronhiei principale stângi, urcă și se plasează deasupra versantului superior al acesteia. Pătratul Bourgery este astfel delimitat la adult: – anterior, de artera carotidă comună stângă; – posterior, de artera subclaviculară stângă; – cranial, de vena intercostală superioară stângă (când aceasta are un traiect înalt), sau de partea orizontală a arterei toracice interne; și – caudal de arcul aortei.

– Porțiunea posterioară a zonei supraaortice corespunde *fosetei retro-supraaortice Poirier.* Aceasta se prezintă ca o lojă delimitată: – anterior, de artera subclaviculară stângă; – posterior, de coloana vertebrală; – caudal, de arcul aortic. Planșeul lojei Poirier corespunde în profunzime, marginii stângi a esofagului (înainte de angajarea acestuia în defileul interazygo-aortic) și canalului toracic, care încrucișează la acest nivel, originea versantului posterior al arterei subclaviculare stângi.

b) Regiunea superioară a zonei infraaortice

– Porțiunea anterioară a regiunii superioare din zona infraaortică, denumită „regiunea hilară", corespunde ariei ocupate de elementele segmentului pleural al pedicului pulmonar stâng. Pe secțiune, pedicului pulmonar îmbracă forma unei rachete, cu axul longitudinal orientat oblic în jos și posterior. Aria pedicului pulmonar este delimitată: – anterior, de trunchiul comun al arterei pulmonare; – posterior, de aorta descendentă; – cranial, de arcul aortic, iar – caudal, de ligamentul pulmonar. În aria pedicului pulmonar stâng, artera pulmonară ocupă poziția cea mai înaltă, fiind situată deasupra bronhiei principale stângi. Vena pulmonară superioară se găsește dedesubtul arterei și anterior față de bronhia principală. Vena pulmonară inferioară se găsește dedesubtul bronhiei principale, pe un plan posterior față de aceasta.

Între marginea inferioară a venei pulmonare inferioare și diafragmă, se găsește spațiul interfreno-pedicular stâng.

La nivelul pedicului pulmonar, artera pulmonară este suspendată de arcul aortic, prin *ligamentul arterial Botalli.* Ligamentul arterial împarte spațiul aorto-pulmonar (denumit în radiologie „fereastra aorto-pulmonară"), în două segmente de formă patrulateră, situate – anterior, și – posterior.

Patrulaterul anterior, cunoscut sub denumirea de „patrulaterul ganglionului Wrisberg", este delimitat: – anterior, de aorta ascendentă; – posterior, de ligamentul arterial Botalli, care fixează bifurcația trunchiului comun al arterei pulmonare de versantul inferior al arcului aortic; – caudal, de ramura stângă a arterei pulmonare; – cranial, de extremitatea anterioară a arcului aortic. Aria acestui patrulater este ocupată de ganglionul Wrisberg, către care converg nervii cardiaci simpatici și parasimpatici.

Patrulaterul posterior este delimitat: – anterior, de ligamentul arterial Botalli; – posterior, de aorta descendentă; – cranial, de extremitatea posteriară a arcului aortei; – caudal, de artera pulmonară stângă. Prin acest spațiu își croiesc drum nervul vag stâng și nervul laringeu recurent.

Nervul vag stâng coboară din regiunea cervicală în cea toracică și ocupă versantul stâng al arcului aortic, iar apoi versantul inferior al acestuia. De aici el se îndreaptă prin fereastra aorto-pulmonară, spre versantul posterior al bronhiei principale stângi și se plasează pe fața anterioară a esofagului, pe care îl însoțește până în abdomen.

Nervul laringeu recurent ia naștere din nervul vag. Inițial el ocolește arcul aortei, apoi urcă retrograd de-a lungul șanțului traheo-esofagian stâng și se termină furnizând ramuri care inervează musculatura laringelui și corzile vocale.

– Porțiunea posterioară a regiunii superioare din zona infraaortică, corespunde flancului stâng al aortei toracice descendente. La acest nivel esofagul ocupă aria interazygo-aortică, fiind însoțit la stânga de aortă și la dreapta de vena azygos.

c) Regiunea inferioară a zonei infraaortice cuprinde două porțiuni: – anterioară; și posterioară.

– Porțiunea anterioară a acestei regiuni corespunde spațiului interfreno-pedicular stâng. Ea este separată de porțiunea posterioară prin ligamentul pulmonar stâng.

Spațiul interfreno-pedicular stâng este delimitat: – anterior, de pericard; – posterior, de ligamentul pulmonar și de esofag; – cranial, de vena pulmonară inferioară; – caudal, de diafragmă.

– Porțiunea posterioară a regiunii inferioare din zona infraaortică, este ocupată de elemente anatomice dispuse în două planuri frontale: – anterior, esofagul; – posterior, aorta descendentă. Între esofag și aorta descendentă se reflectă pleura mediastinală, care înscrie fundul de sac interaorto-esofagian.

Scanned with OKEN Scanner

1.6. Raporturile dintre organele feței laterale a mediastinului și plămân

1.6.1. **Fața laterală a mediastinului** imprimă la nivelul suprafeței de contact cu fața mediastinală a plămânului o serie de impresiuni, sub forma unor adâncituri sau a unor jgheaburi, care sunt adânci și cu atât mai accentuate cu cât plămânul este mai destins, iar porțiunile care proemină sunt mai evidente.

*a) **Fața mediastinală a plămânului drept*** prezintă la nivelul lobului superior, începând de la marginea sa anterioară, la o mică distanță de vârful pulmonar, o primă adâncitură corespunzătoare arterei subclaviculare, iar mai jos și paralel cu aceasta, impresiunea trunchiului venos brahiocefalic drept, urmată de adâncitura determinată de prima coastă.

Adâncitura trunchiului venos brahiocefalic drept se continuă cu șanțul venei cave superioare (fig. 1.31). Înaintea acestui șanț se găsește o amprentă superficială, determinată de aorta ascendentă și de timus. Posterior de șanțul venei cave superioare, respectiv pe fața medială a segmentului apical al lobului superior drept, se găsește amprenta determinată de trahee, iar posterior față de aceasta o alta, determinată de compresiunea exercitată de esofag.

Deasupra polului superior al cavității hilului drept se găsește șanțul arcului venei azygos. Acest șanț se desprinde de pe versantul posterior al jgheabului determinat de amprenta venei cave superioare, după care – schimbându-și brusc direcția –, coboară vertical, aproape paralel cu versantul posteror al hilului, de care rămâne despărțit prin șanțul, uneori destul de larg, al esofagului.

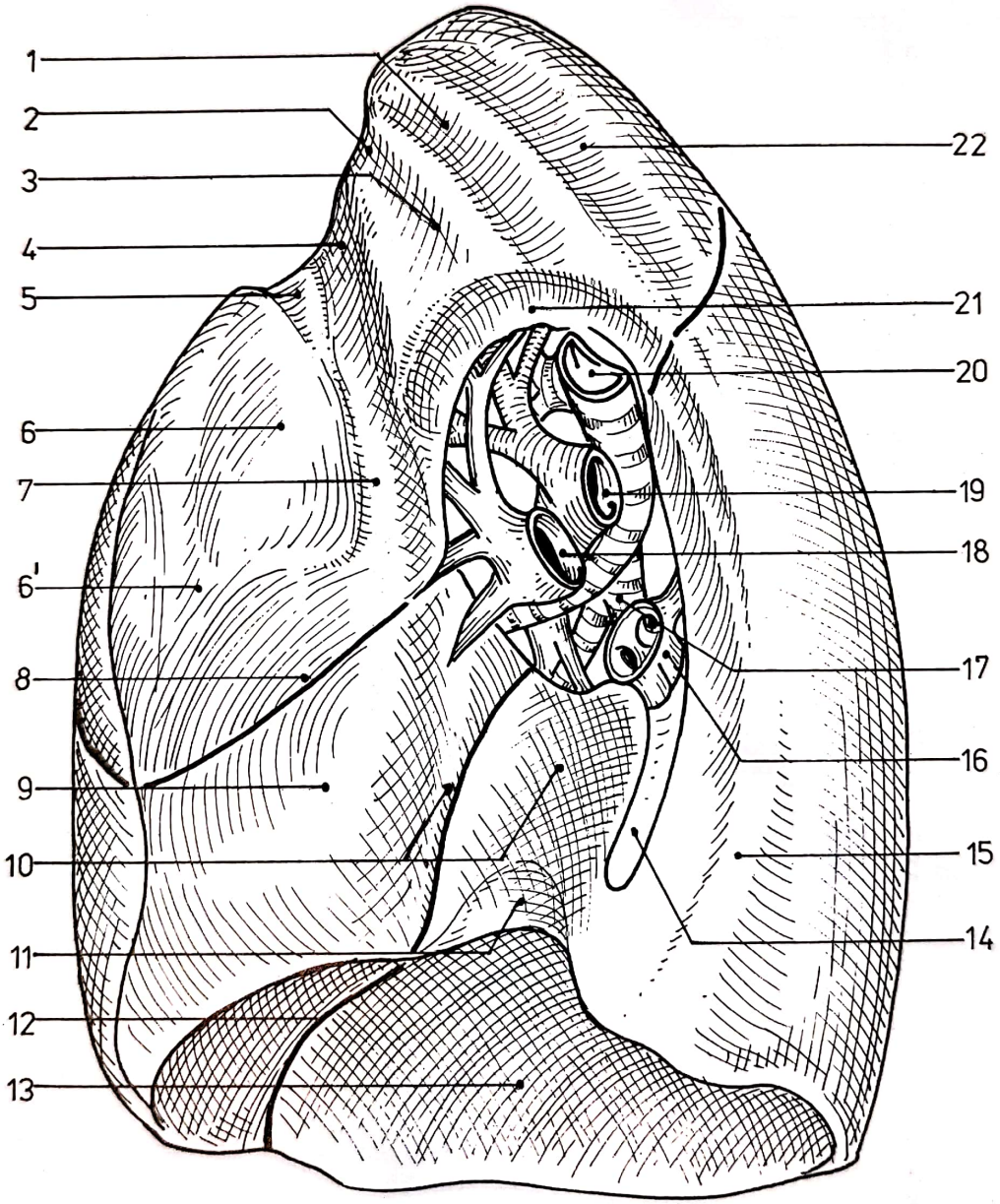

Fig. 1.31. – Impresiunile peretelui lateral drept al mediastinului pe fața medială a plămânului omolateral: *1*, aria esofagiană; *2*, sulcus a. subclaviae dextrae; *3*, aria traheală; *4*, v. brachiocephalica dextra; *5*, sulcus ossis costalis primi; *6*, aria timusului; **7**, sulcus venae cavae superioris; *8*, fissura horizontalis; *9*, lobus medius; *10*, lobus inferior; *11*, sulcus v. cavae inferioris; *12*, fissura obliqua; *13*, facies diaphragmatica pulmoni; *14*, ligamentum pulmonale; *15*, lobus inferior; *16*, v. pulmonalis inferior dextra; *17*, br. inferior; *18*, v. pulmonalis superior dextra; *19*, a. pulmonalis dextra; *20*, br. principalis dexter; *21*, șanțul crosei v. azygos; *22*, lobus superior.

Scanned with OKEN Scanner

În zona prehilară a feței mediastinale a plămânului drept, în imediata vecinătate a scizurii orizontale, se remarcă o arie ușor denivelată, care corespunde atriului drept. Ea este cu atât mai accentuată cu cât atriul drept este mai dilatat.

Sub polul inferior al hilului drept, pe fața medială a segmentului medial (paracardiac), imediat înaintea ligamentului pulmonar, se găsește o adâncitură, un adevărat șanț, care corespunde traiectului venei cave inferioare.

b) ***Fața mediastinală a plămânului stâng.*** Pornind de la vârful plămânului stâng, fața mediastinală a lobului superior este brăzdată, în apropiere de marginea sa superioară anterioară, de trei șanțuri; – primul este marcat de artera carotidă comună stângă; – al doilea, situat ceva mai posterior, de artera subclaviculară stângă; – cel de al treilea șanț, de esofag.

Deasupra polului superior al hilului pulmonar stâng se găsește șanțul arcului aortei. Acest șanț este foarte larg și uneori și foarte adânc. El înconjoară versantul superior al hilului, desenând o curbă cu concavitatea în jos. Partea convexă a acestui șanț comunică cu șanțul arterei subclaviculare stângi și cu șanțul arterei carotide comune stângi (fig. 1.32).

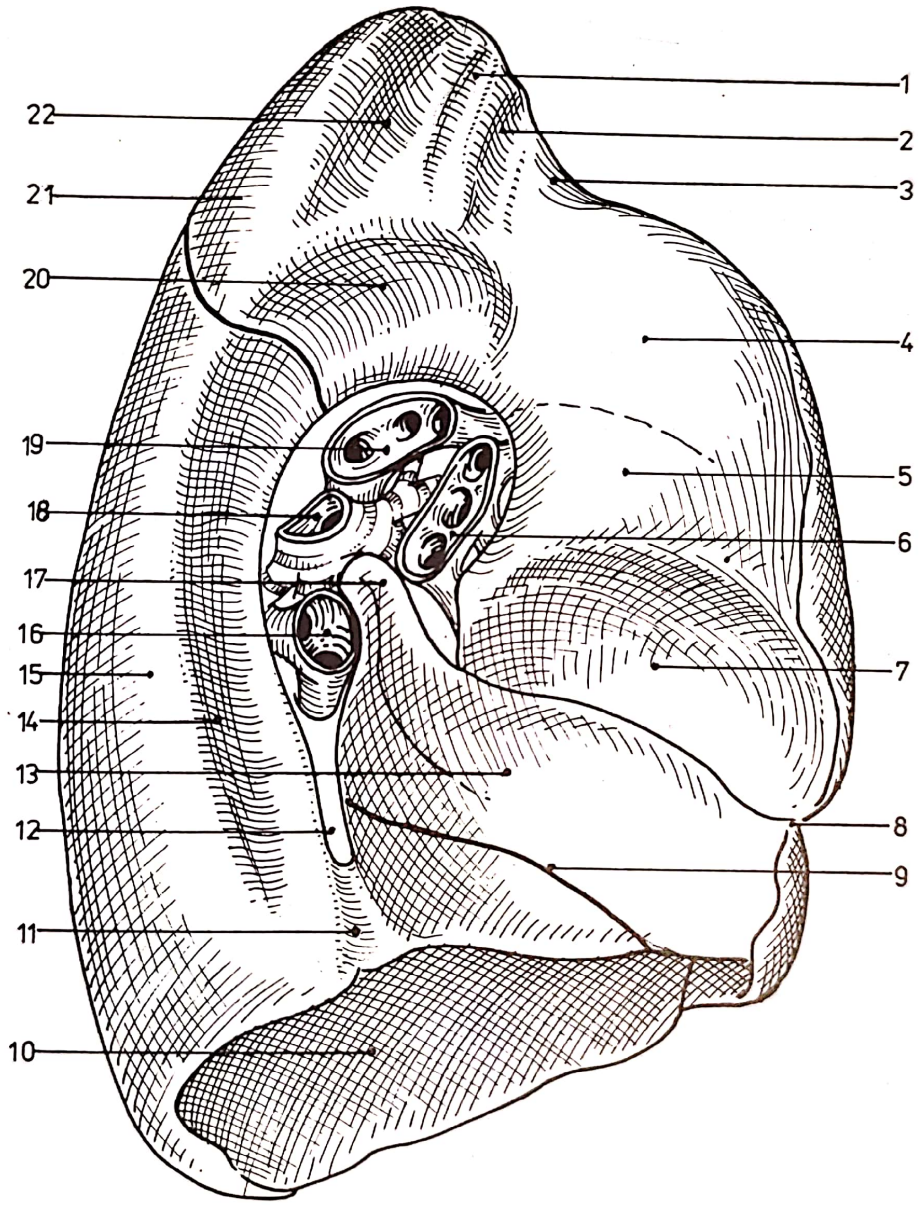

Fig. 1.32. – Impresiunile peretelui lateral stâng al mediastinului pe fața medială a plămânului omolateral: *1,* sulcus a. subclaviae sinistrae; *2,* sulcus a. carotis comune; *3,* sulcus ossis costale primum; *4,* aria timusului; *5,* aria infundibulului ventriculului drept; *6,* v. pulmonalis superior dextra; *7,* depresiunea ventriculului stâng; *8,* incisura cardiaca pulmonis sinistri; *9,* fissura obliqua; *10,* facies diaphragmatica pulmoni; *11,* sulcus esophageus; *12,* ligamentum pulmonale; *13,* lingula pulmonis sinistri; *14,* sulcus aortae descendente thoracicae; *15,* lobus inferior; *16,* v. pulmonalis inferior sinistra; *17,* aripioara lingulei; *18,* br. principalis sinister; *19,* a. pulmonalis sinistra; *20,* sulcus arci aortae; *21,* lobus superior; *22,* apex pulmonis.

Scanned with OKEN Scanner

În zona prehilară a plămânului stâng se găsesc mai multe amprente, dispuse după cum urmează: – prima, situată pe fața mediastinală a segmentului pulmonar anterior, imediat dedesubtul amprentei costale, corespunde la sugar – glandei timus; – a doua amprentă ceva mai jos, corespunde infundibulului ventriculului drept; în timp ce – cea de a treia amprentă, mult mai întinsă, cuprinde toată fața medială a segmentului lingular inferior și a segmentului bazal și medial (paracardiac) și corespunde ventriculului stâng. Ea se termină în partea inferioară a marginii anterioare a plămânului stâng, printr-o incizură care marchează limita dintre segmentul lingular superior și inferior și poartă denumirea de „incizura paracardiacă".

Tot pe fața medială a segmentului bazal medial (paracardiac), posterior față de ligamentul pulmonar, se găsește șanțul esofagian.

1.6.2. **Fisurile plămânului drept și plămânului stâng** *(fissura pulmo dexter et sinister)* se prezintă ca interfețe (scizuri) interlobare. Plămânul drept prezintă două fisuri: – una oblică *(fissura obliqua dexter)*; și – alta orizontală *(fissura horizontalis)*, în timp ce la nivelul plămânului stâng se găsește numai o singură fisură – fisura oblică *(fissura obliqua pulmo sinister)*.

Marginea medială (mediastinală) a fisurilor pulmonare vine în raport cu fața laterală corespunzătoare mediastinului.

a) În partea dreaptă, extremitatea postero-superioară a marginii mediastinale a fisurii oblice, corespunde marginii inferioare a celui de la III-lea proces transversal toracic, de la nivelul șanțului paravertebal. Extremitatea sa inferioară se termină pe diafragmă, la nivelul sinusului freno-pericardic, în dreptul celei de a VI-a coaste (fig. 1.33).

În partea superioară a feței laterale a mediastinului, fisura oblică dreptă încrucișează uneori de-a lungul traiectului său – vena azygos.

Aproximativ la mijlocul feței laterale a mediastinului, fisura oblică dreaptă vine în raport cu zona pediculară a acesteia. Această zonă corespunde posterior vertebrelor a V-a – a VII-a toracale, iar anterior, coastelor III-V (uneori și celei de a II-a). Raportat la peretele lateral drept al toracelui încrucișarea fisurii oblice drepte cu zona pediculară a mediastinului se proiectează la nivelul coatei a V-a. La ieșirea sa din mediastin, pedicului pulmonar imprimă fisurii oblice drepte o incizură: – incizura hilară.

În partea sa inferioară fisura oblică dreaptă vine în raport cu pericardul, care îi imprimă de asemenea o incizură, denumită: – incizura cardiacă.

Fisura orizontală *(fissura horizontalis)* ia naștere din cea oblică dreaptă la nivelul coastei a IV-a, ceva mai posterior față de linia auxiliară mijlocie și se termină la nivelul celei de a III-a articulații sterno-costale drepte. Marginea sa medială încrucișează fața laterală a pericardului.

b) În partea stângă, marginea medială (mediastinală) a fisurii oblice se desprinde la nivelul șanțului paravertebral, în dreptul celui de la IV-lea proces transversal toracic. La nivelul feței laterale stângi a mediastinului, fisura oblică încrucișază pe rând: – aorta descendentă, care îi imprimă incizura aortică; – zona pediculară, la nivelul căreia elementele pedicului pulmonar îi imprimă incizura hilară; și – mai jos, fața laterală stângă a pericardului, care îi imprimă incizura cardiacă. În partea inferioară, fisura oblică stângă se termină la nivelul diafragmei, dedesubtul extremității anterioare a celei de a VI-a coaste (fig. 1.34).

Scanned with OKEN Scanner

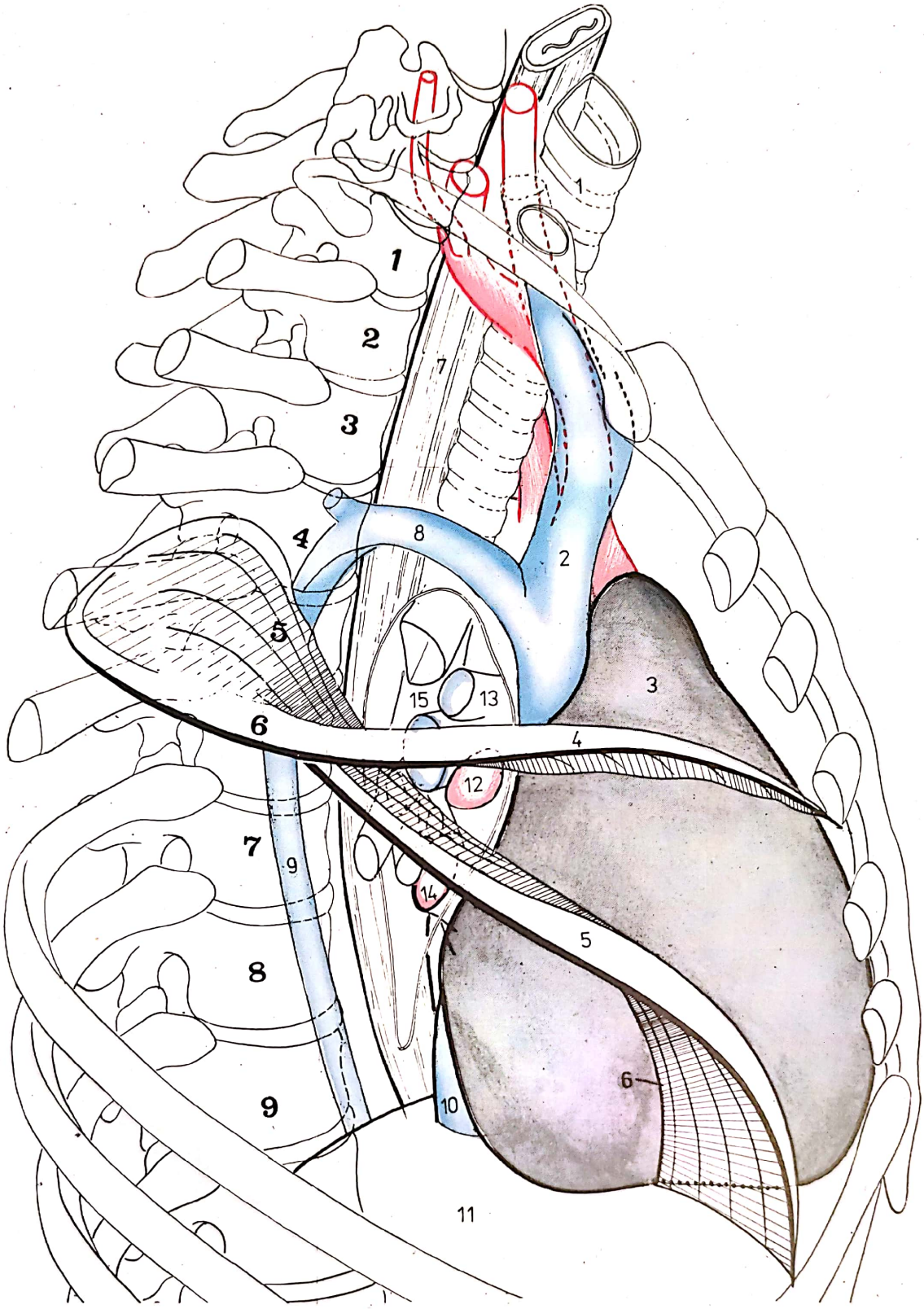

Fig. 1.33. – Raporturile fisurilor pulmonare cu fața laterală dreaptă a mediastinului: *1*, traheea; *2*, v. cava superior; *3*, pericardium fibrosum; *4*, fissura horizontalis (pulmo dexter); *5*, fissura obliqua; *6*, incisura cardiaca; *7*, esophagus; *8*, crosa venei azygos; *9*, v. azygos; *10*, v. cava inferior; *11*, diaphragma; *12*, v. pulmonalis superior dextra; *13*, a. pulmonalis dextra; *14*, v. pulmonalis inferior dextra; *15*, br. intermediară.

Scanned with OKEN Scanner

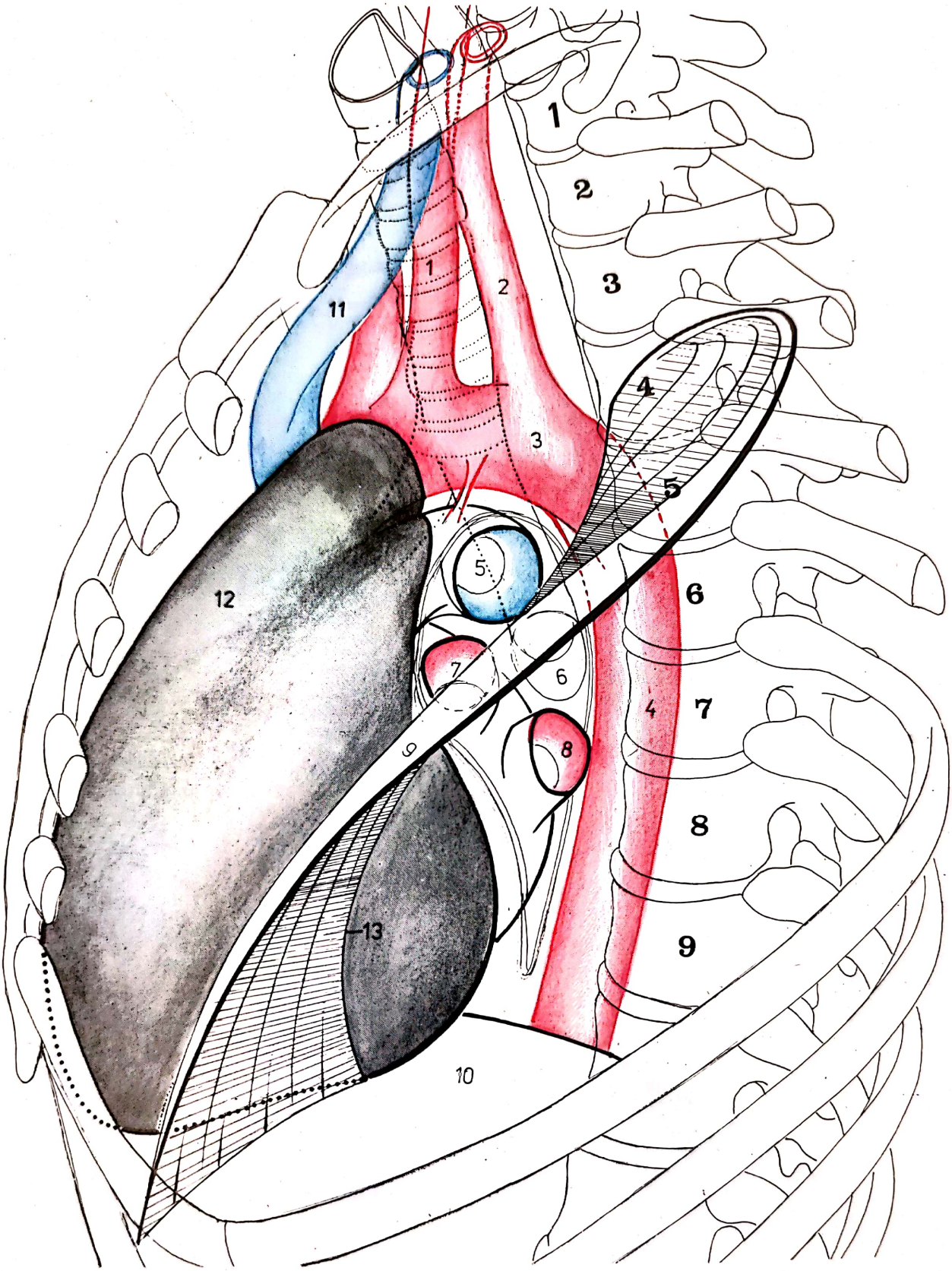

Fig. 1.34. – Raporturile fisurilor pulmonare cu fața laterală stângă a mediastinului: *1*, a. carotis communis sinistra; *2*, a. subclavia sinistra; *3*, arcus aortae; *4*, aorta descendens (thoracica); *5*, a. pulmonalis sinistra; *6*, br. principalis sinister; *7*, v. pulmonalis superior sinistra; *8*, v. pulmonalis inferior sinistra; *9*, fissura obliqua (pulmo sinister); *10*, diaphragma; *11*, tr. brachiocephalicus; *12*, pericardium fibrosum; *13*, incisura cardiaca pulmonis sinistri.

Scanned with OKEN Scanner

Capitolul 2

SISTEMATIZAREA MEDIASTINULUI (planurile intramediastinale)

Oricât de complexă ar părea aglomerarea de elemente şi organe care se găsesc în mediastin, ele apar totuşi ordonate într-un sistem arhitectonic coerent, determinat atât de factori embriogenetici, cât şi de cei morfo-funcţionali.

În evoluţia lor embriogenetică, organele cu sediu mediastinal provin din regiunea gâtului. Odată cu dezvoltarea somitelor, aceste organe migrează treptat – prin alunecare –, în cavitatea toracică.

Coborârea organelor mediastinale se desfăşoară pe direcţia a trei planuri frontale aproape paralele, situate unul în spatele celuilalt, constituindu-se în trei compartimente bine individualizate: – compartimentul anterior; – mijlociu; şi – posterior.

Compartimentul mediastinal anterior este ocupat de organele centrale ale aparatului cardio-vascular; – cel mijlociu, de ductul traheo-bronşic; iar – cel posterior, de esofag, aorta descendentă, vena azygos în dreapta, vena hemiazygos în stânga şi canalul toracic.

Conform unor clasificări mai vechi, mediastinul era împărţit, printr-un plan frontal longitudinal, în două: – mediastinul anterior; şi – mediastinul posterior. Acest plan era proiectat, în partea sa superioară, posterior faţă de trahee şi faţă de bifurcaţia traheală, iar în partea sa inferioară – posterior faţă de sacul pericardic şi de ligamentele pulmonare drept şi stâng. Conform acestei sistematizări, ductul traheo-bronşic rămânea situat înaintea planului de separare intramediastinal amintit şi, ca atare, aparţinea, conform acestei împărţiri, mediastinului anterior.

Alţi autori (Testut J. şi Jacob O.) au trasat planul despărţitor frontal înaintea ductului traheo-bronşic, înscriindu-l pe acesta din urmă între elementele mediastinului posterior.

Paturet G. completează această din urmă sistematizare cu două porţiuni extreme: – superioară, vestibulară; şi – inferioară, inframediastinală. Se conferă astfel mediastinului patru regiuni:

– *vestibulul mediastinal,* care corespunde regiunii „cervico-toracice";

– *mediastinul anterior propriu-zis;*

– *mediastinul posterior propriu-zis;*

– *spaţiul inframediastinal posterior* (Rossi), care reprezintă zona de trecere toraco-abdominală (fig. 2.1).

După alţi autori, proiectarea unui plan transversal, care uneşte marginea inferioară a manubriului cu marginea inferioară a vertebrei a IV-a toracice, a permis individualizarea unei porţiuni superioare a mediastinului, denumită: – porţiunea supraazygo-aortică; şi – a unei porţiuni inferioare, infraazygo-aortice. Aceasta din urmă a fost împărţită, prin planuri frontale: – prepericardic şi – retropericardic, în trei compartimente, ce se succed în sens antero-posterior: – anterior; – mijlociu; şi – posterior.

Această împărţire a mediastinului a fost acceptată de Nomina Anatomica Internationale, distingându-se astfel patru compartimente: – superior *(superius)*; – anterior *(anterius)*; – mijlociu *(medium)*; – posterior *(posterius)* (fig. 2.2).

Conform acestei clasificări: – compartimentul mediastinal anterior este cuprins între faţa posterioară a sternului şi faţa anterioară a pericardului, redus doar la spaţiul retrosternal; – compartimentul mediastinal mijlociu este ocupat de aparatul cardio-vascular şi se găseşte cuprins între două planuri frontale proiectate: – anterior şi, respectiv, – posterior faţă de sacul pericardic; în timp ce – compartimentul mediastinal posterior este situat între faţa posterioară a pericardului şi coloana vertebrală şi conţine, pe lângă tractul traheo-bronşic şi celelalte elemente aparţinând mediastinului posterior.

Sub imperativul investigaţiilor radio-anatomice şi în special al celor medico-chirurgicale, s-a resimţit în ultimul timp nevoia de a împărţi mediastinul în teritorii şi mai restrânse din punct de vedere al întinderii lor, şi mai bine individualizate din punctul de vedere al delimitării lor.

Un asemenea exemplu îl oferă clasificarea propusă de Leszynski, care adaugă, ca repere pentru delimitarea teritorială a mediastinului: – arcul venei azygos la dreapta, şi – arcul aortei, la stânga. Cu ajutorul acestor repere mediastinul se împarte în următoarele opt regiuni:

– *regiunea cervico-toracică,* situată desupra planului transversal tangent la prima coastă;

– *mediastinul anterior,* care se întinde de la regiunea cervico-toracică la diafragmă şi este cuprins între faţa posterioară a sternului şi faţa anterioară a sacului pericardic şi a venelor mari ale inimii;

Scanned with OKEN Scanner

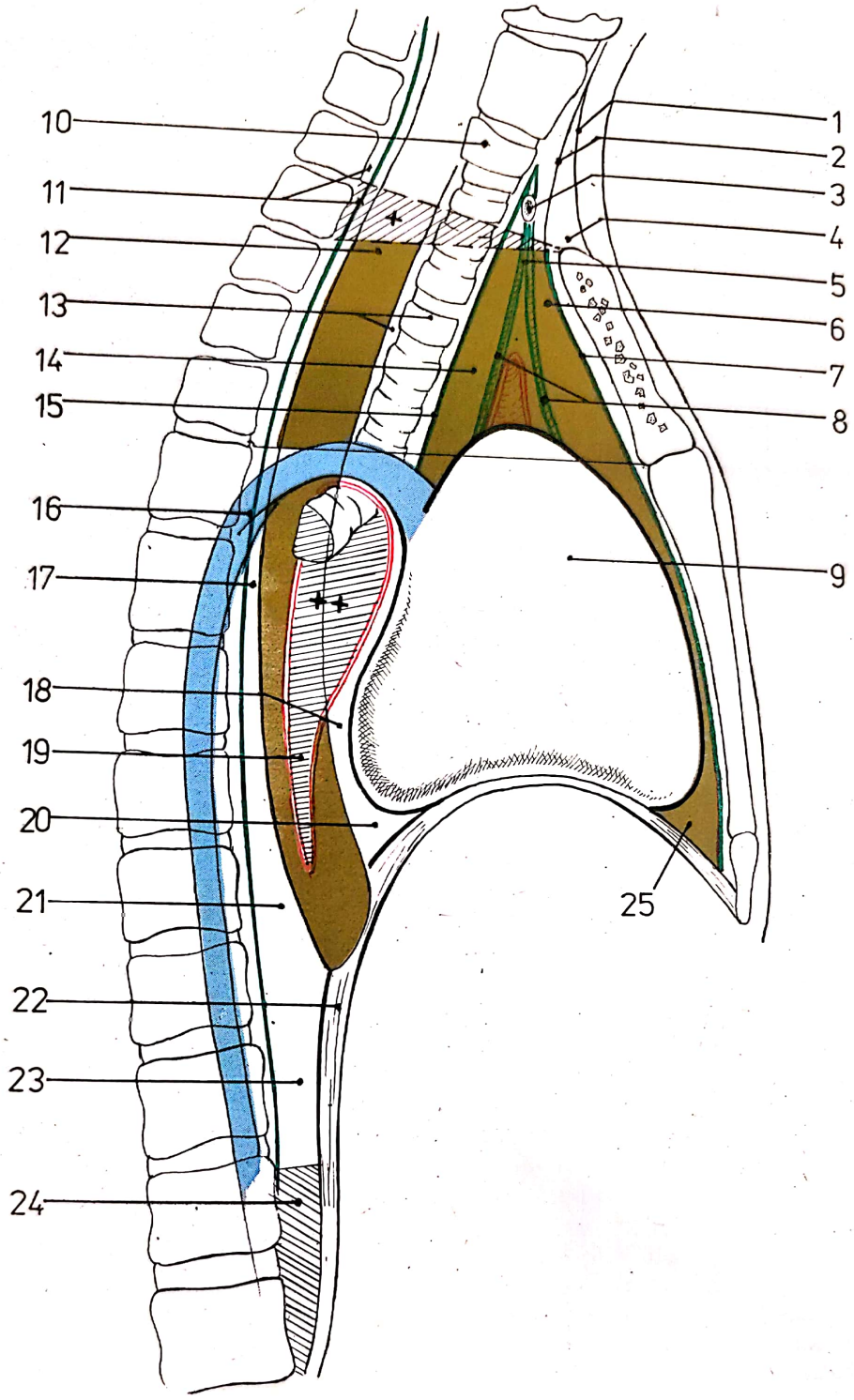

Fig. 2.1. – Spaţiile conjunctivale din mediastin: *1,* fascia superficialis colli propria; *2,* aponeurosis omoclavicularis; *3,* isthmus gl. thyroideae; *4,* spatium interaponeuroticum suprasternale (Gruber); *5,* lig. tiro-aorto-pericardic; *6,* spatium retrosternalis; *7,* fascia endothoracica; *8,* lama tiro-aorto-pericardică anterioară + pericardică posterioară; *9,* pericardium; *10,* cartilago cricoidea; *11,* fascia prevertebralis + spaţiul prevertebral; *12,* esophagus; *13,* trachea + spaţiul retrotraheal (preesofagian); *14,* spaţiul pretraheal; *15,* teaca peritraheală; *16,* v. azygos; *17,* spaţiul retroesofagian; *18,* spaţiul preesofagian; *19,* ligamentum pulmonale; *20,* spaţiul Portal; *21,* recessus pleuralis (fundul de sac inter-azygo-esofagian); *22,* diaphragma; *23,* recessus costodiaphragmaticus; *24,* spaţiul inframediastinal; *25,* spaţiul retroxifoidian; +, vestibulul mediastinal; ++, hilus pulmonis.

Scanned with OKEN Scanner

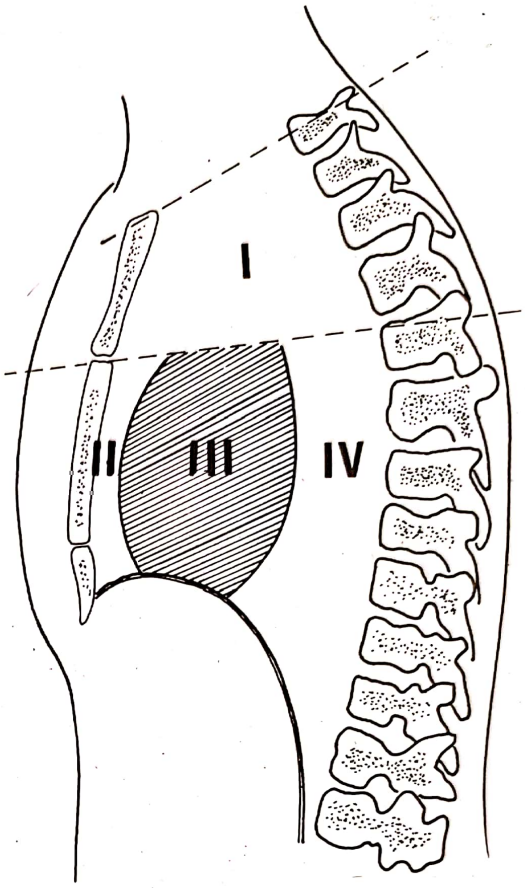

Fig. 2.2. – Sistematizarea mediastinului în compartimente, după Nomina Anatomica Internationale (Paris, 1960): I, superius; II, anterius; III, medium; IV, posterius.

– *aria supraaortică,* situată la stânga, deasupra arcului aortei;
– *aria infraaortică,* situată la stânga, dedesubtul arcului aortei;
– *aria supraazygos,* situată la dreapta, deasupra arcului venei azygos;
– *aria infraazygos,* situată la dreapta, dedesubtul arcului venei azygos; şi
– *regiunile hilare* dreaptă şi stângă (fig. 2.3.).

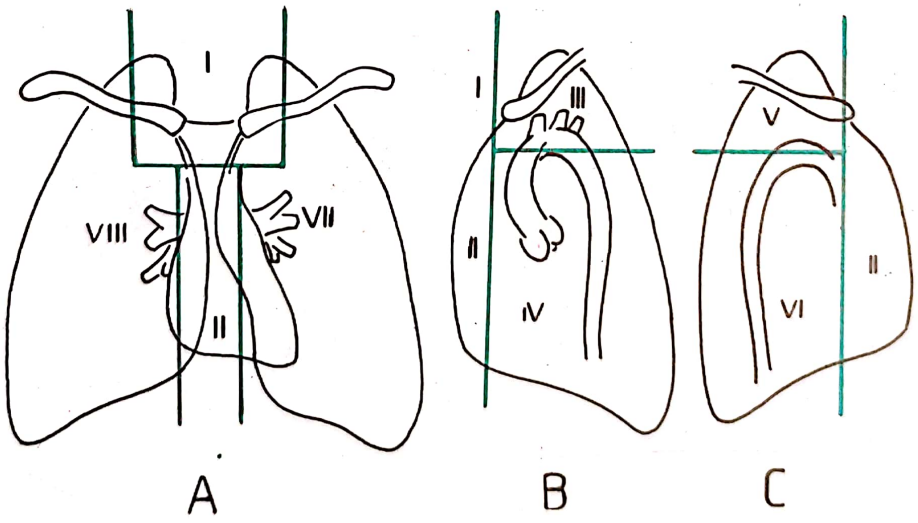

Fig. 2.3. – Sistematizarea anatomică a mediastinului (după Leszynski): *A,* incidenţa frontală; *B,* incidenţa laterală stângă; *C,* incidenţa laterală dreaptă. I, Regiunea cervico-toracică; II, regiunea mediastinală anterioară; III, regiunea supraaortică; IV, regiunea infraaortică; V, regiunea supraazygos; VI, regiunea infraazygos; VII, VIII, regiunea hilară dreaptă; respectiv – stângă.

Scanned with OKEN Scanner

Alţi autori au împărţit mediastinul pe verticală cu ajutorul a două planuri orizontale: – superior, tangent la marginea superioară a arcului venei azygos; şi – inferior, tangent la bifurcarea traheii.

Împărţirea mediastinului în mai multe sectoare s-a dovedit foarte utilă în practica medico-chirurgicală şi radiologică, deoarece oferă specialiştilor posibilitatea de a localiza mai exact leziunile, de a le explora şi la nevoie de a le aborda cu mai multă precizie. Pentru aceasta însă este necesar ca împărţirea mediastinului pe sectoare să fie astfel concepută încât ea să nu aibă un caracter arbitrar, ci să ţină cont la încadrarea elementelor, atât de unitatea lor structurală, cât şi de natura relaţiilor lor topografice şi funcţionale.

Pentru a împărţi în mod logic şi util conţinutul mediastinal este necesar ca planurile folosite pentru delimitarea diferitelor sale sectoare să coincidă, pe cât posibil, cu spaţiile conjunctivale intercompartimentale.

Am încercat să realizăm acest deziderat folosind – prin modificarea atât a nivelului de proiectare, cât şi a unghiului de înclinare – patru planuri: două frontale şi două transversale. (fig. 2.4).

2.1. Planurile frontale

2.1.1. **Planul mediastinal anterior** corespunde spaţiului pretraheal. El se proiectează: – în partea superioară, tangent cu faţa anterioară a traheii; – la nivel mijlociu, înaintea pediculilor pulmonari; iar – în partea inferioară, înaintea ligamentelor pulmonare drept şi stâng. În felul acesta, planul mediastinal anterior corespunde în partea superioară cu faţa posterioară a ligamentului tiro-aorto-pericardic, iar în partea sa inferioară, cu peretele posterior al sacului pericardic şi cu vena cavă inferioară.

2.1.2. **Planul mediastinal posterior** se proiectează înapoia traheii şi a pediculilor pulmonari, iar mai jos – înapoia ligamentelor pulmonare şi înaintea feţei anterioare a esofagului. El corespunde spaţiului conjunctival preesofagian şi este paralel cu coloana vertebrală.

Planurile frontale împart mediastinul, în trei „compartimente": anterior, mijlociu şi posterior.

1) Spaţiul mediastinal situat între planul mediastinal anterior şi faţa posterioară a sternului reprezintă ***compartimentul mediastinal anterior.*** El cuprinde inima, situată în sacul pericardic, vasele mari ale inimii şi timusul.

2) Spaţiul mediastinal cuprins între planul mediastinal anterior şi cel posterior, corespunde ***compartimentului mediastinal mijlociu*** sau ***axial.*** El cuprinde ductul traheo-bronşic, însoţit de aproape de nodulii limfatici, arterele bronşice, precum şi elementele vasculare care intră în constituţia pediculilor pulmonari drept şi stâng.

3) Spaţiul mediastinal cuprins între planul mediastianl posterior şi coloana vertebrală reprezintă ***compartimentul mediastinal posterior.*** El conţine porţiunea toracică a esofagului, un număr mare de elemente vasculare (aorta descendentă toracică, canalul toracic, vena azygos, venele hemiazygos), precum şi elementele nervoase (nervii vagi, lanţul ortosimpatic drept şi stâng etc.)

Urmărind direcţia axului traheo-bronşic, se constată că planul mediastinal anterior are o oblicitate mult mai mare decât cel posterior. Ca urmare, compartimentul mediastinal mijlociu (axial) are în porţiunea sa superioară un diametru antero-posterior mult mai mare decât în partea sa inferioară. La nivelul compartimentului mediastinal anterior, relaţiile spaţiale sunt inverse: diametrul antero-posterior este mult mai mare în porţiunea inferioară, unde este cuprinsă inima. Numai compartimentul posterior are o adâncime aproximativ egală în toată lungimea sa.

2.2. Planurile transversale

2.2.1. Un **plan fictiv transversal supraazygo-aortic: „planul mediastinal superior",** proiectat la marginea inferioară a manubriului sternal şi la marginea inferioară a celei de a IV-a vertebre toracice, defineşte limita inferioară a „etajului mediastinal superior". Planul de proiecţie încrucişează ductul traheo-bronşic deasupra bifurcaţiei traheale.

La nou-născut şi la sugar, planul mediastinal superior este tangent la arcul venei azygos şi la arcul aortei. Mai târziu însă, când arcul aortei se dezvoltă foarte mult, el depăşeşte în sens cranial arcul venei azygos şi ajunge astfel cu limita sa superioară la nivelul primului spaţiu intercostal stâng. De aceea la adult, planul mediastinal superior corespunde la dreapta versantului superior al arcului venei azygos, în timp ce la stânga, el se proiectează mai aproape de versantul inferior al arcului aortei, la nivelul spaţiului interaorto-pulmonar.

Cele două arcuri, cel *aortic* şi cel al *venei azygos,* împart faţa laterală a mediastinului în câte două zone distincte: – superioară; şi – inferioară. La dreapta ele corespund zonelor *supra- şi infra-azygos,* iar la stânga – zonelor *supra- şi infra-aortice.*

2.2.2. Un **plan fictiv transversal inferior, – „planul mediastinal inferior" –,** proiectat dedesubtul elementelor pediculilor pulmonari, trece tangent la marginea inferioară a venelor pulmonare inferioare. Înclinat în jos şi înapoi, el corespunde anterior, marginii inferioare a celei de a III-a coaste, iar posterior – marginii inferioare a celei de a VII-a vertebre toracale (sau celui de al VII-lea disc intervertebral).

Scanned with OKEN Scanner

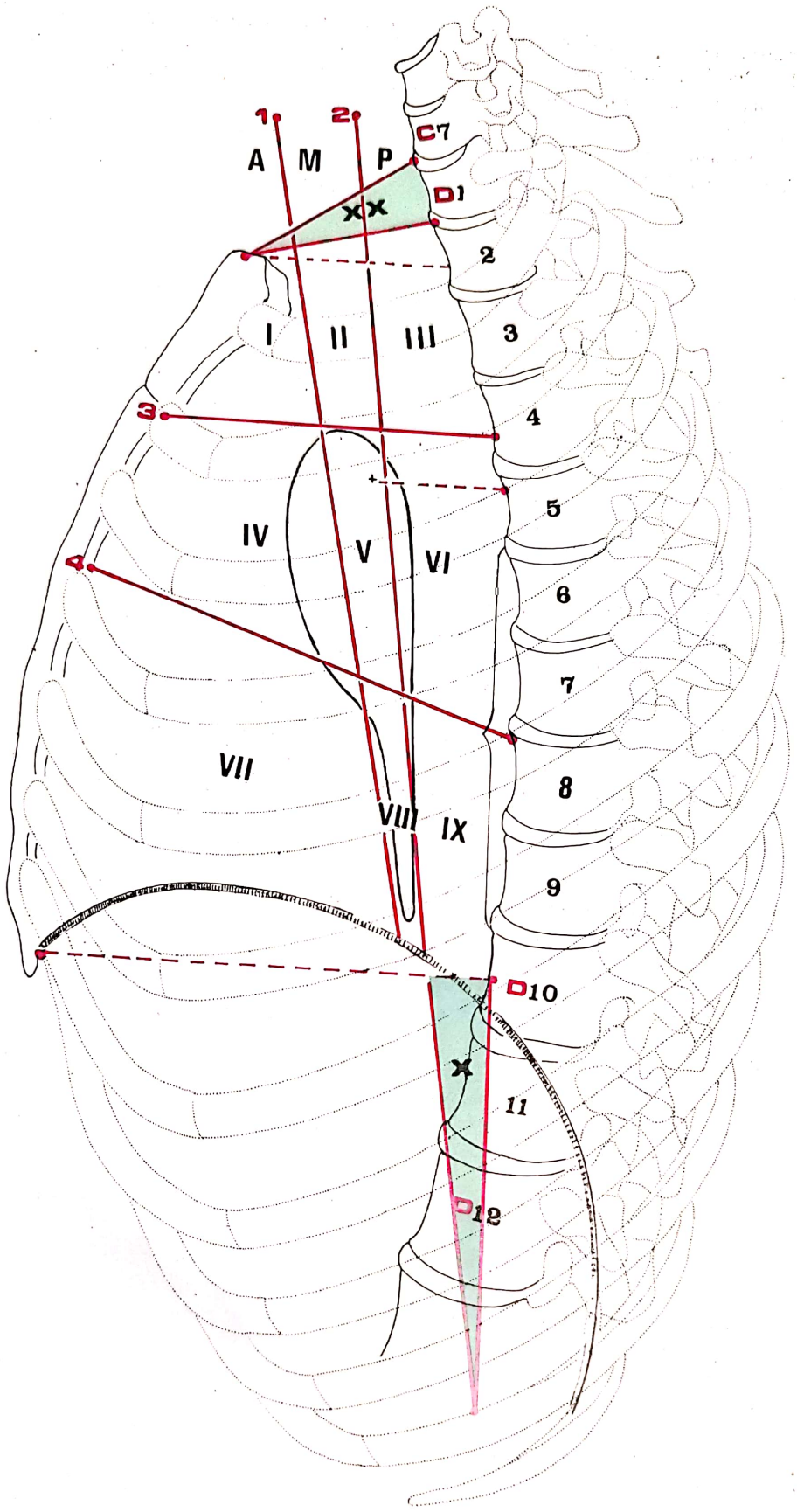

Fig. 2.4. – Sistematizarea mediastinului prin două planuri frontale (anterior şi posterior) şi două planuri transversale (superior şi inferior) (după Bejan L.): *1,* planul mediastinal anterior; *2,* planul mediastinal posterior; I, IV, VII, compartimentul mediastinal anterior; II, V, VIII, compartimentul mediastinal mijlociu; III, VI, IX, compartimentul mediastinal posterior; *3,* planul mediastinal superior; *4,* planul mediastinal inferior; I, II, III, etajul mediastinal superior; IV, V, VI, etajul mediastinal mijlociu; VII, VIII, IX, etajul mediastinal inferior; ++, vestibulul mediastinal; +, spaţiul inframediastinal.

Scanned with OKEN Scanner

Planurile transversale, superior şi inferior, împart mediastinul în trei etaje: – superior; – mijlociu; şi – inferior.

1) Sectorul mediastinal situat deasupra planului mediastinal superior reprezintă *„etajul mediastinal superior"*. Acesta cuprinde două regiuni: – superioară, cervico-toracică mediană sau vestibulul mediastinal; şi – inferioară, toracică sau supraazygo-aortică.

a) ***Vestibulul mediastinal*** cuprinde partea mediastinală mediană, interapexiană, a teritoriului dela baza gâtului, delimitată între două planuri transversale:

• superior, orientat oblic, care uneşte marginea superioară a manubriului sternal cu discul cuprins între vertebra a VII-a cervicală şi prima vertebră toracică;

• un plan inferior, care uneşte marginea superioară a manubriului cu discul dintre corpul primei vertebre toracice cu cea de a II-a.

Poziţia înclinată a planului superior faţă de cel inferior, face ca elementele care ocupă spaţiul dintre cele două planuri să prezinte o aşezare parţial intratoracică şi parţial extratoracică – cervicală, de unde şi denumirea dată acestei regiuni de „regiune cervico-toracică".

Termenul de „regiune cervico-toraică" defineşte nu numai cadrul anatomic în care are loc gruparea elementelor de la baza gâtului, ci subliniază mai ales caracterul său de graniţă, care justifică abordul chirurgical, atât pe cale cervicală, cât şi toracică, al elementelor din această regiune.

Regiunea cervico-toracică cuprinde o parte mediană, *interapexiană,* care corespunde vestibulului mediastinal şi două regiuni laterale, simetrice, care corespund cupolelor pleurale cervico-toracice dreaptă şi stângă.

Vestibulului mediastinal i se disting trei porţiuni:

• porţiunea mediană sau viscerală, care conţine organele axiale ale gâtului: esofagul, traheea şi timusul (la copil) sau corpii fibroadipoşi Waldeyer (la adulţi); şi

• două porţiuni simetrice, laterale: regiunea scaleno-vertebrală dreaptă şi stângă. Ele conţin vasele mari de la baza gâtului, dispuse în două planuri: – un plan anterior, ocupat de confluentul venos jugulo-subclavicular drept, respeciv stâng; şi – un plan posterior, ocupat de pediculii arteriali: carotidian, subclavicular şi vertebral. Între cele două planuri ale fiecărei porţiuni scaleno-vertebrale se etalează elementele nervoase: nervul frenic, nervul vag, şi lanţul nervos ortosimpatic.

b) ***Regiunea toracică a etajului mediastinal superior*** corespunde cu teritoriul *supraazygo-aortic.* Acesta este ocupat la nivelul compartimentului mediastinal anterior de timus (când acesta există) sau de corpii fibroadipoşi Waldeyer, de trunchiul venos brahiocefalic drept, respectiv stâng şi de originea ramurilor colaterale care iau naştere din arcul aortic. La nivelul compartimentului mediastinal mijlociu, teritoriul supraazygo-aortic este ocupat de porţiunea toracică a traheii, iar la nivelul compartimentului mediastinal posterior se găseşte porţiunea supraazygo-aortică a esofagului.

2) Între planul mediastinal superior şi cel inferior este situat *„etajul mediastinal mijlociu"*.

Etajul mediastinal mijlociu cuprinde, ca şi cel superior, elemente dispuse pe compartimente: – anterior; – mijlociu; – şi posterior.

– *Compartimentul anterior* al etajului mediastinal mijlociu este ocupat de porţiunea intrapericardică a pediculului arterial al inimii şi de atriul stâng, de care este separat prin sinusul transvers Theile.

– *Compartimentul mijlociu* al etajului mediastinal mijlociu formează *„zona centrală"* a mediastinului. Acesta mai poartă şi denumirea de „zona marilor răspântii", deoarece în perimetrul acestei zone are loc bifurcarea trunchiului comun al arterei pulmonare ca şi bifurcarea traheii. Ramurile lor de bifurcare contribuie, alături de venele pulmonare, la formarea pediculilor pulmonari drept şi stâng.

– *Compartimentul posterior* este ocupat de elemente care delimitează aria triunghiului Schwarz, sau *aria interazygo-aortică.*

3) Între planul mediastinal inferior şi diafragmă se constituie *„etajul mediastinal inferior"*.

Etajul mediastinal inferior cuprinde:

– *un compartiment anterior,* ocupat de inimă, învelită în sacul pericardic şi de porţiunea intrapericardică a pediculilor vasculari ai inimii;

– *un compartiment mijlociu,* marcat de prezenţa spaţiului interfreno-pedicular drept şi stâng, care se găseşte etalat înaintea ligamentelor pulmonare; şi

– *un compartiment posterior,* ale cărui elemente sunt dispuse în două planuri: – un plan anterior, ocupat de partea inferioară a esofagului; şi – un plan posterior, azygo-aortic, care cuprinde şi canalul toracic, căi limfatice şi trunchiurile sistemului nervos ortosimpatic.

Porţiunea cea mai declivă a planului posterior al acestui compartiment este situată sub nivelul limitei inferioare a recesului costo-mediastinal posterior. Între recesurile costo-mediastinale posterioare şi inserţia inferioară a diafragmei pe prima vertebră lombară, se înscrie un spaţiu pe care Rossi l-a denumit *„spaţiul inframediastinal"* sau *„sinusul vertebro-diafragmatic"*. Elementele anatomice care coboară din planul posterior al mediastinului posterior spre abdomen, trecând prin spaţiul inframediastinal, sunt placate pe coloana vertebrală printr-o lamelă conjunctivă prevertebrală, care le fixează de ligamentul longitudinal anterior (vezi fig. 1.27).

Scanned with OKEN Scanner

Scanned with OKEN Scanner

Capitolul 3

SISTEMATIZAREA ȚESUTULUI CONJUNCTIV AL MEDIASTINULUI

Țesutul conjunctiv al mediastinului reprezintă un important sistem de conexiuni morfologice, dar și dinamice, între diferitele elemente și organe din mediastin, ceea ce și justifică denumirea de „schelet fiziologic al mediastinului" – pe care i-a conferit-o Policard.

Țesutul conjunctiv din mediastin poate fi sistematizat sub două aspecte: – spațiile conjunctivale intercompartimentale și – structurile conjunctivale organizate ale mediastinului.

3.1. Spațiile conjunctivale intercompartimentale

Repartiția predominant intercompartimentală a țesutului conjunctiv din mediastin îi conferă acestuia o anumită particularitate arhitectonică reflectată în modul de structurare a conținutului, și anume în straturi cu texturi mai dense viscerale alternând cu straturi de textură conjunctivă mai laxă.

În consecință, datorită prezenței acestor straturi cu elasticitate diferită, masa mediastinală se va fisura cu fiecare respirație, la nivelul spațiilor intercompartimentale, favorizând prin mobilizarea cutiei toracice ventilația pulmonară și crearea vidului intramediastinal. Pe de altă parte, acțiunea mecanică pe care o determină activitatea funcțională a organelor intramediastinale atât în contextul relațiilor dintre ele, cât și a relațiilor cu structurile morfologice din jur, joacă un rol hotărâtor în repartiția țesutului conjunctiv și în modul de structuralizare a diferitelor formațiuni conjunctive din cutia toracică (fig. 3.1 și 3.2).

Din punct de vedere anatomic, compartimentele viscerale ale mediastinului sunt delimitate prin patru spații conjunctivale, dispuse în planuri frontale succesive: retrosternal, pretraheal, preesofagian și retrovisceral (fig. 3.3).

3.1.1. **Spațiul conjunctival retrosternal** este situat între stern și pericard. El corespunde, la nivelul gâtului, spațiului previsceral, cuprins între fascia cervicală mijlocie *(aponevrosis omoclavicularis)* și fascia endocervicală, denumită și aponevroza *tiro-pericardică Richet,* sau aponevroza *tiro-aorto-pericardică* (L. Bejan).

Spațiul retrosternal cuprinde, într-o atmosferă de țesut conjunctiv lax, derivat din fascia endotoracică, următoarele elemente: – la mijloc, timusul la sugar (iar la adulți, corpii fibroadipoși Waldeyer), ca și două formațiuni conjunctive organizate, ligamentul sterno-pericardic superior și ligamentul sterno-pericardic inferior; – lateral, de o parte și de alta, sinusurile pleurale costo-mediastinale anterioare (drept și stâng).

3.1.2. **Spațiul conjunctival mediastinal pretraheal,** cuprins între trahee și fascia tiro-aorto-pericardică, este o continuare mediastinală a spațiului pretraheal din regiunea cervicală.

Fascia tiro-aorto-pericardică este formată din două foițe, respectiv lame: – anterioară, parietală; și – posterioară, viscerală. Ea corespunde aponevrozei endocervicale, considerate de A. Iu. Sozon Iaroșevici ca fiind cea de a VI-a aponevroză cervicală.

De la inserția acestor lame pe cartilajul cricoid și până la istmul glandei tiroide, cele două lame ale fasciei tiro-aorto-pericardice sunt acolate și formează *ligamentul Gruber.* De la istmul glandei tiroide în jos, în porțiunea subistmică, cele două lame se despart și urmează un traiect separat în mediastin.

• Lama parietală, mai groasă și foarte rezistentă, a fost denumită „lama tiro-aorto-pericardică anterioară" sau „ligamentul tiro-pericardic Godman". Ea coboară pe linia mediană înaintea planului venos brahiocefalic stâng și se fixează, în parte, pe arcul aortic, iar o altă parte coboară mai jos și se termină pe versantul anterior al sacului pericardic. Lama tiro-aorto-pericardică anterioară formează peretele posterior al lojei timusului. După dispoziția sa anatomică ea trebuie considerată ca un element de graniță, care separă spațiul retrosternal de spațiul pretraheal.

• Lama viscerală, sau lama tiro-aorto-pericardică posterioară, este dispusă pe linia mediană – posterior față de lama parietală, și ocupă toată aria triunghiului vascular cuprins între artera carotidă comună stângă și trunchiul arterial brahiocefalic, de care se fixează. De la nivelul trunchiului arterial brahiocefalic, ea coboară în spatele arcului aortic și al bifurcației trunchiului comun al arterei pulmonare și se inseră pe versantul posterior al pericardului fibros.

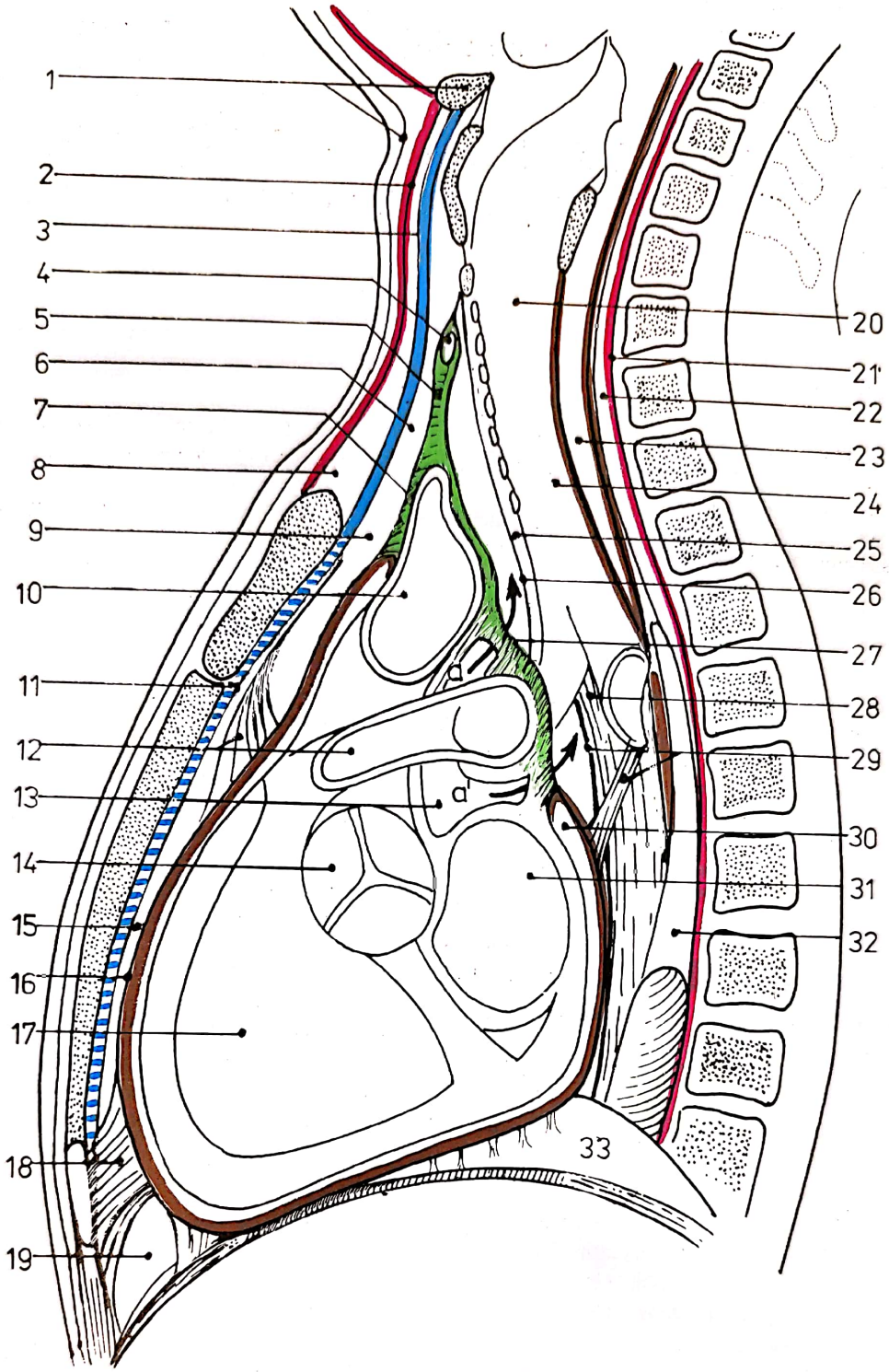

Fig. 3.1. – Secțiune sagitală mediană prin mediastin. Fascia endocervicală și raporturile sale cu spațiile cervico-mediastinale. Fața laterală dreaptă a secțiunii (semischemă): *1,* os hyoideum + fascia superficialis; *2,* fascia colli propria, lamina superficialis; *3,* fascia omoclavicularis, lamina pretrachealis; *4,* isthmus gl. thyroideae + lig. Gruber; *5,* fascia tiro-aorto-pericardică (fascia endocervicală); *6,* spațiul previsceral; *7,* lama tiro-aorto-pericardică anterioară (Godman); *8,* spațiul interaponeurotic suprasternal (Gruber); *9,* loja timică; *10,* aorta ascendens; *11,* fascia endothoracica; *12,* truncus pulmonalis + lig. sterno-pericardic superior; *13,* sinus transversus pericardii (Theile): a – recesul superior; a' – recesul inferior; *14,* valva aortae; *15,* spațiul retrosternal; *16,* pericardium fibrosum; *17,* ventriculus dexter; *18,* lig. sterno-pericardic inferior; *19,* spațiul xifo-freno-pericardic Barbier; *20,* trachea; *21,* fascia cervicalis, lamina prevertebralis; *22,* spațiul retrovisceral; *23,* oesophagus; *24,* trachea; *25,* spațiul peritraheal; *26,* foița peritraheală; *27,* lama tiro-aorto-pericardică posterioară (ligamentul aorto-pericardic); *28,* spațiul interbronșic; *29,* lig. bronho-pericardic + teaca esofagului, lama anterioară; *30,* sinus obliquus pericardii (Halleri), *31,* atrium sinistrum; *32,* aorta descendens thoracica; *33,* diaphragma; *34,* lig. vertebro-pericardic, lama profundă; *35,* lig. vertebro-pericardic, lama superficială; *36,* hilus pulmonis sinister; *37,* lig. Morozow; *38,* spațiul interfreno-pericardo-esofagian Portal; *39,* v. cava inferior; *40,* lig. freno-pericardic lateral.

Scanned with OKEN Scanner

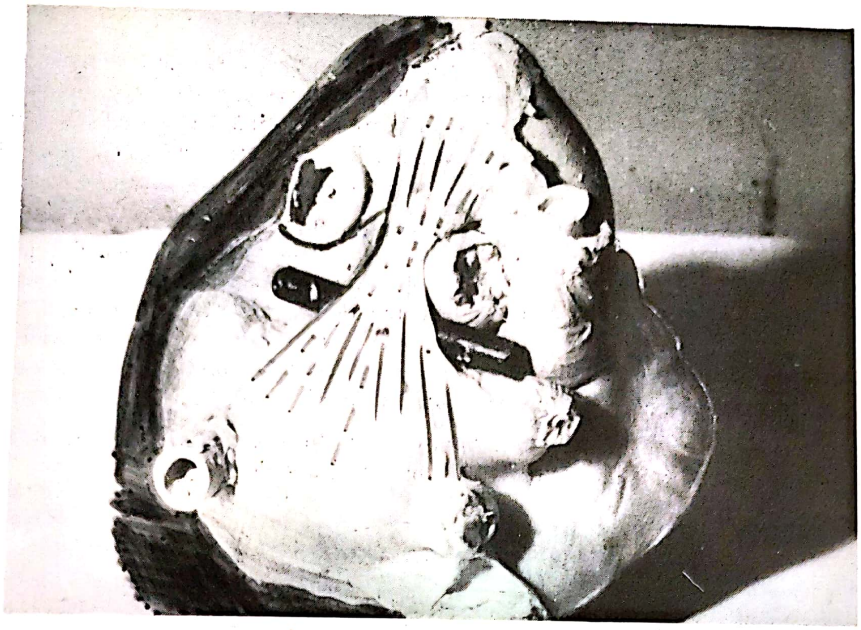

Fig. 3.2. – Ligamentul aorto-pericardic. Preparat anatomic.

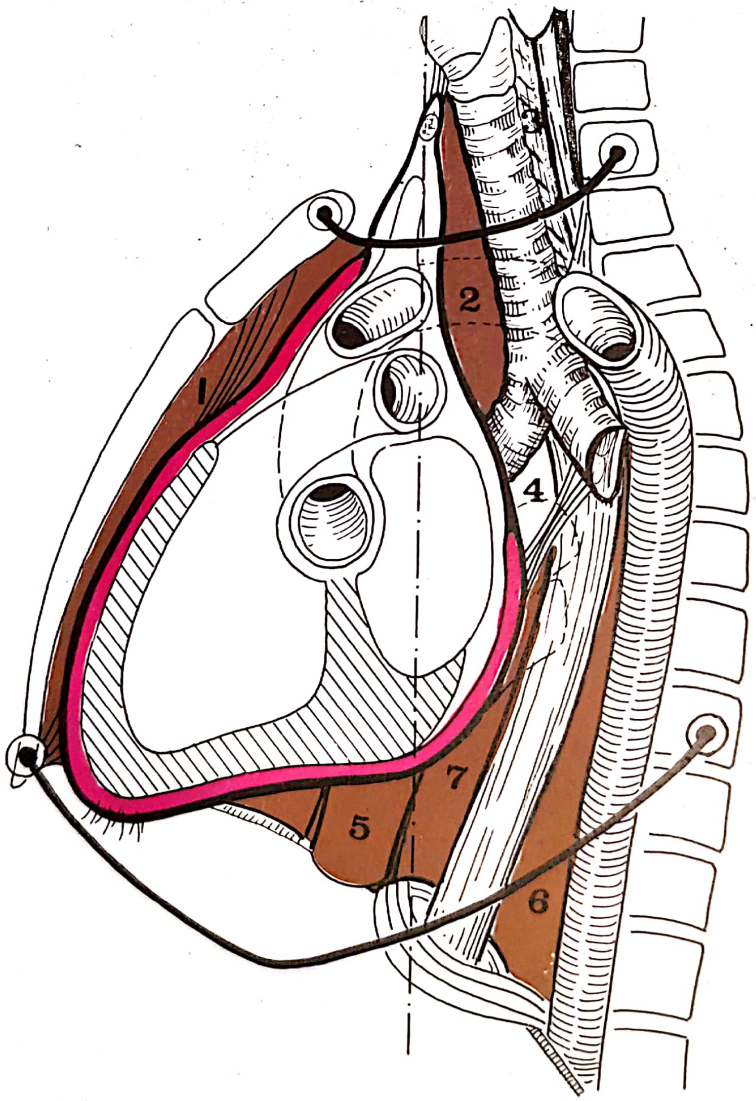

Fig. 3.3. – Spațiile conjunctivale intramediastinale: *1*, spațiul retrosternal; *2*, spațiul pretraheal; *3*, spațiul preesofagian; *4*, spațiul interbronșic; *5*, spațiul interfreno-pericardo-esofagian (Portal); *6*, spațiul interaorto-esofagian; *7*, spațiul interpericardo-esofagian (preesofagian).

Scanned with OKEN Scanner

Între lama parietală şi cea viscerală se găsesc: – venele pericardice; – venele tiroidiene mediane (sau venele jugulare profunde Tillaux), care se varsă în trunchiul venos brahiocefalic stâng; şi – artera tiroidiană mijlocie Neubauer.

Între fascia tiro-aorto-pericardică şi peretele traheii se interpune o foiţă conjunctivă, de fapt o teacă, denumită teaca peritraheală. Ea delimitează cu peretele anterior al traheii şi, mai jos, cu cel al bronhiilor principale, un interstiţiu subadventicial, uşor decolabil, de care adesea ne folosim în operaţiile pe căile respiratorii superioare.

3.1.3. **Spaţiul conjunctival preesofagian,** respectiv retrotraheal, este ocupat de lama anterioară a tecii esofagiene, care uneşte în partea superioară a mediastinului, faţa anterioară a esofagului cu faţa posterioară a traheii, purtând la acest nivel denumirea de *„ligamentul traheo-esofagian Luschka"*. Mai jos, ea uneşte faţa anterioară a esofagului cu bronhia principală stângă prin intermediul ligamentului *bronho-esofagian Hyrtl.*

Dedesubtul bifurcaţiei traheale, faţa anterioară a esofagului vine în raport cu foseta mediastinală mediană, în care se adăposteşte grupul limfo-nodular interbronşic *(nodi lymphatici tracheobronchiales inferiores)*, iar dedesubtul acesteia – cu pericardul, de care este fixată prin ligamentul *pericardo-esofagian Treitz.*

3.1.4. **Spaţiul retrovisceral** este situat la limita dintre mediastin şi coloana vertebrală, de care este separat, în partea superioară, prin fascia prevertebrală, iar mai jos – prin fascia endotoracică (fig. 3.4).

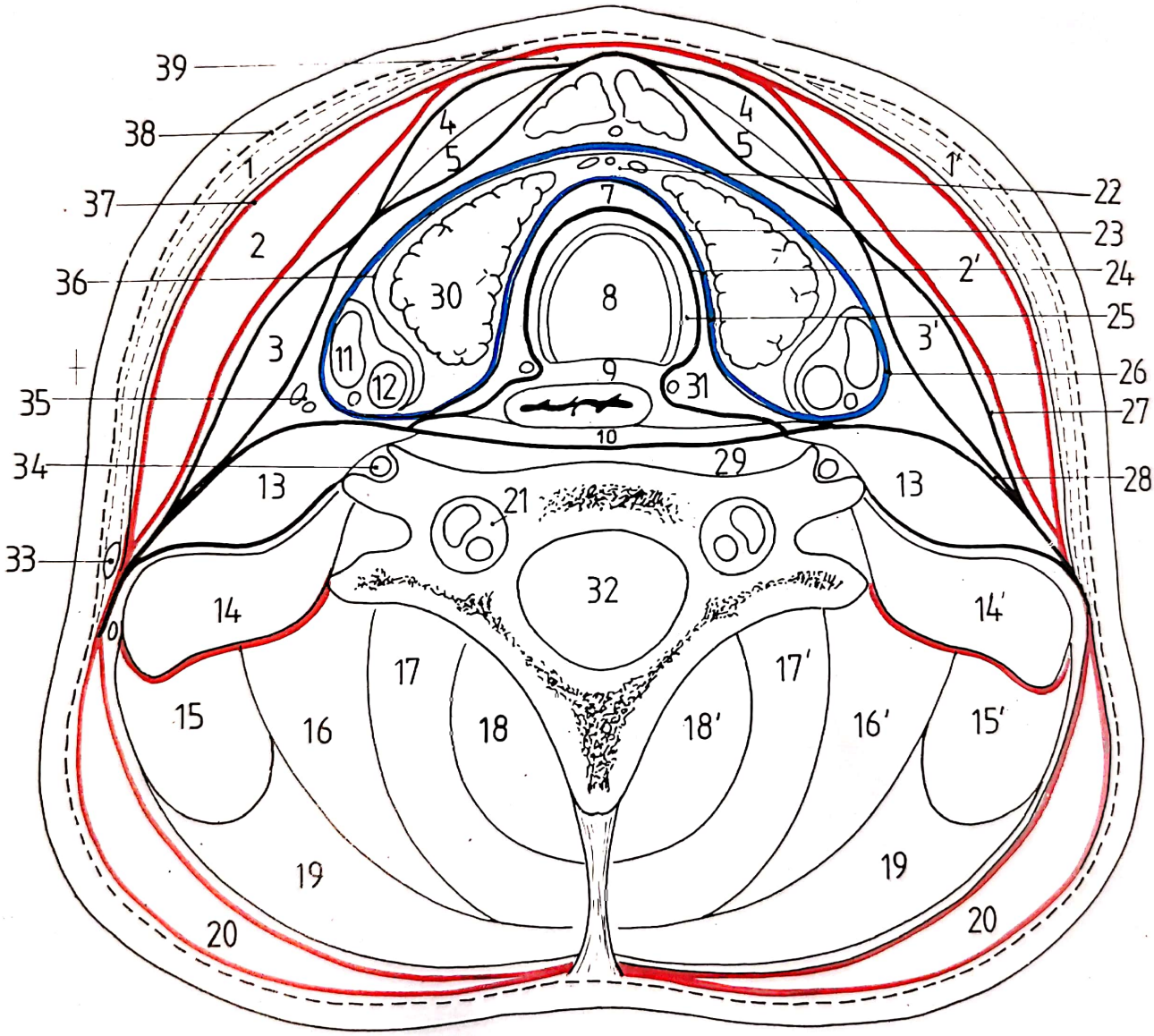

Fig. 3.4. – Secţiune transversală a gâtului, la nivelul vertebrei a VI-a cervicale: *1,* m. platysma; *2,* m. sternocleidomastoideus; *3,* m. omohyoideus; *4,* m. sternohyoideus; *5,* m sternothyroideus; *6, 7,* spaţiul pretraheal; *8,* trachea; *9,* spaţiul preesofagian; *10,* spaţiul retrovisceral; *11,* v. jugularis interna; *12,* a. carotis communis; *13,* m. scalenus anterior; *14,* m. scalenus posterior; *15,* m. levator scapulae; *16,* m. longissimus capitis; *17,* m. semispinalis capitis; *18,* m. longissimus cervicis; *19,* m. splenius cervicis; *20,* m. trapezius; *21,* a. et v. vertebralis sinistra; *22,* plexus thyroideus impar (Tillaux); *23,* fascia tiro-aorto-pericardică (lama posterioară); *24,* fascia peritraheală (adventicia); *25,* spaţiul subadventicial; *26,* fascia tiro-aorto-pericardică (lama anterioară); *27,* lamina pretrachealis (fascia omoclavicularis); *28,* lamina prevertebralis; *29,* m. longus colli; *30,* glandula thyroidea; *31,* n. laryngeus recurrens; *32,* canalis vertebralis (foramen vertebrale); *33,* v. jugularis externa; *34,* radix ventralis n. spinale cervicalis VII; *35,* ganglion cervicale medium; *36,* glandula thyroidea, capsula fibrosa; *37,* fascia colli propria; lamina superficialis; *38,* fascia superficială a gâtului; *39,* spaţiul interaponevrotic.

Scanned with OKEN Scanner

Fascia prevertebrală (considerată de A.Iu. Sozon Iaroşevici ca fiind a V-a fascie a gâtului) se întinde paralel cu faţa anterioară a coloanei vertebrale, de la baza craniului, pe care se inseră şi până la a III-a vertebră toracică. Ea se continuă apoi în jos cu fascia endotoracică. În dreptul muşchilor prevertebrali, fascia prevertebrală se dedublează, formând teci conjunctivale pentru muşchii: – dreptul capului *(m. rectus capitis)*; – lungul gâtului *(m. longus colli et capitis)*; şi – scaleni *(mm. scaleni)*.

Anterior, în partea sa proximală, cervicală. spaţiul retrovisceral vine în raport cu peretele posterior al faringelui. Mai jos, de la nivelul strâmtorii superioare a esofagului, respectiv din dreptul celei de a VI-a vertebre cervicale, spaţiul retrovisceral este delimitat anterior de esofag, ceea ce îi conferă şi denumirea de „spaţiul retroesofagian". Între vertebra a IV-a şi a VII-a toracică, esofagului i se alătură pe flancul stâng – aorta descendentă, iar pe flancul drept – vena azygos,, definind astfel segmentul inter-azygo-aortic al esofagului *(aria triunghiului Schwarz)*.

De la nivelul celei de a VI-a vertebre toracice în jos, esofagul pierde treptat contactul cu coloana vertebrală şi trece pe un plan situat anterior faţă de vena azygos şi de aorta descendentă (segmentul preazygo-aortic al esofagului). Aorta şi vena azygos rămân de la acest nivel în jos, aliniate frontal în faţa coloanei vertebrale şi în spatele esofagului, de care le separă fundul de sac pleural posterior *interazygo-esofagian* la dreapta, şi cel *interaorto-esofagian,* la stânga.

Spaţiul conjunctival situat dedesubtul vertebrei a VI-a toracice, respectiv dedesubtul bifurcaţiei traheale, cuprins între planul vascular azygo-aortic, situat posterior, şi pericard, situat anterior, poartă denumirea de *„spaţiul Truesdale"*. Acest spaţiu are forma unei piramide cvadrangulare. Baza piramidei corespunde diafragmei, iar vârful – bifurcaţiei traheale. Feţele laterale sunt delimitate, de o parte şi de alta, de pleurele mediastinale corespunzătoare. Esofagul, depărtându-se progresiv, începând de la a VI-a vertebră toracică, de coloana vertebrală, străbate în diagonală spaţiul Truesdale, pe care îl împarte în două sectoare: – anterior, preesofagian, cuprins între versantul anterior al esofagului şi peretele posterior al sacului pericardic; şi – posterior, retroesofagian, cuprins între versantul posterior al esofagului şi planul azygo-aortic. În porţiunea sa inferioară, supradiafragmatică, faţa anterioară a esofagului vine în raport cu spaţiul Portal (vezi fig. 3.5).

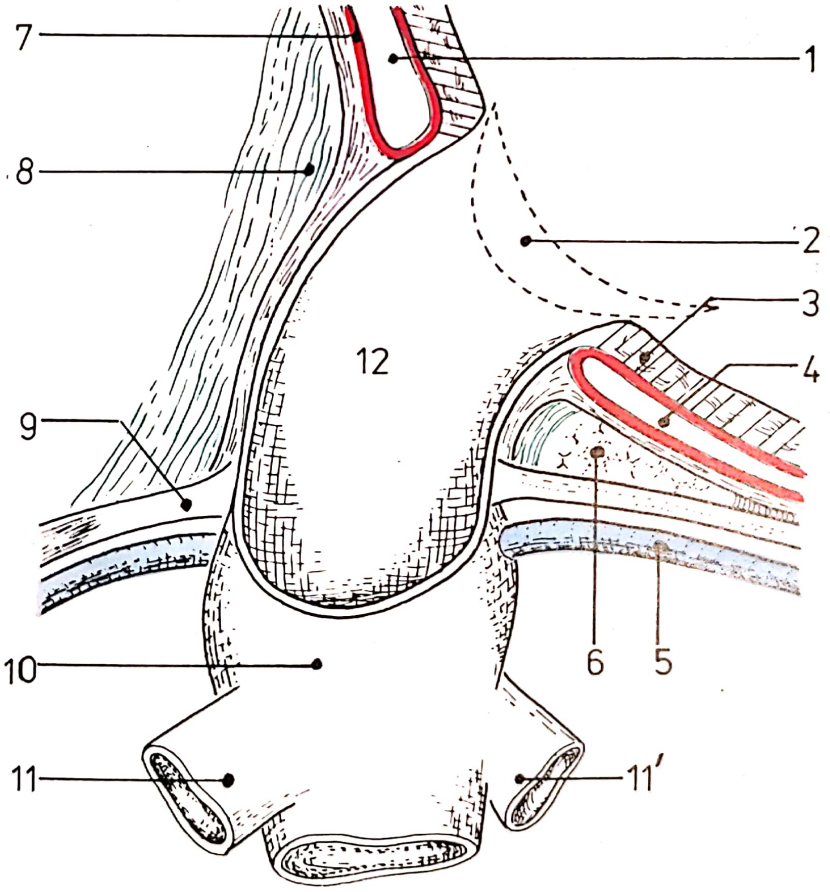

Fig. 3.5. – Vena cavă inferioară. Raporturile sale cu sacul fibros pericardic şi cu ligamentul freno-pericardic Teutleben: *1*, cavum pericardii; *2*, valva venae cavae inferioris (valva Eustache); *3*, peretele atriului drept; *4*, cavum pericardii; *5*, vv. diafragmatice inferioare; *6*, spaţiul Portal; *7*, pericardium fibrosum; *8*, lig. freno-pericardic Teutleben; *9*, diaphragma (centrum tendineum); *10*, sinusul hepatic (Calori) al venei cave inferioare; *11*, vv. suprahepatice; *12*, v. cava inferior (pars intrathoracica).

Scanned with OKEN Scanner

Între lama parietală și cea viscerală se găsesc: – venele pericardice; – venele tiroidiene mediane (sau venele jugulare profunde Tillaux), care se varsă în trunchiul venos brahiocefalic stâng; și – artera tiroidiană mijlocie Neubauer.

Între fascia tiro-aorto-pericardică și peretele traheii se interpune o foiță conjunctivă, de fapt o teacă, denumită teaca peritraheală. Ea delimitează cu peretele anterior al traheii și, mai jos, cu cel al bronhiilor principale, un interstițiu subadventicial, ușor decolabil, de care adesea ne folosim în operațiile pe căile respiratorii superioare.

3.1.3. **Spațiul conjunctival preesofagian,** respectiv retrotraheal, este ocupat de lama anterioară a tecii esofagiene, care unește în partea superioară a mediastinului, fața anterioară a esofagului cu fața posterioară a traheii, purtând la acest nivel denumirea de *„ligamentul traheo-esofagian Luschka".* Mai jos, ea unește fața anterioară a esofagului cu bronhia principală stângă prin intermediul ligamentului *bronho-esofagian Hyrtl.*

Dedesubtul bifurcației traheale, fața anterioară a esofagului vine în raport cu foseta mediastinală mediană, în care se adăpostește grupul limfo-nodular interbronșic *(nodi lymphatici tracheobronchiales inferiores)*, iar dedesubtul acesteia – cu pericardul, de care este fixată prin ligamentul *pericardo-esofagian Treitz.*

3.1.4. **Spațiul retrovisceral** este situat la limita dintre mediastin și coloana vertebrală, de care este separat, în partea superioară, prin fascia prevertebrală, iar mai jos – prin fascia endotoracică (fig. 3.4).

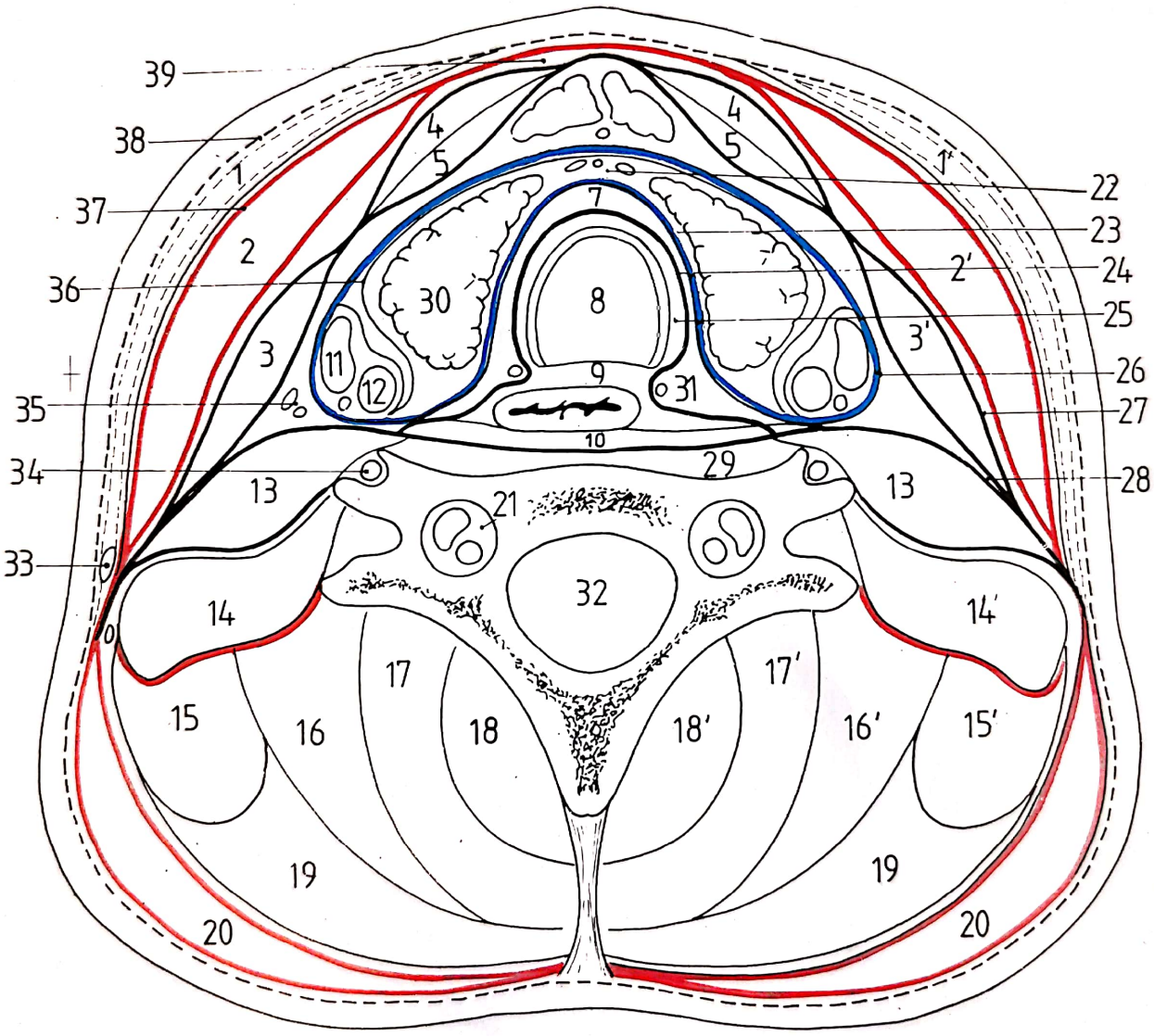

Fig. 3.4. – Secțiune transversală a gâtului, la nivelul vertebrei a VI-a cervicale: *1,* m. platysma; *2,* m. sternocleidomastoideus; *3,* m. omohyoideus; *4,* m. sternohyoideus; *5,* m sternothyroideus; *6, 7,* spațiul pretraheal; *8,* trachea; *9,* spațiul preesofagian; *10,* spațiul retrovisceral; *11,* v. jugularis interna; *12,* a. carotis communis; *13,* m. scalenus anterior; *14,* m. scalenus posterior; *15,* m. levator scapulae; *16,* m. longissimus capitis; *17,* m. semispinalis capitis; *18,* m. longissimus cervicis; *19,* m. splenius cervicis; *20,* m. trapezius; *21,* a. et v. vertebralis sinistra; *22,* plexus thyroideus impar (Tillaux); *23,* fascia tiro-aorto-pericardică (lama posterioară); *24,* fascia peritraheală (adventicia); *25,* spațiul subadventicial; *26,* fascia tiro-aorto-pericardică (lama anterioară); *27,* lamina pretrachealis (fascia omoclavicularis); *28,* lamina prevertebralis; *29,* m. longus colli; *30,* glandula thyroidea; *31,* n. laryngeus recurrens; *32,* canalis vertebralis (foramen vertebrale); *33,* v. jugularis externa; *34,* radix ventralis n. spinale cervicalis VII; *35,* ganglion cervicale medium; *36,* glandula thyroidea, capsula fibrosa; *37,* fascia colli propria; lamina superficialis; *38,* fascia superficială a gâtului; *39,* spațiul interaponevrotic.

Scanned with OKEN Scanner

Fascia prevertebrală (considerată de A.Iu. Sozon Iaroşevici ca fiind a V-a fascie a gâtului) se întinde paralel cu faţa anterioară a coloanei vertebrale, de la baza craniului, pe care se inseră şi până la a III-a vertebră toracică. Ea se continuă apoi în jos cu fascia endotoracică. În dreptul muşchilor prevertebrali, fascia prevertebrală se dedublează, formând teci conjunctivale pentru muşchii: – dreptul capului *(m. rectus capitis)*; – lungul gâtului *(m. longus colli et capitis)*; şi – scaleni *(mm. scaleni)*.

Anterior, în partea sa proximală, cervicală. spaţiul retrovisceral vine în raport cu peretele posterior al faringelui. Mai jos, de la nivelul strâmtorii superioare a esofagului, respectiv din dreptul celei de a VI-a vertebre cervicale, spaţiul retrovisceral este delimitat anterior de esofag, ceea ce îi conferă şi denumirea de „spaţiul retroesofagian". Între vertebra a IV-a şi a VII-a toracică, esofagului i se alătură pe flancul stâng – aorta descendentă, iar pe flancul drept – vena azygos,, definind astfel segmentul inter-azygo-aortic al esofagului *(aria triunghiului Schwarz)*.

De la nivelul celei de a VI-a vertebre toracice în jos, esofagul pierde treptat contactul cu coloana vertebrală şi trece pe un plan situat anterior faţă de vena azygos şi de aorta descendentă (segmentul preazygo-aortic al esofagului). Aorta şi vena azygos rămân de la acest nivel în jos, aliniate frontal în faţa coloanei vertebrale şi în spatele esofagului, de care le separă fundul de sac pleural posterior *interazygo-esofagian* la dreapta, şi cel *interaorto-esofagian,* la stânga.

Spaţiul conjunctival situat dedesubtul vertebrei a VI-a toracice, respectiv dedesubtul bifurcaţiei traheale, cuprins între planul vascular azygo-aortic, situat posterior, şi pericard, situat anterior, poartă denumirea de *„spaţiul Truesdale"*. Acest spaţiu are forma unei piramide cvadrangulare. Baza piramidei corespunde diafragmei, iar vârful – bifurcaţiei traheale. Feţele laterale sunt delimitate, de o parte şi de alta, de pleurele mediastinale corespunzătoare. Esofagul, depărtându-se progresiv, începând de la a VI-a vertebră toracică, de coloana vertebrală, străbate în diagonală spaţiul Truesdale, pe care îl împarte în două sectoare: – anterior, preesofagian, cuprins între versantul anterior al esofagului şi peretele posterior al sacului pericardic; şi – posterior, retroesofagian, cuprins între versantul posterior al esofagului şi planul azygo-aortic. În porţiunea sa inferioară, supradiafragmatică, faţa anterioară a esofagului vine în raport cu spaţiul Portal (vezi fig. 3.5).

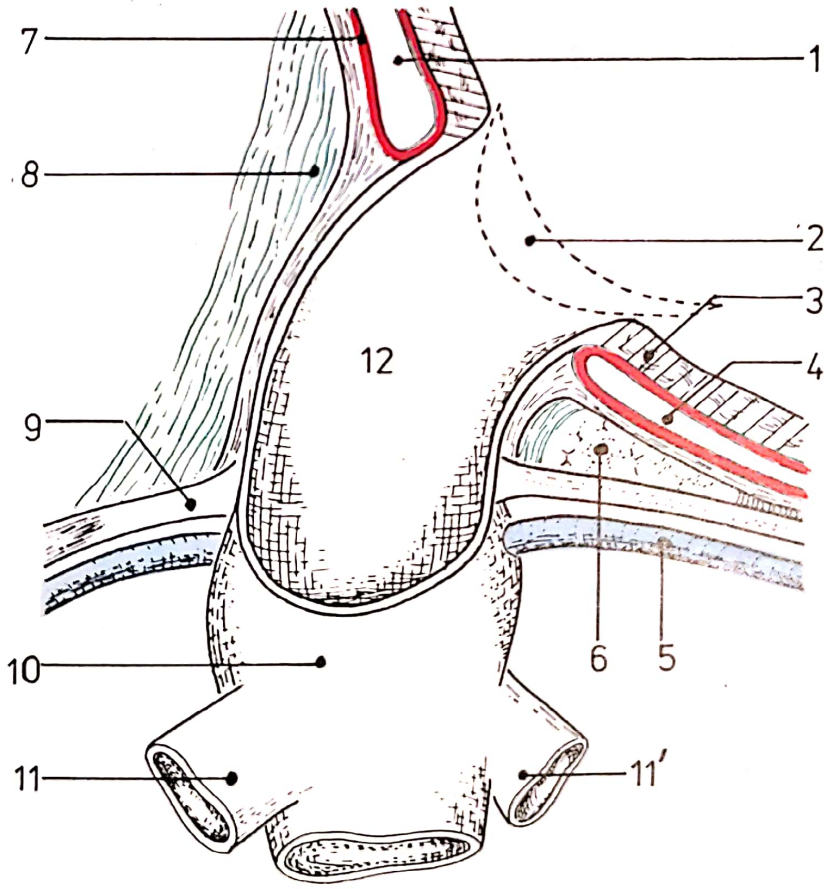

Fig. 3.5. – Vena cavă inferioară. Raporturile sale cu sacul fibros pericardic şi cu ligamentul freno-pericardic Teutleben: *1*, cavum pericardii; *2*, valva venae cavae inferioris (valva Eustache); *3*, peretele atriului drept; *4*, cavum pericardii; *5*, vv. diafragmatice inferioare; *6*, spaţiul Portal; *7*, pericardium fibrosum; *8*, lig. freno-pericardic Teutleben; *9*, diaphragma (centrum tendineum); *10*, sinusul hepatic (Calori) al venei cave inferioare; *11*, vv. suprahepatice; *12*, v. cava inferior (pars intrathoracica).

Scanned with OKEN Scanner

*a) **Spaţiul preesofagian*** este ocupat, pe linia mediană, de un ţesut conjunctiv care se constituie în *ligamentul pericardo-esofagian.* Prin intermediul acestuia se asigură legătura între lama anterioară a tecii esofagului şi pericard. Spaţiul preesofagian este delimitat lateral de pleura mediastinală care îl separă de spaţiile interfreno-pediculare drept şi stâng.

Fiecare *spaţiu interfreno-pedicular* este delimitat: – anterior, de pericard; – posterior, de ligamentul pulmonar corespunzător; – medial, de reflexiunea pleurală a recesului mediastinal cardio-frenic corespunzător, – drept, respectiv stâng.

În conformitate cu schema de sistematizare a mediastinului propusă de noi: – recesul cardio-frenic şi spaţiile interfreno-pediculare drept şi stâng, aparţin compartimentului anterior; – ligamentele pulmonare, compartimentului mijlociu; – iar esofagul cu spaţiul retroesofagian şi elementele care constituie planul azygo-aortic, compartimentului posterior.

*b) **Spaţiul retroesofagian*** este ocupat de două recese pleurale mediastinale: – *interazygo-esofagian,* în dreapta; şi – *interaorto-esofagian,* la stânga. Aceste două recesuri sunt separate printr-o lamă conjunctivă fibro-elastică, descrisă de Morozow sub denumirea de „ligamentul interpleural". Sorokin denumeşte, ligamentul aorto-esofagian Morozow „fascia retroesofagiană" şi o consideră ca un mezou al esofagului (fig. 3.6).

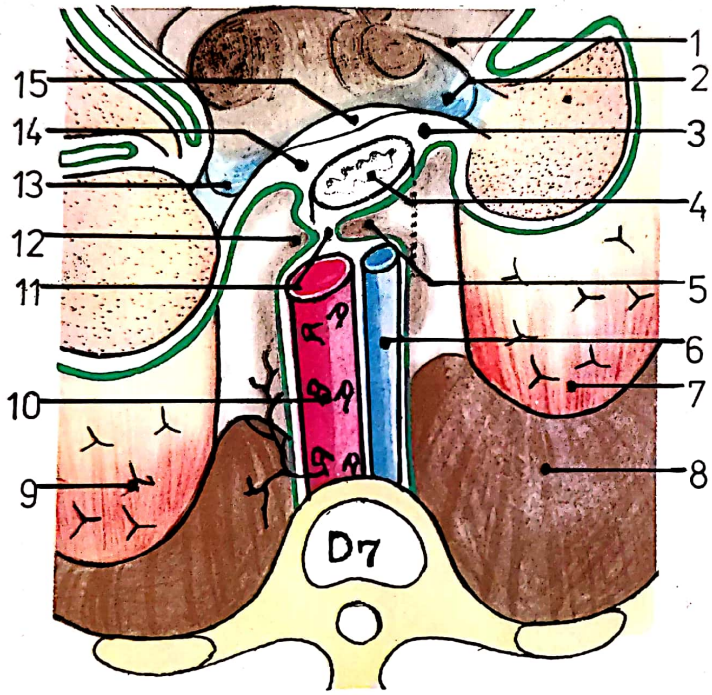

Fig. 3.6. – Compartimentul mediastinal posterior. Spaţiile mediastinale: *1,* pericardium; *2,* v. pulmonalis inferior dextra; *3,* spaţiul interfreno-pedicular drept; *4,* esophagus; *5,* recesul interazygo-esofagian; *6,* v. azygos; *7,* pulmo dexter, lobus inferior; *8,* diaphragma; *9,* pulmo sinister, lobus inferior; *10,* aorta; *11,* ligamentul aorto-esofagian; *12,* recesul interaorto-esofagian; *13,* v. pulmonalis inferior sinistra; *14,* spaţiul interfreno-pedicular stâng; *15,* sinus obliquus pericardii (Halleri).

Fascia retroesofagiană are o orientare sagitală, fiind înclinată uşor oblic spre stânga. Ea are forma unui triunghi, cu vârful orientat în sus şi baza spre diafragmă. Marginea anterioară a fasciei retroesofagiene se contopeşte cu teaca esofagului în apropiere de marginea stângă a acestuia. Marginea sa posterioară se fixează pe peretele anterior al aortei descendente.

Studii efectuate pe piese recoltate de la cadavre proaspete m-au condus la concluzia că funcţia ligamentului Morozow nu se reduce doar la aceea de a fixa între ele fundurile de sac retroesofagiene. Prin participarea sa la mecanismul de translocare a axei mediastinale în timpul respiraţiei, ligamentul Morozow deţine şi sarcina de a interveni la controlul mecanismelor de contenţie a esofagului, împiedicând instalarea unui reflux gastro-esofagian în fazele de creştere a presiunii intraabdominale.

Concomitent cu translocarea înainte a blocului cardio-pericardic şi a esofagului, care este solidar cu acesta, în faza de inspiraţie, are loc şi tensionarea, pe direcţia antero-posterioară a fasciei retroesofagiene Morozow. În consecinţă,

Scanned with OKEN Scanner

în inspir fundul de sac interazygo-esofagian şi cel interaorto-esofagian se şterg în favoarea ligamentului Morozow, care se desfăşoară cu aproximativ 2–3 cm în plan sagital, în „pânză de corabie". Concomitent cu tensionarea laterală şi posterioară a ligamentelor pulmonare, se creează în spaţiul astfel câştigat, condiţii de expansionare pentru segmentele bazale ale plămânilor.

Etalarea ligamentului Morozow în cursul inspiraţiei permite: – aplatizarea diafragmei; – ştergerea sinusurilor freno-mediastinale şi costo-mediastinale posterioare drept şi stâng; – lărgirea spaţiului retroesofagian.

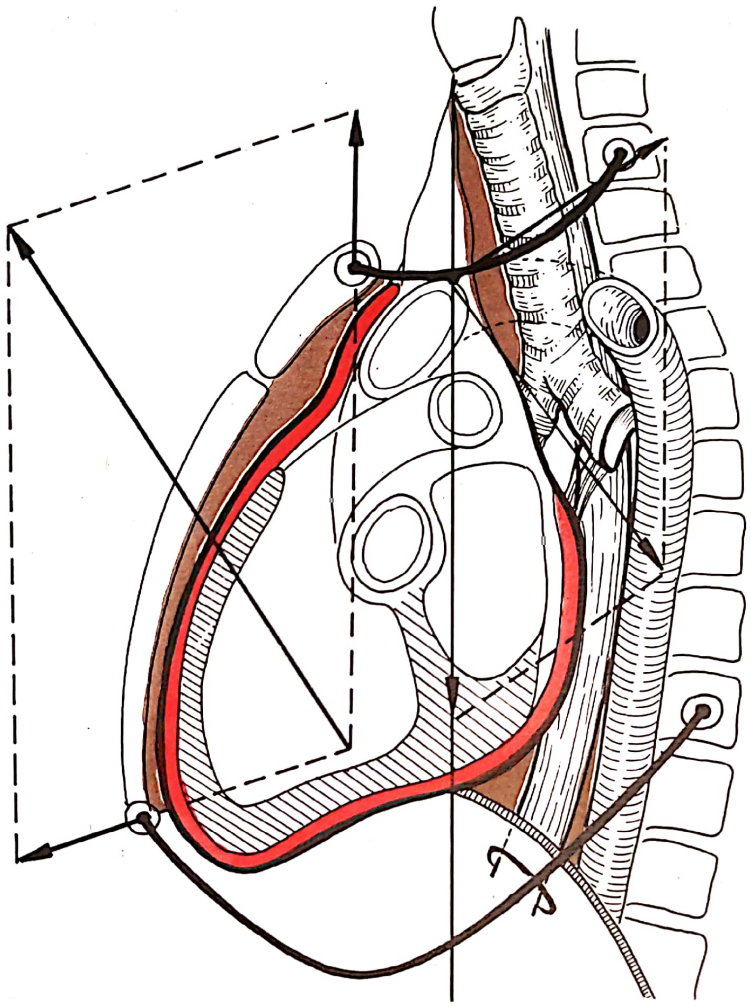

Fig. 3.7. – Modelarea şi direcţionarea sistemului ligamentar din mediastin prin liniile de forţă generate de contracţiile inimii şi de mişcările cutiei toracice.

Coborârea diafragmei în cursul inspirului deplasează hiatusul esofagian înainte, ceea ce favorizează, – graţie membranei Laimer-Bertelli –, alunecarea sa oblic în jos, de-a lungul porţiunii terminale a esofagului, spre unghiul His. Această coborâre nu ar fi posibilă dacă ligamentul Morozow ar fi rigid şi dacă el ar fi fost lipsit de plasticitate şi de supleţe.

Valoarea funcţională a fenomenului se poate demonstra prin studiul liniilor de forţă generate de contracţia diafragmei, linii care se descompun la acest nivel într-un paralelogram, a cărui rezultantă acţionează în direcţia unghiului His (fig. 3.7).

În concluzie, se poate afirma că spaţiile conjunctivale intercompartimentale descrise, trebuie interpretate ca elemente funcţionale, deoarece în cursul inspirului, prin distensia şi lărgirea lor, ele favorizează formarea vidului intramediastinal, aspirarea sângelui venos de la periferie spre inimă, concomitent cu lărgirea perimetrului toracic şi aspirarea aerului în plămâni. În expir, fenomenele se succed în ordine inversă.

Scanned with OKEN Scanner

3.2. Structurile conjunctivale organizate ale mediastinului

Alături de țesutul conjunctiv intercompartimental, care asigură mobilitatea organelor intramediastinale, există și structuri conjunctivale organizate sub forma de ligamente, mai ales în jurul pericardului, asigurând în ansamblu stabilitatea mediastinală.

Aceasta demonstrează că structuralizarea pericardului fibros nu s-a petrecut independent de organizarea întregului sistem de conexiuni conjunctivale din mediastin.

Cauzele procesului de organizare și de modelare a conexiunilor rezidă în condițiile de dezvoltare a inimii, încă din faza sa de primordium, când tubul cardio-pericardic se găsește în regiunea cervicală, în fața membranei oro-faringiene. În acest stadiu (S_3), prin dezvoltarea somitelor din regiunea cervicală, partea faringiană se deplasează cranial, în timp ce dezvoltarea somitelor de la nivelul trunchiului determină migrarea treptată a inimii și a pericardului, caudal – spre regiunea toracică. Coborârea lor este favorizată de formarea diafragmei *(septum transversum)* de care este fixată inima, dar și de alți factori, între care: – forma elipsoidală a sacului pericardic; – prezența cavității pleuro-peritoneale; – dar mai ales prezența țesutului mezenchimal, care se găsește din abundență în jurul viscerelor din mediastinul primitiv.

Coborârea inimii se însoțește de generarea unor forțe elastice, care, acționând asupra țesutului perivisceral, au favorizat nu numai modelarea pericardului, dar și organizarea întregului sistem de conexiuni prin care se asigură în mod armonios echilibrul static și dinamic al tuturor organelor intratoracice (fig. 3.8 A și B).

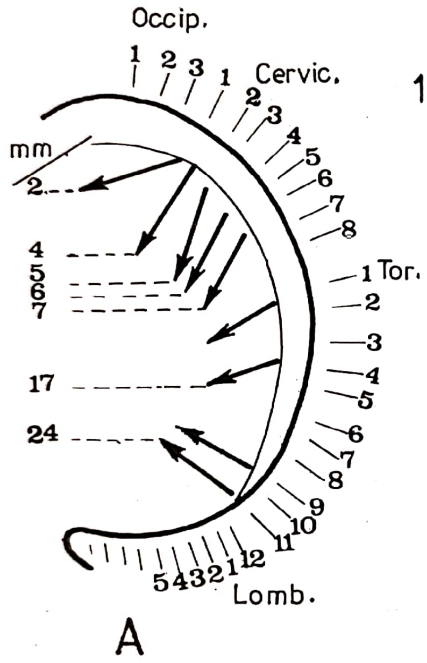

Fig. 3.8 A. – Modificările paralele de poziție a septului transvers și pericardului, în cursul evoluției embrionului de la 2 la 24 mm (după Mall).

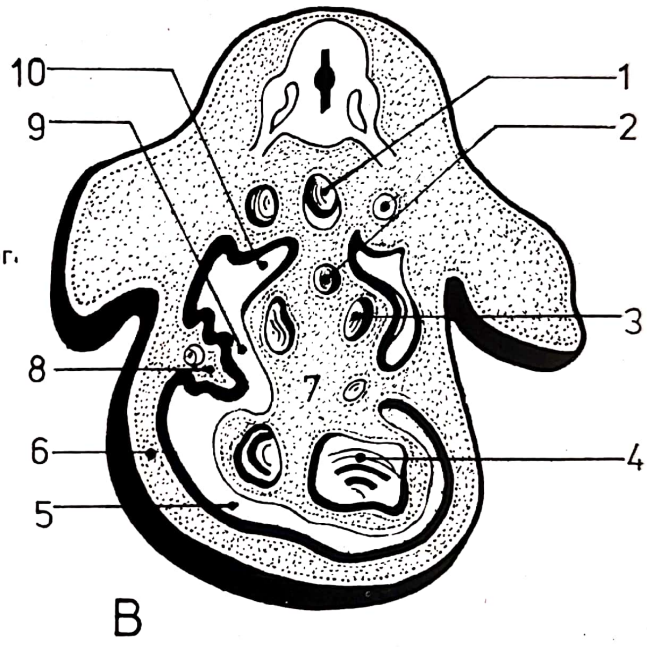

Fig. 3.8 B. – Schema unei secțiuni printr-un embrion de 7,5 mm. Stadiu precoce de evoluție a cavității pericardice spre separarea sa de restul celomului intraembrionar. Evoluția cavităților pleurale din canalul pericardo-peritoneal: *1*, aorta; *2*, esophagus; *3*, mugurele pulmonar; *4*, tubul cardiac; *5*, cavitatea pericardică; *6*, peretele toracic; *7*, mezocardul dorsal; *8*, plica pleuro-pericardică; *9*, canalul pericardo-peritoneal; *10*, canalul pleuro-peritoneal.

Menținerea acestui echilibru este o problemă complexă și datorită faptului că sacul pericardic cu inima, nu păstrează în torace o poziție fixă, ci se deplasează cu fiecare respirație, prin translocare pe direcția unei rezultante de forțe, ceea ce oferă întregului mediastin un echilibru optim, corespunzător solicitărilor de fiecare moment.

Situat în centrul acestor confruntări de forțe, pericardul se comportă ca un element activ, de rezistență, de care este conectat, – direct sau indirect –, întregul sistem ligamentar regional, dar în același timp el preia și sarcina de moderator și optimizator al forțelor care intervin în cursul fazelor de inspir și expir.

În felul acesta pericardul fibros nu se prezintă numai ca un înveliș de protecție pentru inimă, ci și ca o vastă suprafață de inserție, oferită de forma sa elipsoidală, pentru un număr mare de ligamente, prin intermediul cărora se transmit forțele tensionale întregului complex toraco-pulmonar (vezi fig. 3.1).

Scanned with OKEN Scanner

În funcție de direcția și sensul acestor forțe, conexiunile pericardului au fost sistematizate în: – anterioare; – posterioare; – laterale; și – cranio-caudale.

1) Ligamentele conectate la nivelul feței anterioare a pericardului: – ligamentul sterno-pericardic superior; și – ligamentul sterno-pericardic inferior Luschka, fixează pericardul de stern.

a) ***Ligamentul sterno-pericardic superior*** este o formațiune conjunctivă impară, orientată în plan frontal, care se detașează de pe partea antero-superioară a pericardului, în dreptul aortei ascendente, pentru a se etala, după un scurt traiect, în evantai, dând naștere la două fascicule: – median și – lateral.

• Fasciculul median conține fibre din care unele se inseră pe fața posterioară a manubriului sternal și altele se continuă cu aponevroza cervicală mijlocie.

• Fasciculul lateral conține, de asemenea două feluri de fibre: – unele se inseră pe fața posterioară a articulației sterno-condro-claviculare; și – altele, pe fața posterioară a primelor două cartilaje costale, de unde și denumirea de „ligament sterno-costo-pericardic" dată de A. Soulié și Raynal.

Situat frontal între fața posterioară a manubriului sternal și cea anterioară a timusului, ligamentul sterno-pericardic superior formează peretele anterior și inferior al lojei timusului.

Pe secțiuni transversale efectuate în porțiunea care corespunde corpului sternului, ligamentul sterno-pericardic superior ia progresiv aspectul unei lame sagitale înguste, interpuse între fundul de sac pleural costo-mediastinal drept și cel stâng, pe care le menține pe linia mediană prin intermediul unor fibre de conexiune (fig. 3.9 A, B și C).

Din ligamentul sterno-pericardic superior se detașează câte o expansiune conjunctivă, care înconjură de fiecare parte fața laterală a timusului și se continuă cu prelungirea anterioară a ligamentului vertebro-pericardic drept, respectiv stâng. Din amestecul fibrelor acestor ligamente rezultă câte o lamă cu orientare sagitală, care formează pereții laterali ai lojei timice. Restul fibrelor orientate în plan frontal, delimitează peretele anterior al lojei timice și se inseră pe pericard.

Dispus aproape vertical în plan frontal, ligamentul sterno-pericardic superior se comportă, atât în ortostatism cât și în decubit dorsal, ca un veritabil ligament suspensor al peretelui anterior al pericardului.

b) ***Ligamentul sterno-pericardic inferior,*** sau ligamentul xifo-pericardic Luschka, se prezintă ca o lamă sagitală, de formă triunghiulară, ce se desprinde de pe aponevroza mușchiului triunghiularul sternului și baza apendicelui xifoid, până la unghiul xifo-frenic. De aici el se îndreaptă oblic în sus și posterior și se fixează pe fața anterioară a pericardului.

De o parte și de alta a ligamentului sterno-pericardic inferior (ligamentul xifo-pericardic Luschka) se găsesc franjurile grăsoase Poirier.

Dedesubtul ligamentului sterno-pericardic inferior, între sinusul freno-pericardic anterior, diafragmă și peretele posterior al apendicelui xifoid, se delimitează o mică lojă mediană, de formă patrulateră, denumită „spațiul xifo-pericardic Barbier". Acest spațiu este ocupat de țesut adipos provenit din franjurile grăsoase Poirier și de câțiva noduli din grupul limfatic Sappey.

2) Ligamentele conectate la nivelul feței posterioare a pericardului sunt în număr de cinci: – ligamentul aorto-pericardic; – ligamentul traheo-pericardic; – ligamentul bronho-pericardic drept și stâng; și – ligamentul esofago-pericardic Treitz.

Din aceste ligamente cel mai important este ***ligamentul aorto-pericardic*** (vezi fig. 3.2 și 3.3). El face parte din lama posterioară a fasciei tiro-aorto-pericardice. Fibrele sale, a căror inserție pornește de pe versantul posterior al arcului aortic, se dispun în două straturi: – profund, format din fibre scurte, ce se termină pe versantul extrapericardic al ramurilor de bifurcație ale trunchiului comun al arterei pulmonare; și – superficial, format din fibre lungi, care coboară în fața bifurcației trunchiului comun al arterei pulmonare și se termină dedesubtul acesteia, parte în mezocard și parte pe versantul superior și posterior al pericardului.

Funcțional, ligamentul aorto-pericardic se comportă ca un adevărat tensor al fundului de sac Haller (vezi fig. 3.1.). El completează astfel inserția posterioară a sacului pericardic pe elementele bronho-vasculare ale pedicului pulmonar. Prin continuitatea fibrelor sale cu cele laterale, provenite din stratul profund al lamei vertebro-pericardice, el contribuie la formarea peretelui lateral al spațiilor paratraheale drept, respectiv stâng.

Din punct de vedere funcțional, structuralizarea ligamentului tiro-aorto-pericardic pe direcția axului vertical al mediastinului joacă un rol foarte important în mecanica respiratorie, deoarece el se prezintă ca fiind formațiunea cea mai rezistentă, care se opune la coborârea excesivă a diafragmei în cursul inspirului (vezi fig. 3.3).

Prin „axa verticală a mediastinului" înțelegem linia care, (unind baza craniului cu centrul frenic) coboară vertical prin cartilajul cricoid și prin ligamentul tiro-aorto-pericardic –, iar mai jos prin ligamentul freno-pericardic Teutleben, care se găsește medial față de orificiul venei cave inferioare (vezi fig. 3.7).

Translocarea acestei axe în fazele de inspir, ca urmare a proiectării sternului înainte și împreună cu el a întregului bloc cardio-pericardic, condiționează creșterea spațiilor intercompartimentale, concomitent cu accentuarea fiziologică a depresiunii intramediastinale și intrapulmonare.

Scanned with OKEN Scanner

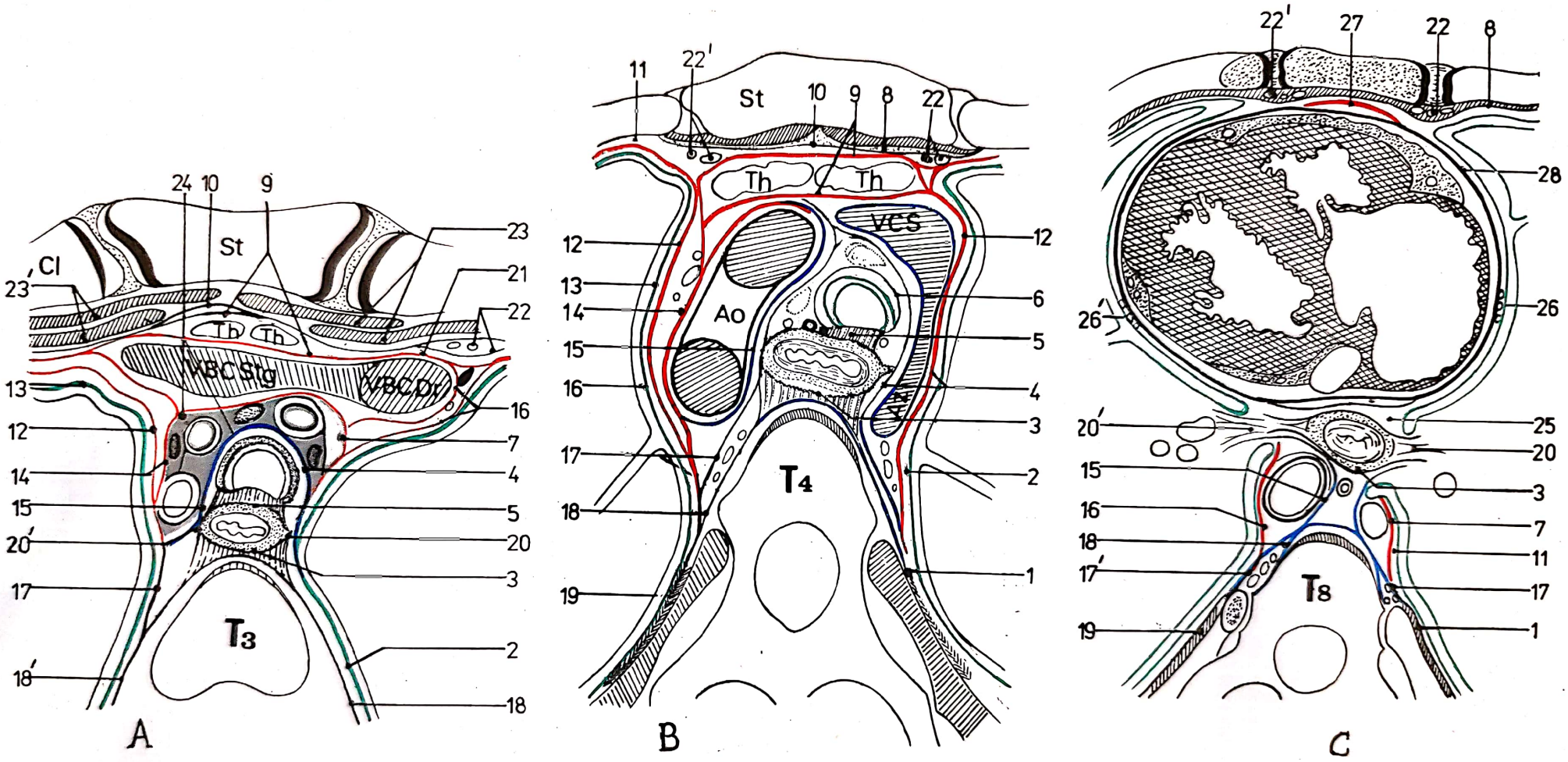

Fig. 3.9. – Structurile ligamentare ale ţesutului conjunctiv din mediastin. Secţiuni transversale la nivelul: A – vertebrei a III-a toracice; B – vertebrei a IV-a toracice; C – vertebrei a VIII-a toracice: *1,* fascia endothoracica (la nivelul unghiului costo-vertebral drept); *2,* pleura mediastinalis dextra; *3,* lama retrocesofagiană; *4,* lig. vertebro-pericardic drept, foiţa profundă, prelungirea anterioară; *5,* lama precesofagiană; *6,* foiţa peritraheală; *7,* ligamentul vertebro-pericardic drept, foiţa superficială, prelungirea anterioară, medială; *8,* fascia endothoracica; *9,* loja timică; *10,* ligamentul sterno-pericardic superior; *11,* membrana suprapleuralis; *12,* lig. vertebro-pericardic stâng, foiţa superficială, prelungirea anterioară, laterală; *13,* pleura mediastinalis sinistra; *14,* lig. vertebro-pericardic stâng, foiţa superficială, prelungirea anterioară, medială; *15,* lig. vertebro-pericardic stâng, foiţa profundă, prelungirea anterioară; *16,* ligamentul vertebro-pericardic drept, foiţa superficială, prelungirea anterioară, laterală; *17,* lig. vertebro-pericardic; *18, 18',* lama prevertebralis; *19,* fascia endothoracica (de la nivelul unghiului costo-vertebral stâng); *20,* aripa dreaptă a tecii esofagului; *20',* aripa stângă a tecii esofagului; *21,* teaca trunchiului v. brahiocefalic; *22, 22',* a. et v. thoracica interna; *23,* mm. infrahyoidei; *24,* fascia tiro-aorto-pericardică, lama anterioară şi posterioară; *25,* spaţiul interfreno-pedicular drept; *26,* a. et v. pericardiacophrenica dextra et sinistra; *27,* lig. sterno-pericardic inferior; *28,* pericardium.

Scanned with OKEN Scanner

Odată cu mişcarea de translocare, blocul cardio-pericardic descrie o mişcare de pendul în jurul axei orizontale, ce trece sub arcurile descrise de vena azygos la dreapta şi de aortă la stânga. Aceste două arcuri se comportă în cursul respiraţiei ca elemente ale unei balamale. Partea fixă a acesteia este reprezentată de porţiunea verticală a venei azygos şi de aorta descendentă toracală, ambele puternic ancorate prin vase colaterale la peretele posterior al mediastinului. Partea orizontală, reprezentată de arcul aortei şi de arcul venei azygos, corespunde părţii articulate a balamalei mediastinale, de care este fixat, ca un pendul, blocul cardio-pericardic.

Integrate într-o expresie matematică, forţele care intervin în mecanismul respiraţiei hotărăsc nu numai sensul deplasării blocului cardio-pericardic sau caracterul pendular al acestei deplasări, ci în special magnitudinea unghiului gamma (fig. 3.7. şi 3.10), unghi dispus între axa verticală fixă a corpului şi axa verticală mobilă a mediastinului.

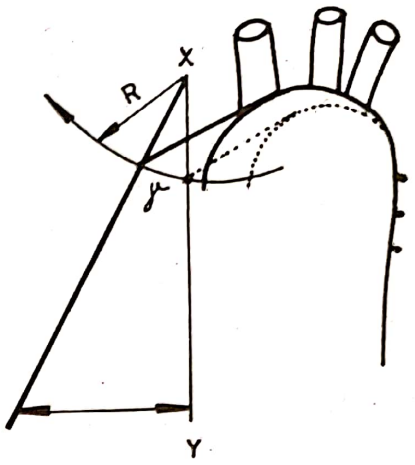

Fig. 3.10. – Graficul reprezintă relaţia dintre forţele elastice care acţionează asupra arcului aortic şi modificările unghiului gamma în cursul respiraţiei.

3) Ligamentele conectate la nivelul feţelor laterale ale paricardului se disting, după nivelul inserţiei lor, în: – vertebro-pericardice (superioare); – pericardo-pediculare (mijlocii); şi – freno-pericardice (inferioare).

*a) **Ligamentele vertebro-pericardice drept şi stâng,*** sau ligamentele Beraud, fixează partea superioară a pericardului de coloana vertebrală. Ele se prezintă ca două lame fibroase, dispuse simetric, ce se detaşează de pe aponevroza prevertebrală, începând de la a IV-a vertebră cervicală până la a V-a vertebră toracică. Fibrele lor coboară subpleural, oblic în jos şi înainte, de-a lungul celor două feţe laterale ale mediastinului (fig. 3.11 A şi B).

După traiectul lor, fiecărui ligament vertebro-pericardic i se disting trei porţiuni: – posterioară; – mijlocie; şi – anterioară. Porţiunea posterioară se confundă cu aponevroza prevertebrală. Porţiunea mijlocie dublează peretele lateral al complexului traheo-esofagian. Porţiunea anterioară se termină pe stern şi pericard.

La origine, ligamentele vertebro-pericardice, drept şi stâng, provin din trei surse: pleurală, fascia endotoracică; arterială, teaca conjunctivă periarterială *(vagina carotica)* şi venoasă, pleuro-cavă. Astfel constituite, aceste ligamente contribuie la fixarea, şi în acelaşi timp la suspendarea, întregului conţinut visceral al mediastinului.

Fiecare ligament vertebro-pericardic este constituit din două foiţe: superficială, care provine dintr-o densificare conjunctivă comună cu fascia endotoracică, şi profundă.

– *Foiţa superficială a ligamentului vertebro-pericardic stâng* prezintă două feţe: laterală şi medială.

• Faţa laterală a foiţei superficiale vine în raport cu pleura parietală mediastinală stângă. Ea este aderentă la fascia endotoracică. Inserţia sa se prelungeşte posterior, prin intermediul acesteia, până la fascia prevertebrală şi unghiul costo-vertebral. Anterior, ea se întinde până la nivelul plastronului sterno-costal. La acest nivel fibrele sale se contopesc cu expansiunea fibroasă a ligamentului sterno-pericardic superior şi formează împreună peretele lateral al lojei timusului.

• Faţa medială a foiţei superficiale a ligamentuilui vertebro-pericardic stâng se inseră atât pe porţiunea orizontală a arcului aortei, cât şi pe ramurile colaterale ale acestuia. Ea corespunde peretelui lateral al lojei latero-traheale stângi.

– *Foiţa profundă a ligamentului vertebro-pericardic stâng* este reprezentată de ţesutul conjunctiv dispus între arcul aortei cu ramurile sale colaterale şi tractul aero-digestiv, spre care emite expansiuni conjunctive de fixaţie, adevărate teci: teaca periesofagiană Monteiro şi teaca peritraheală. Faţa laterală a foiţei profunde a ligamentului vertebro-pericardic este aderentă de arcul aortic.

Foiţa profundă este străbătută de traiectul nervului laringian recurent, de vasele traheale şi de cele esofagiene, ca şi de filete nervoase vegetative orto- şi parasimpatice.

Posterior, foiţa profundă se confundă cu foiţa superficială şi formează împreună porţiunea posterioară a ligamentului vertebro-pericardic. Anterior ea se continuă cu ligamentul tiro-aorto-pericardic şi delimitează astfel spaţiul latero-traheal de spaţiul pretraheal.

– *Foiţa superficială a ligamentului vertebro-pericardic drept* prezintă ca şi cel de pe partea stângă două feţe: laterală, care vine în raport cu pleura parietală mediastinală dreaptă, şi medială, care vine în raport cu faţa laterală al regiunii supra-azygo-aortice.

Posterior, foiţa superficială a ligamentului vertebro-pericardic drept se continuă, până la unghiul costo-vertebral, cu fascia prevertebrală. Partea sa mijlocie corespunde lojei laterotraheale.

În partea anterioară, foiţa superficială situată lateral faţă de trunchiul venos brahiocefalic drept, primeşte la acest nivel fibre de întărire atât din partea ţesutului periadventicial al venei cave superioare, formând ligamentul

Scanned with OKEN Scanner

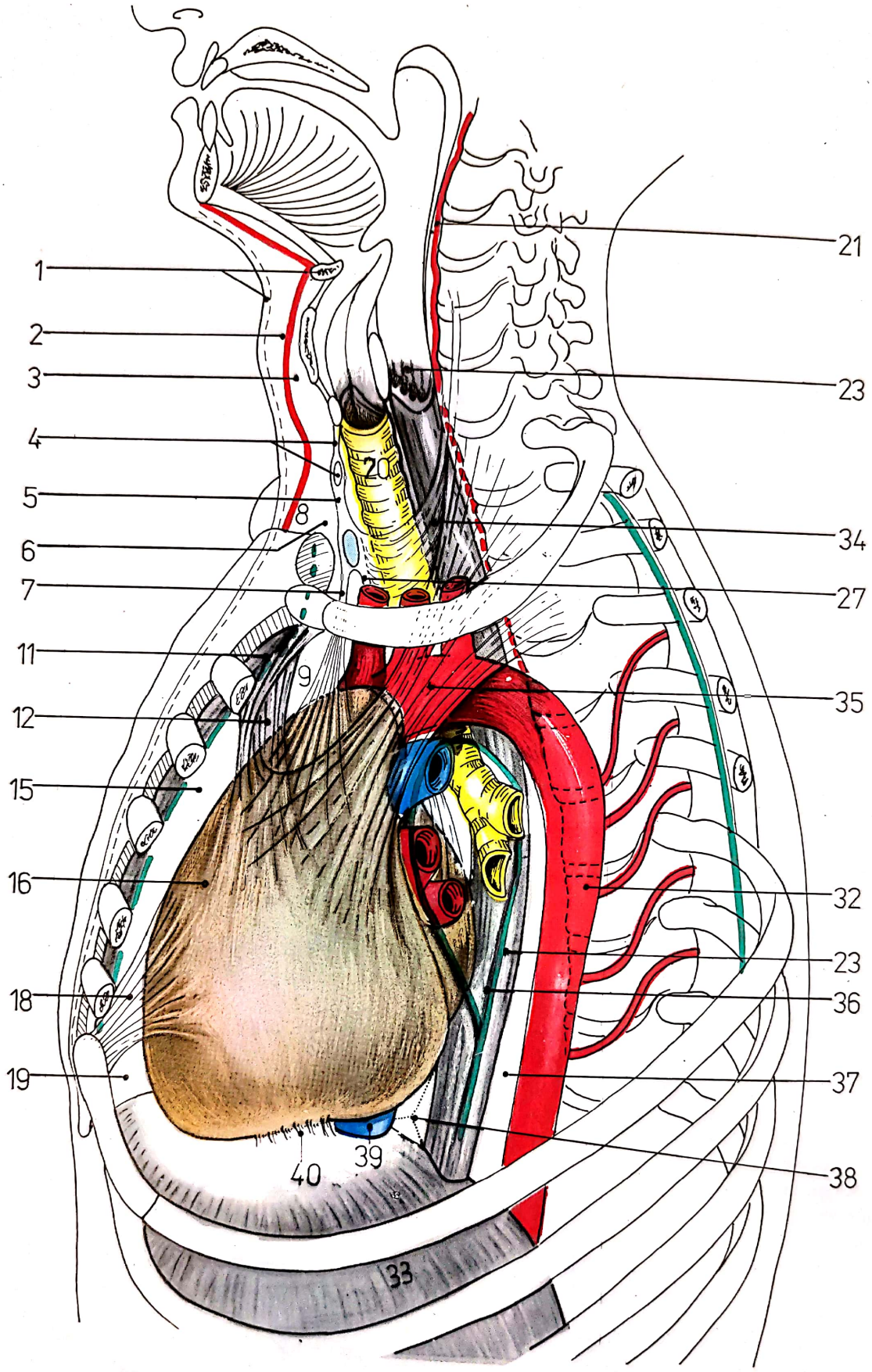

Fig. 3.11 A. – Structurile ligamentare ale ţesutului conjunctiv din etajul superior şi mijlociu al mediastinului (vezi fig. 3.1).

Scanned with OKEN Scanner

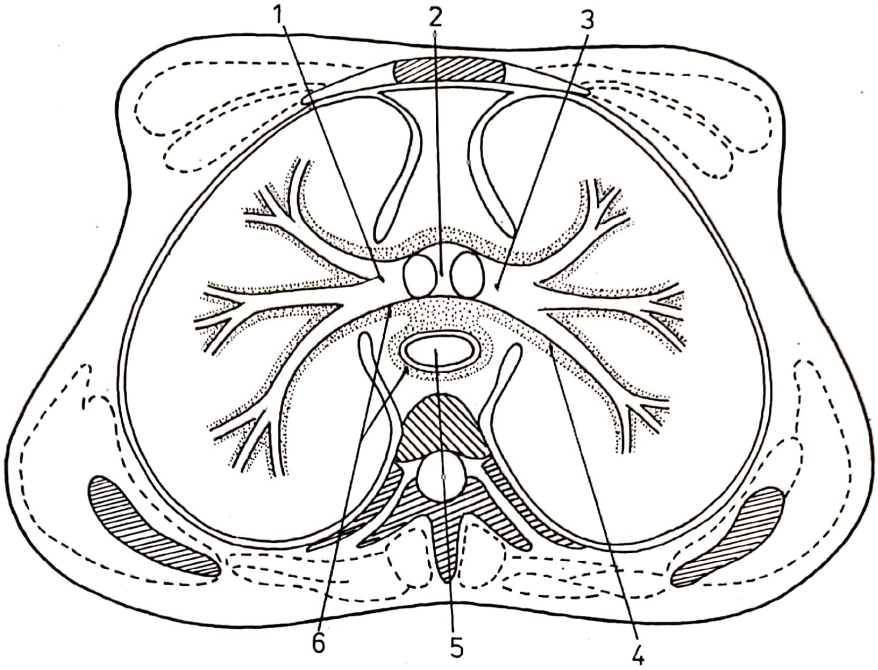

Fig. 3.11 B. – Continuitatea morfo-funcțională a țesutului conjunctiv intratoracic mediastinal și pulmonar: *1*, br. principalis sinister; *2*, carina; *3*, br. principalis dexter; *4*, fascia peribronșică; *5*, esophagus; *6*, fascia perivisceralã.

interpleurocav, ca și din partea arcului venei azygos. În continuare foița superficială împreună cu ligamentul sterno-pericardic superior contribuie și la formarea peretelui lateral și anterior al lojei timusului.

– *Foița profundă a ligamentului vertebro-pericardic drept* este comună, în porțiunea sa posterioară, cu foița superficială a acestui ligament. După un scurt traseu ea se desprinde de foița superficială și ocolind tractul aero-digestiv ajunge la fascia tiro-aorto-pericardică, cu care se contopește.

În felul acesta foița profundă a ligamentului vertebro-pericardic drept delimitează loja pretraheală de loja laterotraheală.

b) ***Ligamentele pericardo-pediculare*** conectează peretele lateral al pericardului fibros cu peretele elementelor pediculului pulmonar drept și stâng, constituind în jurul acestora câte o teacă peribronșică și perivasculară (fig. 3.11B, 3.12).

Continuitatea dintre fasciculele conjunctive ale pericardului fibros și cele ce se constituie de-a lungul pereților elementelor vasculare, formează în jurul acestora cea de a patra teacă parietală: *teaca Marchand.* Această teacă se continuă apoi de-a-lungul întregului sistem vascular intrapulmonar, până la nivelul pleurei viscerale, de care se fixează participând astfel, alături de țesutul interstițial intrapulmonar, la constituirea *„sistemului elastic pleuro-pulmonar".* Datorită acestei structuri complexe, teaca perivasculară se comportă ca un sistem multifuncțional, în sensul că ea: – asigură solidarizarea și unitatea morfologică și funcțională între organele intramediastinale și cele pleuro-pulmonare; – contribuie la distensia plămânilor în inspir și la colabarea lor în expir; – constituie un important element de susținere atât pentru vasele circulației funcționale pulmonare, cât și a celei nutritive și limfatice, ca și a întregului sistem nervos vegetativ orto- și parasimpatic, destinat parenchimului pulmonar; – oferă, din punct de vedere chirurgical, un plan de clivaj ușor decolabil între această tunică și adventicea vasului (cu care este adesea confundat!) și favorizează astfel izolarea și ligaturarea vaselor care intră în formarea pediculului pulmonar.

c) ***Ligamentele freno-pericardice*** conectează marginile zonei de aderență a pericardului cu diafragma. Ligamentele freno-pericardice sunt în număr de trei: – unul anterior; și – două laterale, drept și stâng, denumite și „ligamentele Teutleben" (fig. 3.13).

– *Ligamentul freno-pericardic anterior* reprezintă zona de aderență de la nivelul marginii anterioare a pericardului cu diafragma. Acestă zonă este marcată printr-un șanț transversal, denumit „șanțul freno-pericardic".

– *Ligamentul freno-pericardic lateral drept* fixează prin tractusuri fibroase, latura dreaptă a pericardului de centrul tendinos al diafragmei. Fibrele de la nivelul extremității sale posterioare prezintă o densificare evidentă, realizând „ligamentul Teutleben drept". Ele urcă de-a lungul feței laterale a venei cave inferioare și se împart în două fascicule: – fasciculul medial, cu fibre scurte, care se fixează pe peretele lateral drept al pericardului și reduce *stres*-ul

Scanned with OKEN Scanner

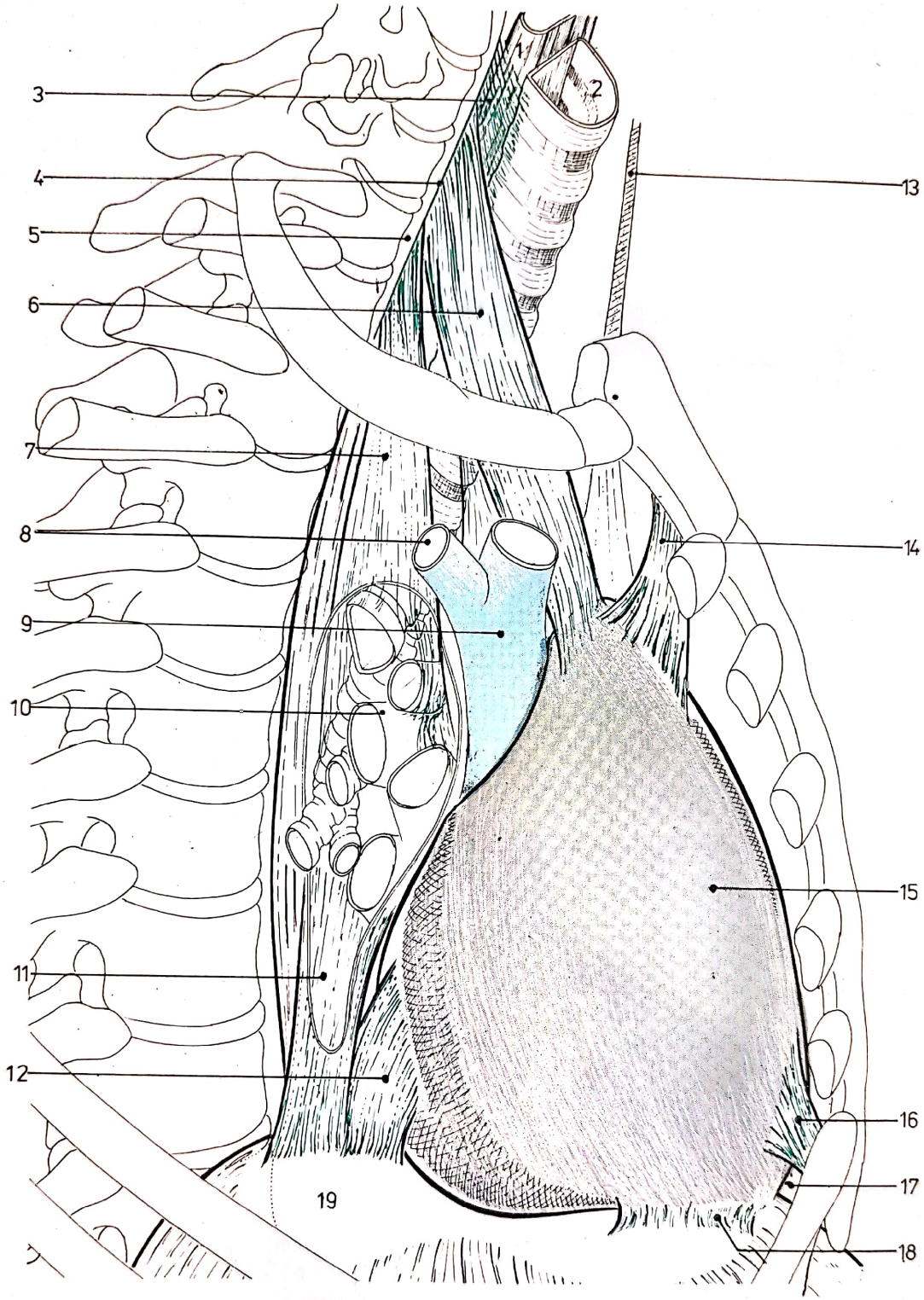

Fig. 3.12. – Sacul pericardic – bază de inserţie pentru sistemul ligamentar din mediastin: *1*, esophagus; *2*, trachea; *3*, septul sagital Charpy; *4*, lamina prevertebralis; *5*, spaţiul prevertebral; *6*, lig. vertebro-pericardic, fasciculul anterior; *7*, lig. vertebro-pericardic, fasciculul posterior; *8*, v. azygos (secţionată); *9*, v. cava superior (secţionată); *10*, radix pulmonis; *11*, zona infrapediculară dreaptă; *12*, lig. freno-pericardic lateral drept Teutleben; *13*, fascia tiro-aorto-pericardică; *14*, lig. sterno-pericardic superior Lannelongue; *15*, pericardium fibrosum; *16*, lig. sterno-pericardic inferior; *17*, spaţiul xifo-freno-pericardic Barbier; *18*, lig. freno-pericardic anterior; *19*, centrum tendineum.

Scanned with OKEN Scanner

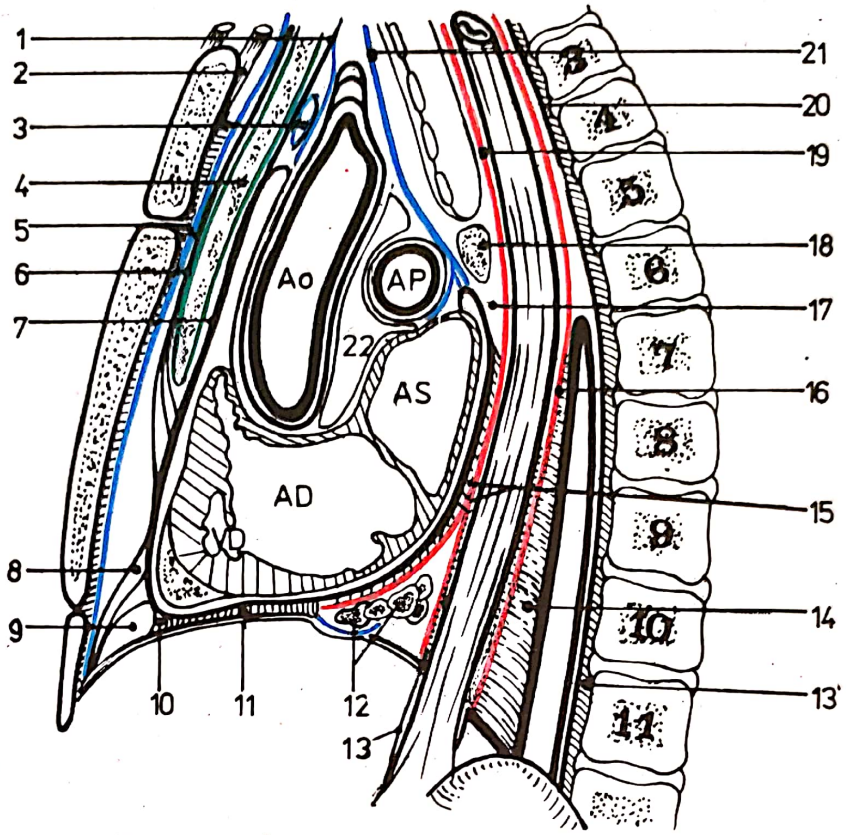

Fig. 3.13. – Secțiune mediană prin torace. Jumătatea dreaptă: *1,* lig. tiro-aorto-pericardic, lama anterioară Godman; *2,* m. sternothyroideus; *3,* v. brachiocephalica sinistra; *4,* thymus; *5,* fascia endothoracica; *6,* lig. sterno-pericardic superior; *7,* pericardium fibrosum; *8,* spațiul xifo-freno-pericardic Barbier; *9, 10,* lig, freno-pericardic anterior; *11,* diaphragma; *12,* spațiul interfreno-pericardo-esofagian Portal + limfonodulii din grupul mediastinal median (nodi lymphatici mediastinales posteriores); *13,* membrana Laimer–Bertelli; *13',* fascia endothoracica; *14,* lig. Morozow; *15,* lama anterioară a tecii esofagului; + lig. pericardo-esofagian; *16,* lama posterioară a tecii esofagului; *17,* foseta mediastinală mediană; *18,* grupul limfo-nodular interbronșic Bariety (nodi lymphatici tracheo-bronchiales inferiores); *19,* lig. inter-traheo-esofagian; *20,* lamina prevertebralis; *21,* lig. tiro-aorto-pericardic (lamina posterioară); *22,* sinus transversus pericardii.

tensional asupra venei cave inferioare în cursul inspirului; și – fasciculul lateral, cu fibre lungi, care se epuizează pe fața anterioară a pediculului pulmonar drept.

– *Ligamentul freno-pericardic lateral stâng* fixează prin tractusuri fibroase latura stângă și posterioară a pericardului de centrul tendinos al diafragmei, în special la nivelul bandeletelor semicirculare Bourgery. Extremitatea sa posterioară se organizează, în dreptul laturei stângi a venei cave inferioare, într-un ligament puternic, – *„ligamentul Teutleben stâng"* –, care prezintă, ca și cel drept, două fascicule: – un fascicol cu fibre scurte, care se fixează pe latura stângă a pericardului și protejează vena cavă inferioară; – un fascicul cu fibre lungi, care se extinde până la pedicului pulmonar stâng.

Ligamentul Teutleben stâng se situează în „axa longitudinală a mediastinului" și constituie un puternic element de rezistență și de stabilizare a complexului cardio-frenic în cursul respirației. Îi revine rolul foarte important de a optimiza tripla acțiune a forțelor cranio-caudale, generate de contracția diafragmei în cursul respirației: – translocarea blocului cardio-pericardic; – ocluzia hiatusului esofagian; și – crearea vidului intramediastinal.

În afara conexiunilor pericardice mai sus menționate, s-au descris la nivelul mediastinului încă multe alte formațiuni ligamentare de importanță mai redusă, care stabilizează raporturile organelor mediastinale între ele, în special cu esofagul, cum sunt ligamentele: – *traheo-esofagian Luschka;* – *bronho-esofagian Hyrtl;* – *pleuro-esofagian Hyrtl-Gillette;* – *pericardo-esofagian Treitz* etc.

Jocul permanent al forțelor care alternează dinamic la nivelul mediastinului, se desfășoară prin dirijarea de către sistemul nervos central al activității fiziologice al organelor intramediastinale, dar și cu participarea întregului sistem conjunctiv de la nivelul spațiilor intercompartimentale și a conexiunilor complexe ligamentare.

Scanned with OKEN Scanner

Echilibrul dinamic al acestora din urmă se modifică în permanență în funcție de direcția forțelor exercitate, prin intermediul sistemului conector, de către cutia toracică. Aceste forțe acționează:

• în sens sagital, prin *ligamentele sterno-pericardice superior și inferior,* dar mai ales prin cel *vertebro-pericardic,* cu etalarea fundurilor de sac costo-mediastinale anterioare și posterioare, concomitent cu distensia spațiilor intramediastinale: presternal, pretraheal, preesofagian și retroesofagian (retrovisceral);

• în sens cranio-caudal, prin ligamentele *freno-pericardic, bronho-pericardic* și, mai ales, prin cel *tiro-aorto-pericardic;*

• în sens transversal, prin ligamentele: *pericardo-pediculare drept și stâng* și prin *ligamentele pulmonare drept și stâng.*

Ligamentelor pericardo-pediculare le revine un rol deosebit de important, deoarece, prin intermediul traveelor intersegmentare și intersubsegmentare, ele realizează un sistem eficace de transmisie a forțelor tensionale din teritoriul pleuro-pulmonar la cel mediastinal și invers.

Se înțelege că, în funcție de gradul de elasticitate a țesutului conjunctiv din mediastin și a formațiunilor care intră în componența cutiei toracice, se definesc și parametrii funcționali ai aparatelor și, în special ai celui respirator și cardio-circulator.

Scanned with OKEN Scanner

Capitolul 4

SISTEMATIZAREA CONȚINUTULUI MEDIASTINAL PE COMPARTIMENTE

4.1. Compartimentul mediastinal anterior

Compartimentul mediastinal anterior este sediul unui număr important de elemente anatomice, dispuse în două planuri: – anterior; şi – posterior.

4.1.1. **Planul anterior al compartimentului mediastinal anterior** este format: – în partea sa superioară, de timus; – la mijloc, de recesurile costo-mediastinale drept şi stâng; iar – în partea sa inferioară, în zona suprafrenică, de franjurile grăsoase Poirier (fig. 4.1).

Timusul ocupă partea anterioară şi superioară a compartimentului mediastinal anterior. El este format din doi lobi, de regulă separaţi unul de celălalt. Alteori, ei pot fi uniţi, timusul luând forma unei litere „H" sau „V".

Fiecare lob timic are un corp şi două extremităţi: – superioară, cornul cervical; şi – inferioară, cornul toracic. Cornul superior se prezintă mai efilat, iar cel inferior este mai gros şi mai rotunjit.

Timusul este înconjurat de o capsulă fibroasă proprie, şi ocupă spaţiul unei loje denumite „loja timică".

– *Loja timică* reprezintă un cadru fibros, care stabileşte limitele glandei, îi modelează forma şi îi defineşte poziţia. Ea are aspectul unei piramide cvadrangulare, căreia i se disting: – o bază; – un vârf; şi – patru pereţi: anterior, posterior, lateral drept şi lateral stâng.

• Peretele anterior al lojei timice este reprezentat, în regiunea cervicală de lama posterioară a aponevrozei cervicale mijlocii, iar în regiunea toracică, de fascia endotoracică şi de ligamentul sterno-pericardic superior.

• Peretele posterior al lojei timice este format în regiunea cervicală, de lama anterioară (parietală) a aponevrozei tiro-aorto-pericardice (fascia Godman), iar mai jos, în regiunea toracică, de pericard.

• Pereţii laterali, drept şi stâng, sunt constituiţi din câte o condensare de fibre conjunctive, la care participă:

– expansiunile fibroase, subpleurale, provenite din teaca venelor mari de la baza gâtului şi din cea a venei cave superioare (lama interpleuro-cavă), ca şi din teaca arterelor colaterale arcului aortic (lama interaorto-pleurală);

– prelungirile anterioare (foiţa superficială) ale ligamentelor vertebro-pericardice drept şi stâng;

– expansiunile fibroase aparţinând ligamentului sterno-pericardic superior şi ţesutul conjunctiv provenit din fascia endotoracică, care dublează pleura parietală mediastinală;

– recesul costo-mediastinal anterior drept, respectiv stâng.

Timusul este înconjurat de o capsulă fibroasă proprie. Între capsulă şi glandă se găseşte un bogat ţesut conjunctiv lax, care permite enucleerea fără dificultăţi tehnice a glandei în timpul intervenţiilor, cu excepţia câtorva puncte, ca cel de la nivelul pedicului vascular timo-tiroidian sau a celui timo-pericardic, care trebuie ligaturate înainte de a fi secţionate.

4.1.2. **Planul posterior al compartimentului mediastinal anterior** este format din elementele aparatului cardio-vascular, căruia i se disting două porţiuni: – superioară, extrapericardică; şi – inferioară, intrapericardică.

1) **Porţiunea superioară, extrapericardică,** cuprinde un plan venos şi un plan arterial (fig. 4.2 şi 4.3).

a) ***Planul venos, situat antero-superior,*** cuprinde trunchiurile venelor de la baza gâtului: – vena jugulară internă şi – vena subclaviculară. Ele realizează, după contopirea lor, trunchiul venos brahiocefalic drept, respectiv stâng.

Trunchiul venos brahiocefalic stâng traversează oblic descendent compartimentul mediastinal anterior, şi coboară în spatele timusului, imediat deasupra arcului aortei, acoperind originea ramurilor colaterale ale acesteia. El se anastomozează cu trunchiul venos brahiocefalic drept, într-un punct situat posterior faţă de prima articulaţie sterno-costală dreaptă, unde se formează originea venei cave superioare. Cu puţin înainte de pătrunderea sa în cavitatea

Scanned with OKEN Scanner

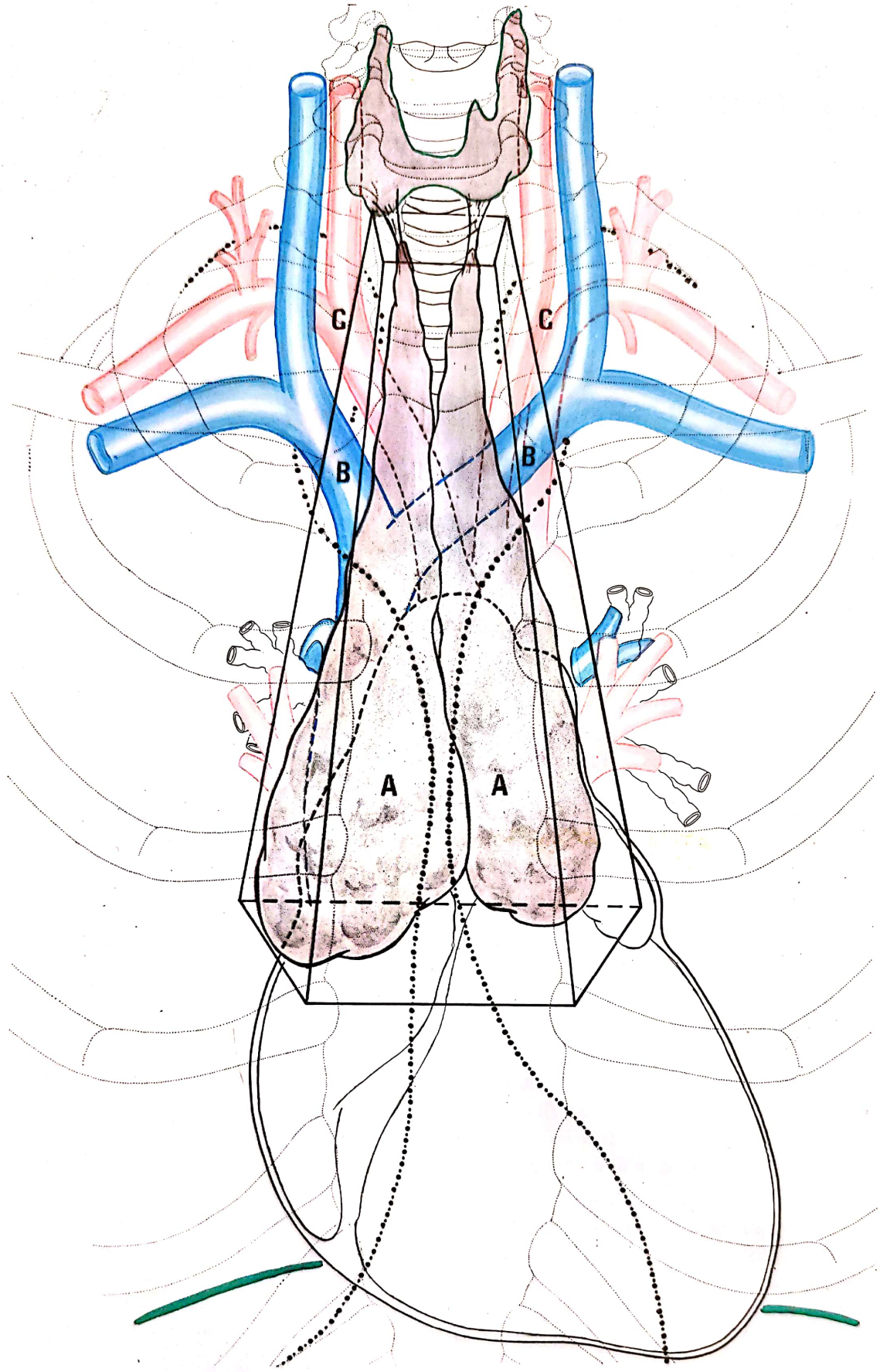

Fig. 4.1. – Mediastinul. Compartimentul anterior al etajului mediastinal superior. Loja timo-vasculară: *A,* planul anterior, visceral: thymus; *B,* planul mijlociu, venos: v. brachiocephalica sinistra et dextra; *C,* planul posterior, arterial: ramurile colaterale ale arcului aortic.

Scanned with OKEN Scanner

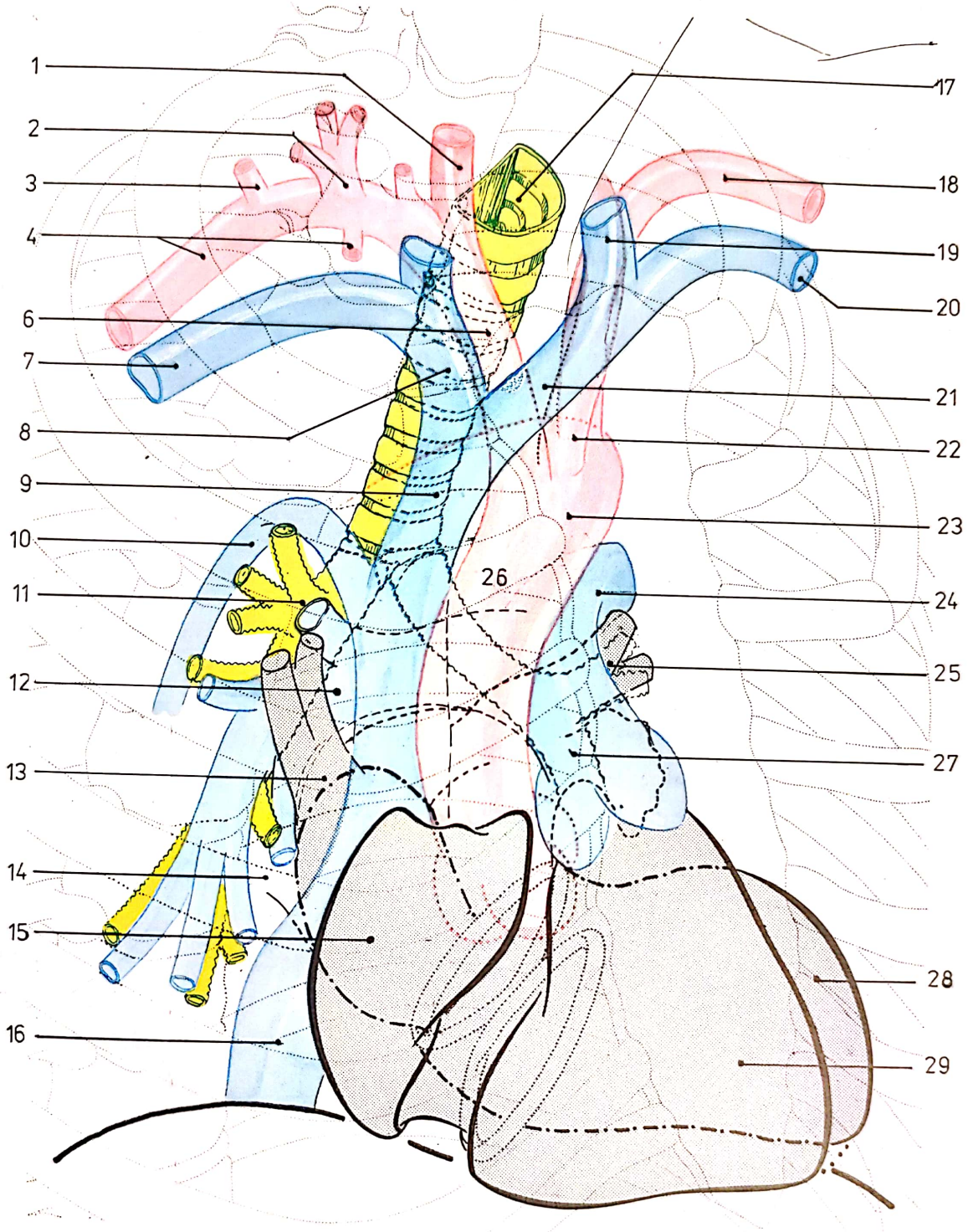

Fig. 4.2. – Compartimentul mediastinal anterior. Aparatul cardio-vascular (incidența O.A.D.): *1,* a. carotis communis dextra; *2,* tr. a. thyro-cervicalis; *3,* a. scapularis descendens; *4,* a. thoracica interna + a. subclavia dextra; *5,* v. jugularis interna dextra; *6,* tr. brachiocephalicus; *7,* v. subclavia dextra; *8,* v. brachiocephalica dextra; *9,* v. cava superior; *10,* v. azygos; *11,* br. principalis dexter; *12,* a. pulmonalis dextra; *13,* v. pulmonalis superior dextra; *14,* v. pulmonalis inferior dextra; *15,* atrium dextrum; *16,* v. cava inferior; *17,* trachea; *18,* a. subclavia sinistra; *19,* v. jugularis interna sinistra; *20,* v. subclavia sinistra; *21,* v. brachiocephalica sinistra; *22,* a. carotis communis sinistra; *23,* arcus aortae; *24,* a. pulmonalis sinistra; *25,* v. pulmonalis superior sinistra; *26,* aorta ascendens; *27,* truncus pulmonalis; *28,* ventriculus sinister; *29,* ventriculus dexter.

Scanned with OKEN Scanner

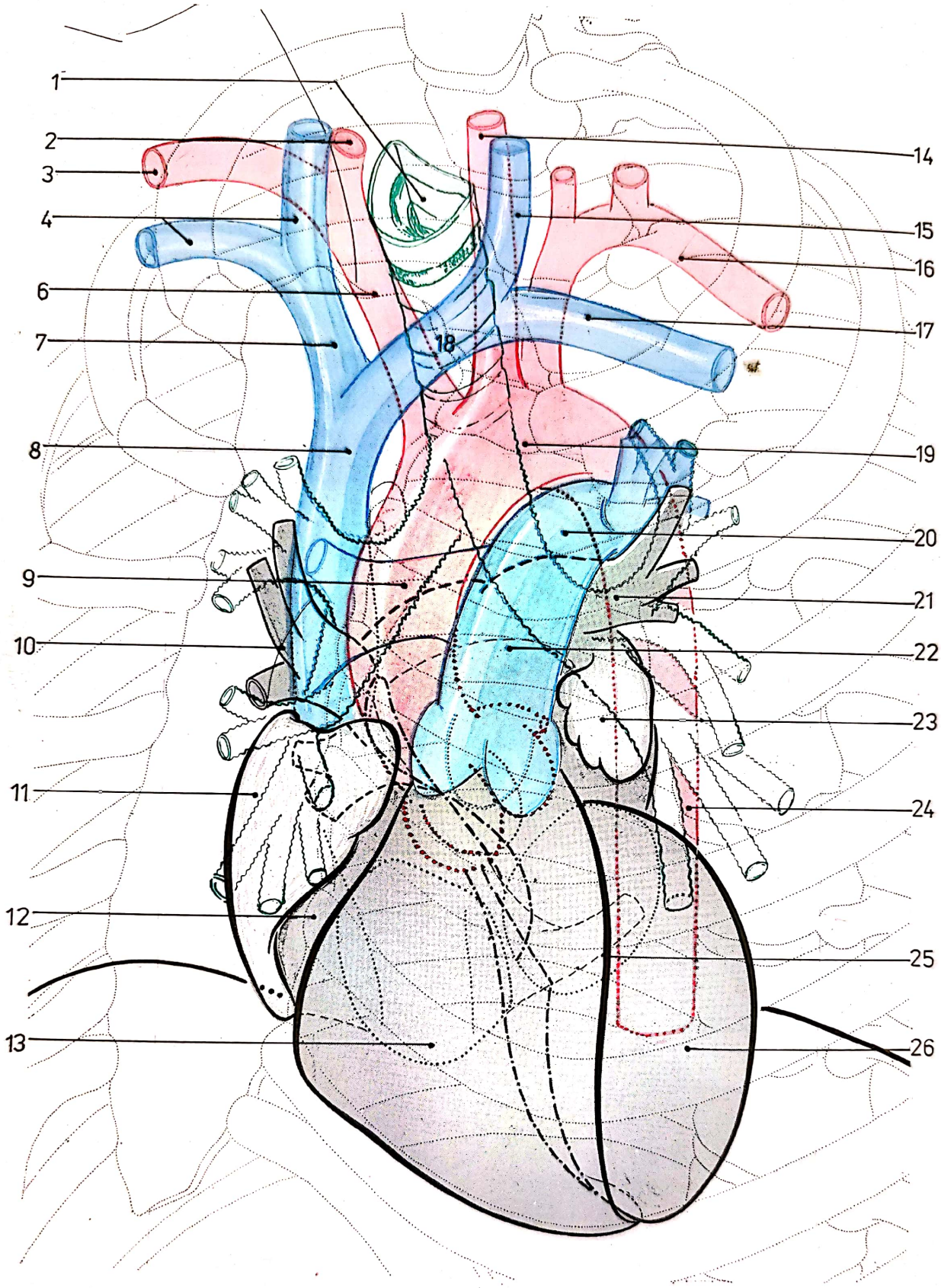

Fig. 4.3. – Compartimentul mediastinal anterior. Aparatul cardio-vascular (incidența O.A.S.): *1,* trachea; *2,* a. carotis communis dextra; *3,* a. subclavia dextra; *4, 5,* v. jugularis interna dextra + v. subclavia dextra; *6,* tr. brachiocephalicus; *7,* v. brachiocephalica dextra; *8* v. cava superior; *9,* aorta ascendens; *10,* v. pulmonalis superior dextra; *11,* atrium dextrum; *12,* sulcus coronarius; *13,* ventriculus dexter; *14,* a. carotis communis sinistra; *15,* v. subclavia interna sinistra; *16,* a. subclavia sinistra; *17,* v. jugularis sinistra; *18,* v. brachiocephalica sinistra; *19,* arcus aortae; *20,* a. pulmonalis sinistra; *21,* v. pulmonalis superior sinistra; *22,* tr. pulmonalis; *23,* auricula sinistra; *24,* aorta descendens thoracica; *25,* sulcus interventricularis anterior; *26,* ventriculus sinister.

Scanned with OKEN Scanner

pericardică, vena cavă superioară primeşte ca afluent arcul venei azygos. Punctul de vărsare al acesteia în peretele posterior al venei cave superioare corespunde posterior, celei de a IV-a vertebre toracice, iar anterior, celui de al II-lea spaţiu intercostal drept.

*b) **Planul arterial din compartimentul mediastinal anterior*** se etalează posterior faţă de planul venos. El este reprezentat de extremitatea anterioară a arcului aortic şi de prima sa colaterală – trunchiul arterial brahiocefalic.

Extremitatea anterioară a arcului aortic vine în raport lateral, cu porţiunea extrapericardică a venei cave superioare, cu care delimitează spaţiul interaorto-cav Abruzzini. Medial, ea vine în raport cu ramura stângă a arterei pulmonare, la ieşirea acesteia din pericard şi delimitează cu ea spaţiul aorto-pulmonar (fig. 4.4).

La nou-născut, între arcul aortic şi artera pulmonară se interpune canalul arterial, care dublează astfel traiectul arcului aortic (vezi fig. 8.15).

Canalul arterial Botalli se prezintă ca un element de legătură *(by-pass)* între trunchiul comun al arterei pulmonare şi arcul aortic. El are rolul de a scurt-circuita la făt, circulaţia pulmonară, a cărei funcţie este îndeplinită în viaţa intrauterină de sângele oxigenat, oferit de circulaţia placentară.

La vârsta fetală, diametrul canalului arterial este apropiat de cel al trunchiului comun al arterei pulmonare. După naştere, canalul arterial se obstruează, se sclerozează şi se fibrozează, transformându-se într-o formaţiune cu caracter ligamentar, denumită „ligamentul arterial" *(ligamentum arteriale).*

2) **Porţiunea inferioară, intrapericardică,** a elementelor cardio-vasculare (inima şi pediculii arteriali şi venoşi ai inimii) este înglobată, aproximativ cu 2/3, într-un înveliş comun care poartă numele de sacul pericardic.

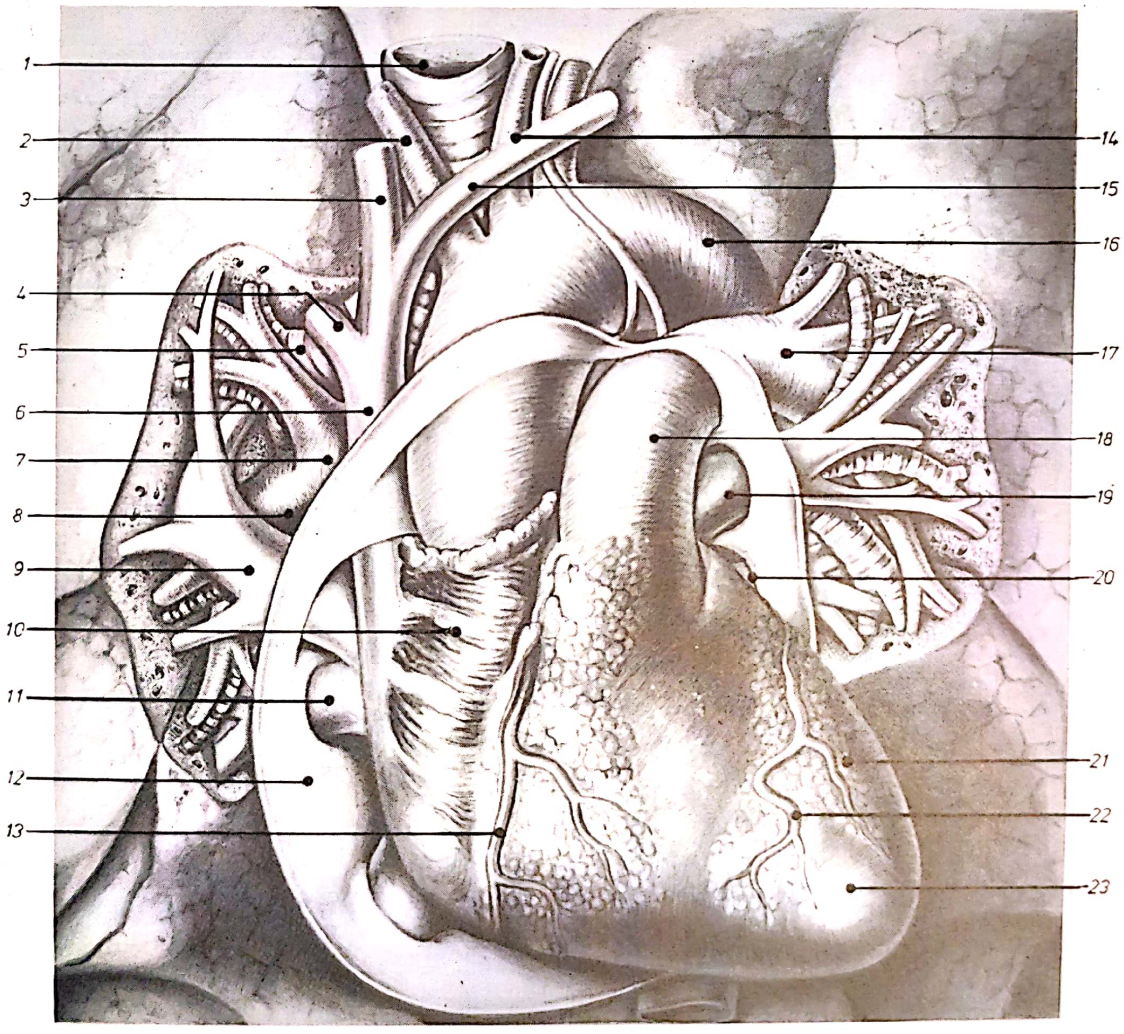

Fig. 4.4. – Inima şi vasele mari ale inimii. Aspectul intrapericardic: *1,* trachea; *2,* truncus brachiocephalicus; *3,* v. brachiocephalica dextra; *4,* v. azygos; *5,* br. lobaris superior dexter; *6,* v. cava superior; *7, 8,* a. pulmonalis dextra; *9,* v. pulmonalis superior dextra; *10,* atrium dextrum; *11,* v. pulmonalis inferior dextra; *12,* pericardium; *13,* a. coronaria dextra; *14,* a. carotis communis sinistra; *15,* v. brachiocephalica sinistra; *16,* aorta descendens thoracica; *17,* a. pulmonalis sinistra; *18,* truncus pulmonalis; *19,* v. pulmonalis superior sinistra; *20,* v. pulmonalis inferior sinistra; *21,* ventriculus sinister; *22,* ramus interventricularis anterior (a. coron. sin.); *23,* apex cordis.

Scanned with OKEN Scanner

a) **Pericardul** *(pericardium)* poate fi comparat cu un sac cu pereţii dubli, la care se distinge: – o foiţă exterioară, mai groasă, pericardul fibros; şi – o foiţă interioară, mai subţire, pericardul seros (fig. 4.5).

Pericardului seros i se disting două componente: – parietală, care căptuşeşte faţa interioară a pericardului fibros; şi – viscerală, denumită „epicard", care acoperă faţa exterioară a miocardului.

Foiţa parietală a pericardului seros se continuă cu cea viscerală de-a lungul unei linii de reflexiune, iar spaţiul închis între ele constituie „cavitatea pericardică".

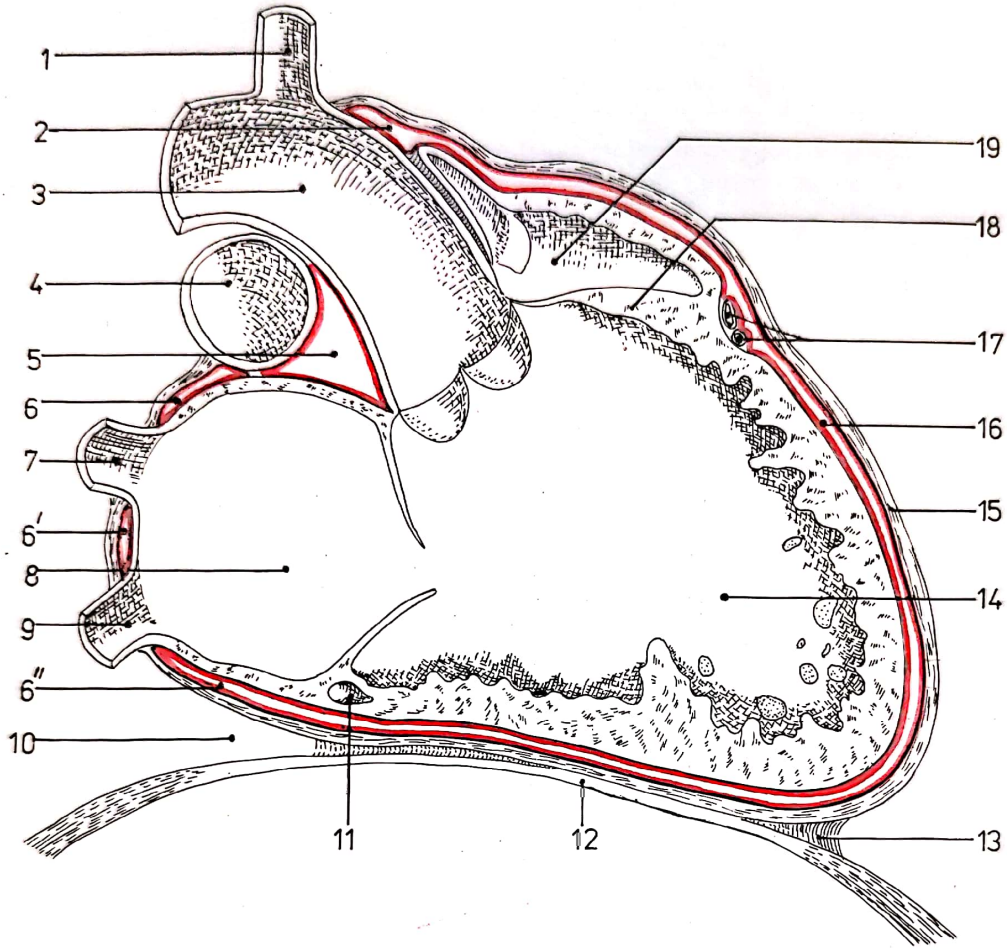

Fig. 4.5. – Linia de reflexiune a pericardului seros. Sinusul transvers Theile (după Paturet G.): *1,* truncus brachiocephalicus; *2,* cornul superior Haller; *3,* arcus aortae; *4,* a. pulmonalis dextra; *5,* sinus transversus pericardii (Theile); *6, 6', 6'',* sinus obliquus pericardii (Haller); *7,* v. pulmonalis superior dextra; *8,* atrium sinistrum; *9,* v. pulmonalis inferior dextra; *10,* spaţiul interfreno-pericardo-esofagian Portal; *11,* sinus coronarius; *12,* centrum tendineum (m. diaphr.); *13,* lig. phrenopericardiacum anterior; *14,* ventriculus sinister; *15,* pericardium fibrosum; *16,* cavum pericardii; *17,* ramus circumflexus (a. coron. sin) + v. cordis magna; *18,* septum interventriculare; *19,* ventriculus dexter.

Sacul pericardic fibros ia forma inimii pe care o îmbracă, şi ca atare el poate fi comparat cu un trunchi de con uşor aplatizat în sens antero-posterior.

Proiecţia sacului pericardic pe peretele anterior al toracelui ia forma unui patrulater, delimitat: – sus, de o dreaptă care uneşte cea de a II-a articulaţie condro-sternală din dreapta cu prima articulaţie condro-sternală din stânga; – jos, de o dreaptă care uneşte extremitatea celei de a VI-a articulaţii condro-sternale drepte cu un punct situat în spaţiul al V-lea intercostal stâng, la aproximativ 8 cm de la marginea stângă a sternului; – lateral drept, de o linie care uneşte punctul situat la 2 cm de la a II-a articulaţie condro-sternală cu cea de a VI-a articulaţie condro-sternală; – lateral stâng, de o linie oblică, care uneşte prima articulaţie condro-sernală stângă cu extremitatea stângă a marginii inferioare a patrulaterului (fig. 4.6).

Anatomic, sacului pericardic i se pot descrie: – patru feţe (anterioară, sterno-costală; posterioară; laterală mediastinală dreaptă; şi laterală mediastinală stângă); – o bază, aderentă de centrul tendinos al diafragmei; şi – un vârf, care se inseră pe adventicea marilor vase ale inimii.

Scanned with OKEN Scanner

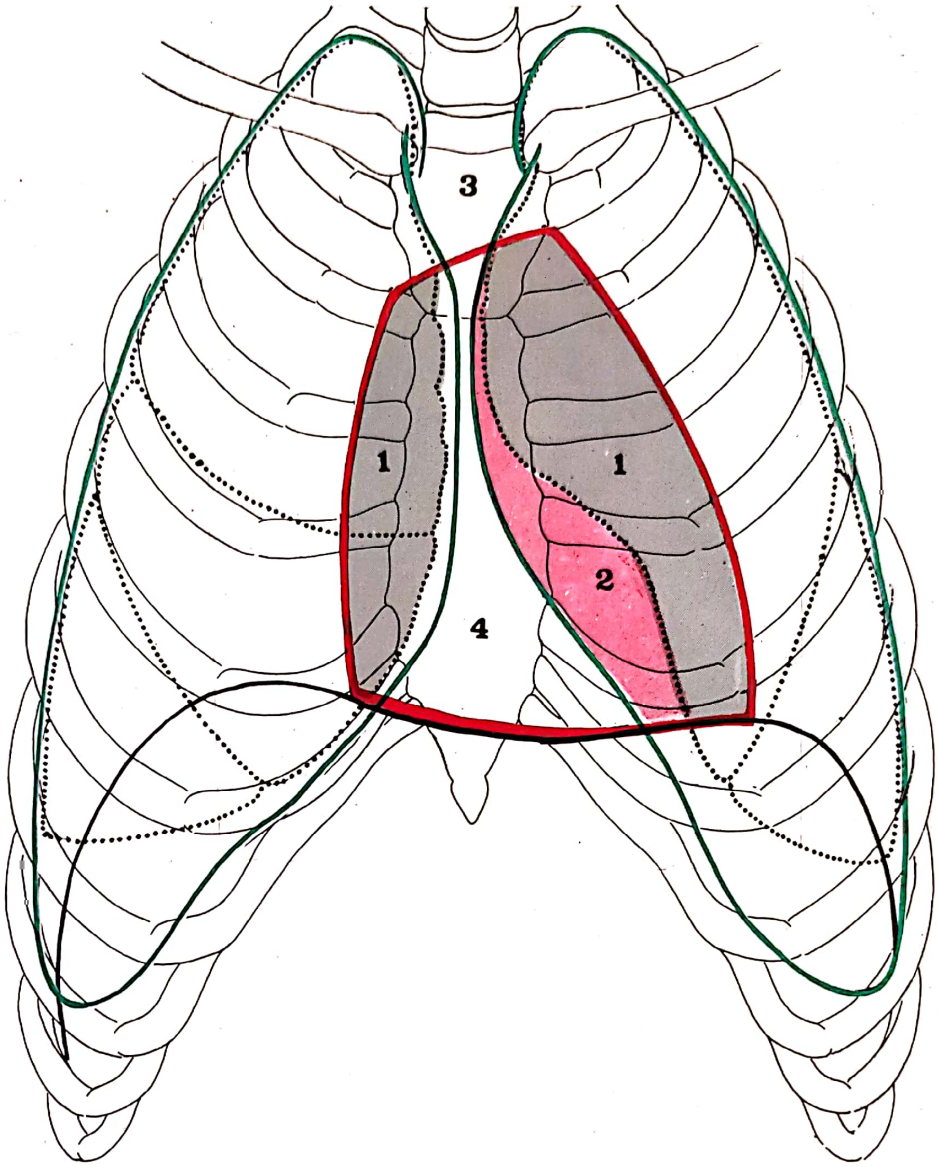

Fig. 4.6. – Proiecția pericardului pe peretele toracic anterior (după Paturet G.): *1, 1'*, suprafața de contact al pericardului cu plămânul; *2*, porțiunea de pericard corespunde spațiului complementar Gerhard; *3*, trigonul interpleural superior; *4*, trigonul interpleural inferior.

– *Fața anterioară a sacului pericardic (pars anterior)* vine în raport (în sens antero-posterior) cu – sternul; – articulațiile condro-sternale; – mușchiul triunghiularul sternului; – recesul costo-mediastinal anterior drept și stâng (fig. 4.7).

Pleura mediastinală acoperă, în regiunea retrosternală, doar părțile laterale ale feței anterioare a pericardului, lăsând la mijloc o porțiune de pericard neacoperită de pleură, care formează „spațiul interpleural" *(aria interpleuretica)*. Acest spațiu este mai îngust la mijloc, – unde uneori fundurile de sac se acoperă unul pe celălalt – și mai larg la extremități, unde, datorită traiectului divergent al liniei de reflexiune a pleurei costo-mediastinale anterioare, ele delimitează trigonul interpleural superior și, respectiv, inferior.

• *Trigonul interpleural superior (trigonum interpleuralis superior)* este situat supraiacent față de pericard. El corespunde elementelor vasculare din compartimentul mediastinal anterior al regiunii intratoracice de la nivelul etajului superior. La copil, acest spațiu este ocupat de timus, iar la adult – de corpii vestigiali adipoși retrosternali Waldayer.

• *Trigonul interpleural inferior (trigonum interpleuralis inferior)* reprezintă o parte (cea din inspir profund) a zonei matității absolute a inimii, și corespunde porțiunii din sacul pericardic care vine în raport nemijlocit cu peretele condro-sternal.

Scanned with OKEN Scanner

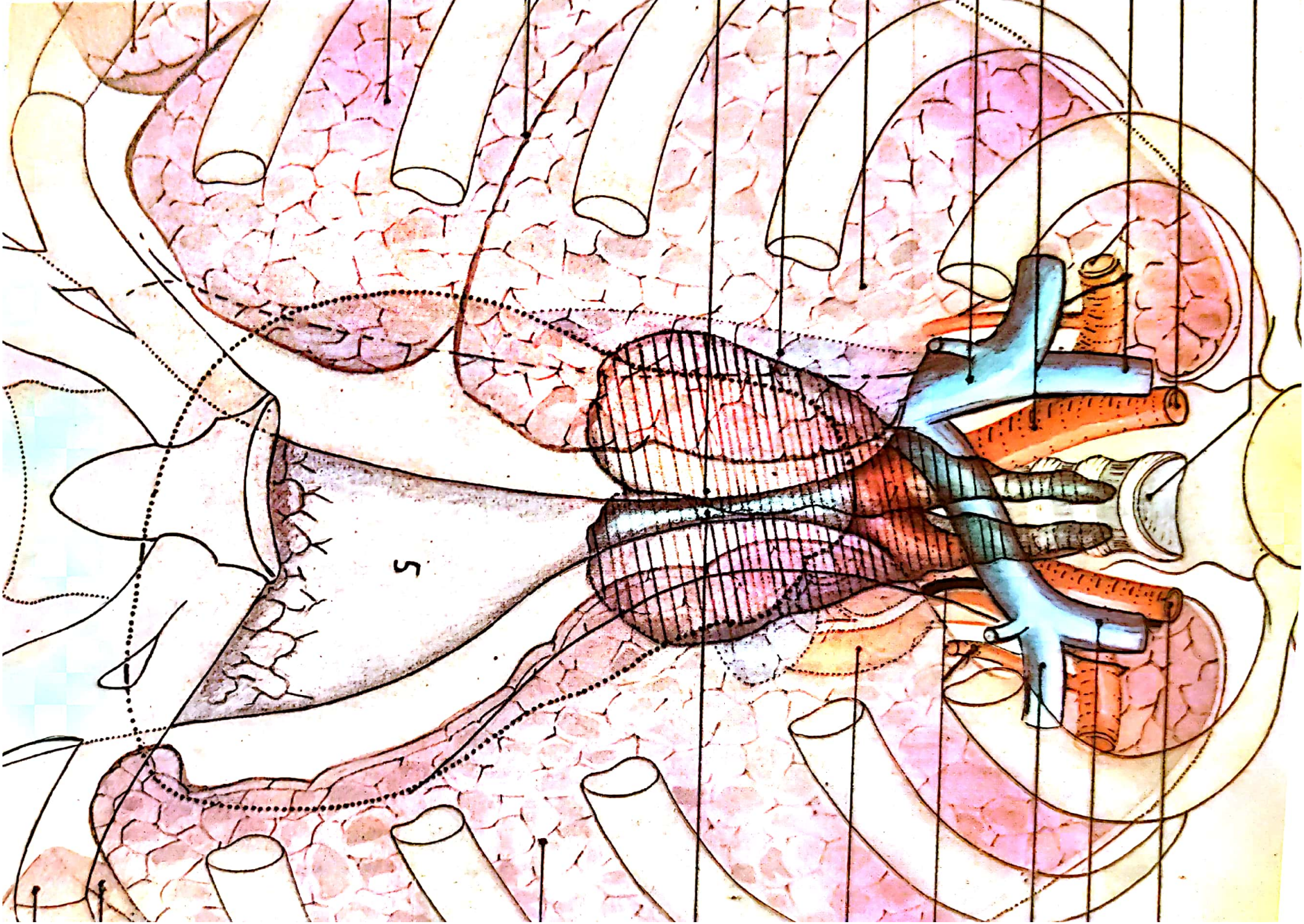

Scanned with OKEN Scanner

Pericardul fibros care corespunde restului matității absolute a inimii, delimitată de parenchimul pulmonar stâng în expir profund, vine în raport indirect cu peretele condro-sternal – prin intermediul pleurei. Această zonă poartă denumirea de „spațiul complementar Gerhard". Zona matității absolute cardiace s-a format ca urmare a orientării spre stânga a axei longitudinale a inimii și a deplasării consecutive a lingulei spre stânga.

– *Fața posterioară a pericardului (pars posterior)* corespunde planului mediastinal anterior, plan ce separă compartimentul mediastinal anterior de cel mijlociu și posterior. Planul mediastinal inferior, care trece sub marginea inferioară a pediculului pulmonar drept și stâng, respectiv sub marginea inferioară a venelor pulmonare inferioare dreaptă și stângă, împarte fața posterioară a pericardului în două porțiuni: – superioară, infrabifurcală; și – inferioară, infrapediculară, denumită și suprafrenică (fig. 4.8).

• Porțiunea superioară, infrabifurcală a feței posterioare a pericardului se proiectează la nivelul vertebrelor V–VII toracice și formează peretele antero-inferior al lojei interbronșice, respectiv al fosetei mediastinale mediane.

• Porțiunea inferioară, infrapediculară, a feței posterioare a pericardului se proiectează la nivelul vertebrelor VIII-X toracice. Ea vine în raport, pe linia mediană, cu esofagul, de care este separată prin spațiul preesofagian, iar lateral, cu spațiul interfreno-pedicular drept și stâng.

Spațiul preesofagian se continuă în partea sa inferioară și anterioară cu spațiul interfreno-pericardo-esofagian, sau spațiul Portal.

– *Fețele laterale (pars lateralis)* ale pericardului sunt acoperite de pleura mediastinală. Între pericard și pleura mediastinală se găsesc traiectul nervului frenic și vasele pericardo-frenice, însoțite de limfonoduli din grupul mediastinal anterior.

– *Fața bazală a pericardului* corespunde centrului tendinos al diafragmei, de care aderă pe o zonă denumită „zona freno-pericardică". Forma și mărimea porțiunii pericardului aderente la diafragmă, sunt în mare măsură legate de forma și poziția inimii (fig. 4.9). Când axul anatomic al inimii este predominant vertical, porțiunea diafragmatică a pericardului are o suprafață mai redusă decât atunci când inima are o poziție predominant orizontală.

• Zona de aderență freno-pericardică are forma unui triunghi cu baza orientată anterior. Vârful triunghiului, îndreptat posterior, se găsește la stânga orificiului diafragmatic al venei cave inferioare. Aderența dintre pericard și diafragmă este mai strânsă de-a lungul marginilor anterioară și laterală dreaptă ale acestui triunghi. La acest nivel țesutul conjunctiv se constituie în adevărate ligamente, cunoscute sub denumirea de „ligamentul freno-pericardic anterior" și „ligamentul freno-pericardic lateral" drept, respectiv stâng. Porțiunea din ligament care protejează traiectul extrapericardic al venei cave inferioare, formează *„ligamentul Teutleben"*. Aderența este mult mai laxă spre marginea stângă a triunghiului freno-pericardic care delimitează spațiul Portal (vezi fig. 3.12).

– *Vârful sacului fibros al pericardului* urcă anterior până în dreptul celei de a II-a articulații condro-costale, unde se fixează pe adventicea vaselor care formează pedicului vascular al inimii. Această inserție are loc anterior, de-a lungul unei linii foarte neregulate, care încrucișează bifurcația trunchiului comun al arterei pulmonare, medial de ligamentul arterial Botallo și trece peste aortă, până la nivelul emergenței trunchiului arterial brahiocefalic sau chiar puțin mai sus de acesta.

Posterior, fibrele de inserție ale pericardului fibros se concentrează deasupra sinusului oblic Haller și se fixează, alături de fasciculul profund al ligamentului tiro-aorto-pericardic, pe versantul inferior al arcului aortic. Lama fibroasă astfel constituită, servește ca plan de clivaj pentru izolarea, pe cale transpericardică, a arterei pulmonare drepte (fig. 4.10).

Pericardul fibros se prezintă prin structura sa nu numai ca un înveliș cu rol de protecție a inimii, dar în același timp și ca o vastă suprafață de inserție pentru numeroase structuri organizate cu rol de fixare și de suspendare a acesteia, într-o poziție optimă rolului funcțional pe care îl are de îndeplinit. În strânsă corelație cu restul organelor intramediastinale, pericardul fibros poate servi ca model de structură organizată a țesutului conjunctiv. El însuși este format din fibre conjunctive a căror orientare este strict determinată de forțele tensionale care acționează pe suprafața sa. Aceste forțe sunt, pe de o parte de origine extrapericardică, induse de mișcările ritmice ale respirației, iar pe de altă parte, de origine intrapericardică, generate de contracțiile ritmice ale inimii și de pulsațiile ritmice ale vaselor de la baza inimii.

Morfologic, pericardul fibros apare ca o structură complexă, formată din fascicule organizate în sisteme funcționale distincte.

– *La nivelul feței anterioare a pericardului* se pot astfel pune în evidență:

• un sistem fascicular ventricular, care formează partea cea mai importantă din peretele anterior al pericardului. El se compune din fibre paralele elipsoidale, orientate concentric spre sinusul venos și din fibre oblice, orientate în special pe direcția venei cave inferioare, căreia îi formează o teacă, un adevărat ligament, ce se inseră pe diafragmă, denumit ligamentul Teutleben;

Scanned with OKEN Scanner

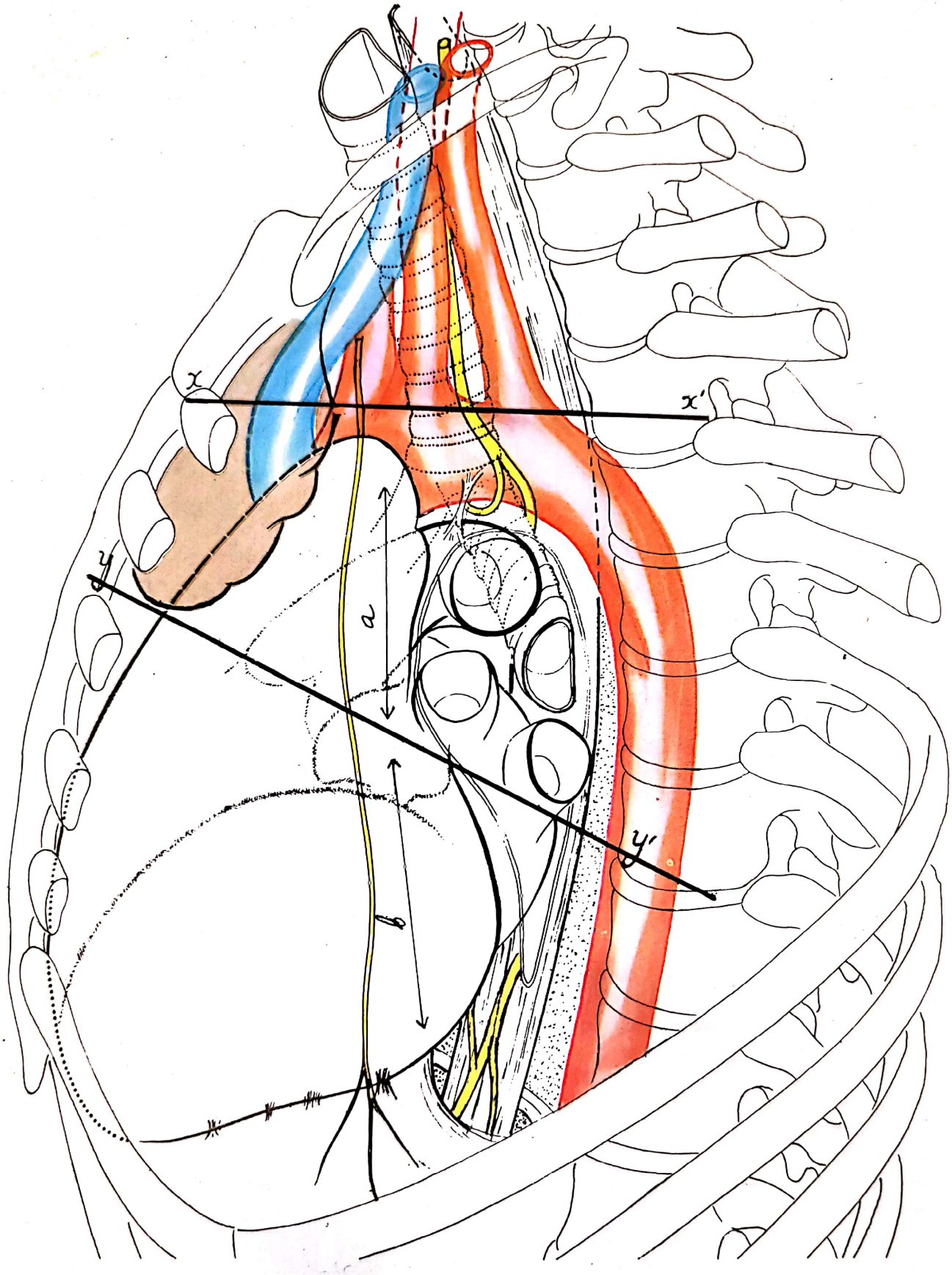

Fig. 4.8. – Segmentele pericardului. Faţa posterioară: *a*, porţiunea infrabifurcală; *b*, porţiunea infrapediculară; *xx'*, planul mediastinal superior; *yy'*, planul mediastinal inferior.

Scanned with OKEN Scanner



Fig. 4.9. – Raporturile feței posterioare a pericardului cu elementele din mediastinul posterior. Zona freno-pericardică: *1*, vena cavă inferioară; *2*, pericardium fibrosum.

Scanned with OKEN Scanner

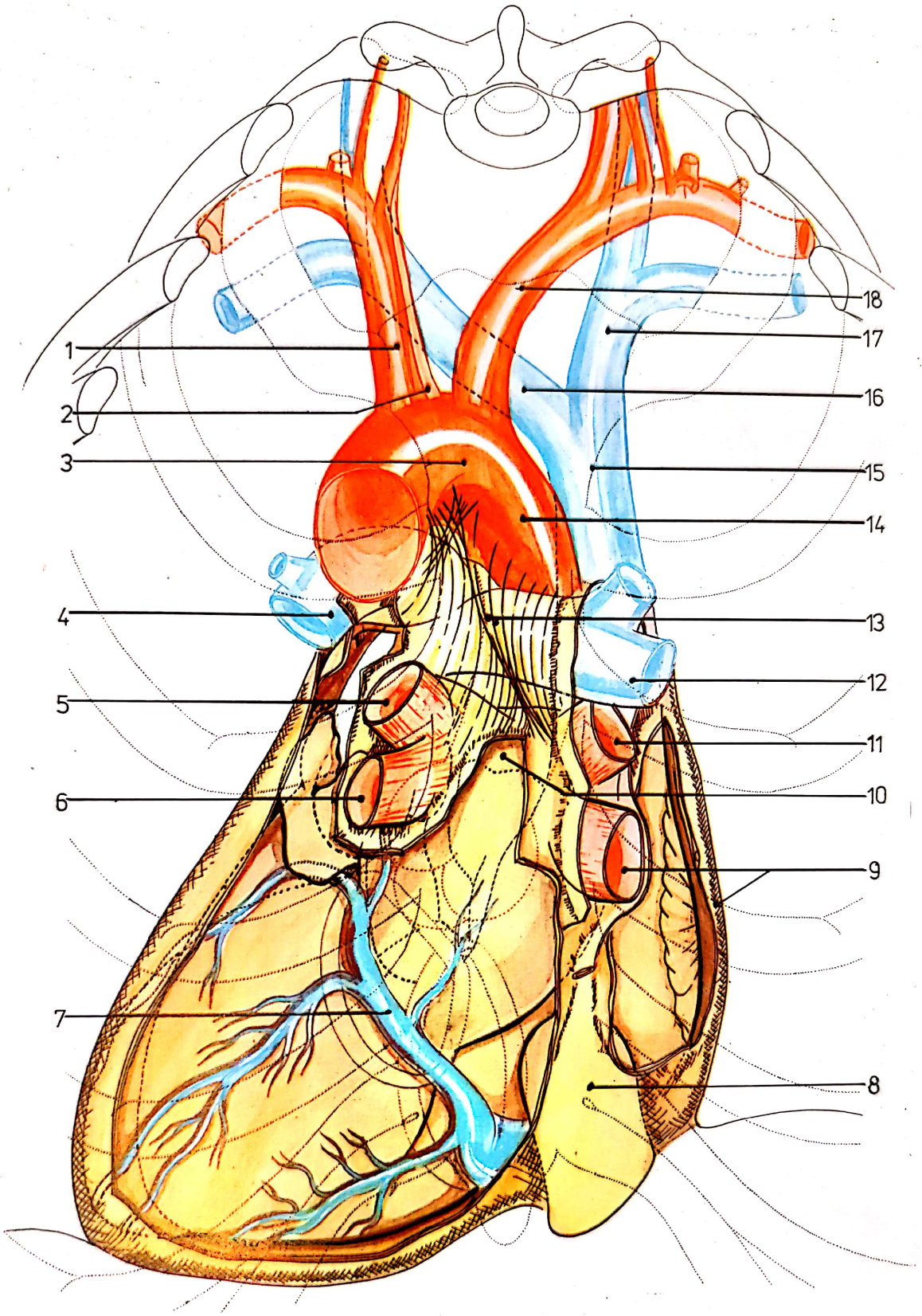

Fig. 4.10. – Sacul pericardic. Faţa posterioară. Inserţia ligamentului aorto-pericardic de fundul de sac Haller. Lama posterioară: *1,* a. subclavia sinistra; *2,* a. carotis communis sinistra; *3,* arcus aortae; *4,* a. pulmonalis sinistra; *5,* v. pulmonalis superior sinistra; *6,* v. pulmonalis inferior sinistra; *7,* v. cordis magna; *8,* v. cava inferior; *9,* v. pulmonalis inferior dextra + pericardium fibrosum; *10,* sinus obliquus pericardii (Halleri); *11,* v. pulmonalis superior dextra; *12,* a. pulmonalis dextra; *13,* lig. aorto-pericardic; *14,* aorta ascendens; *15,* v. cava superior; *16,* v. brachiocephalica sinistra; *17,* v. brachiocephalica dextra; *18,* truncus brachiocephalicus.

Scanned with OKEN Scanner

• un sistem fascicular, format din fibre lungi, dispuse la nivelul conului format de arterele mari ale inimii şi din fibre scurte, ce se limitează la relieful fiecărui vas în parte.

– *Feţei posterioare a pericardului* i se disting:

• un sistem fascicular atrial drept format din fibre oblice, ce se continuă de pe faţa anterioară pe cea posterioară a pericardului;

• un sistem fascicular atrial stâng, cu: – fibre transversale, ce leagă vena pulmonară superioară dreaptă de cea stângă; – fibre verticale, ce leagă punctul de vărsare a venei cave superioare de cea inferioară; – fibre încrucişate; şi – fibre oblice.

b) **Inima** este situată imediat deasupra diafragmei şi înapoia plastronului sterno-costal. Ea este deplasată spre stânga liniei mediane, astfel încât numai 1/3 se găseşte la dreapta axei mediane a corpului, iar 2/3 se găsesc la stânga acesteia (fig. 4.11).

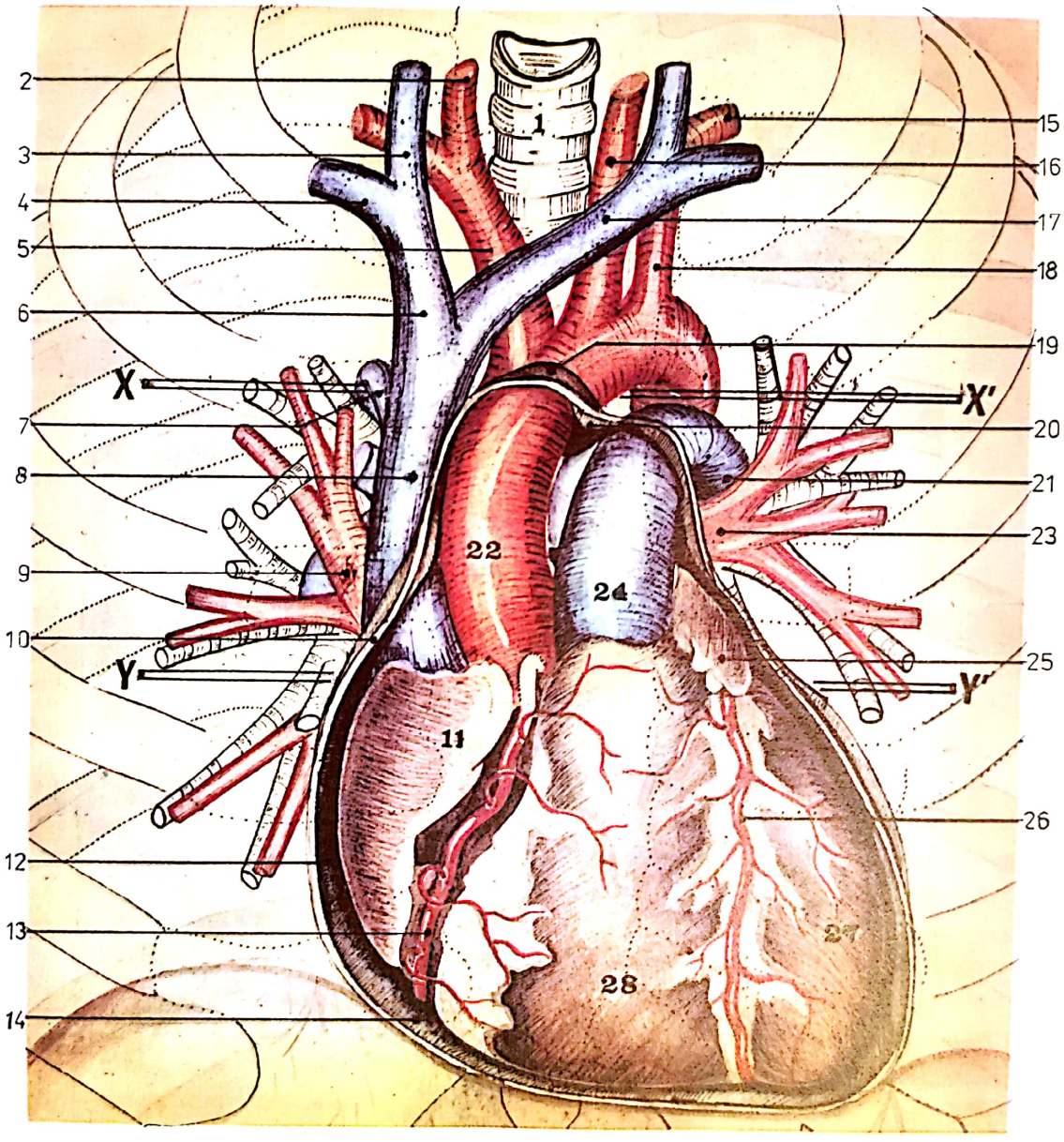

Fig. 4.11. – Planul anterior din compartimentul anterior al etajului mediastinal mijlociu: *1,* trachea; *2,* a. carotis communis dextra; *3,* v. jugularis interna dextra; *4,* v. subclavia dextra; *5,* truncus brachiocephalicus; *6,* v. brachiocephalica dextra; *7,* v. azygos; *8,* v. cava superior; *9,* v. pulmonalis superior dextra; *10,* pericardium fibrosum; *11,* auricula dextra; *12 + 14,* cavum pericardii; *13,* a. coronaria dextra; *15,* a. subclavia sinistra; *16,* a. carotis communis sinistra; *17,* v. brachiocephalica sinistra; *18,* a. subclavia sinistra; *19,* arcus aortae + cornul superior Haller; *20,* cornul inferior Haller; *21,* a. pulmonalis sinistra; *22,* aorta ascendens; *23,* v. pulmonalis superior sinistra; *24,* truncus pulmonalis; *25,* auricula sinistra; *26,* ramus interventricularis anterior (a. coronaria sinistra); *27,* ventriculus sinister; *28,* ventriculus dexter; *xx':* planul mediastinal superior; *yy':* planul mediastinal inferior.

Scanned with OKEN Scanner

Inima are forma unei piramide triunghiulare culcată pe diafragmă, cu baza orientată posterior, la dreapta şi uşor în sus, iar vârful – înainte, la stânga şi în jos. Linia care uneşte vârful piramidei cu centrul bazei, defineşte „axa anatomică" a inimii.

Forma piramidală a inimii îi conferă trei feţe: – anterioară, sterno-costală; – inferioară, diafragmatică; şi – laterală stângă, pulmonară (fig. 4.12).

Faţa sterno-costală este separată de cea diafragmatică printr-o margine ascuţită, siuată la dreapta. Marginile superioară şi inferioară ale inimii sunt mai puţin tranşante şi situate la stânga. Ele delimitează faţa pulmonară a inimii: – marginea superioară, de faţa sterno-costală; – marginea inferioară, – de cea diafragmatică (fig. 4.13).

– *Faţa sterno-costală a inimii* este subîmpărţită de segmentele anterioare ale şanţului atrio-ventricular în două părţi inegale: – postero-superioară, atrială, mai mică; şi – antero-inferioară, ventriculară, mai întinsă (vezi fig. 4.11).

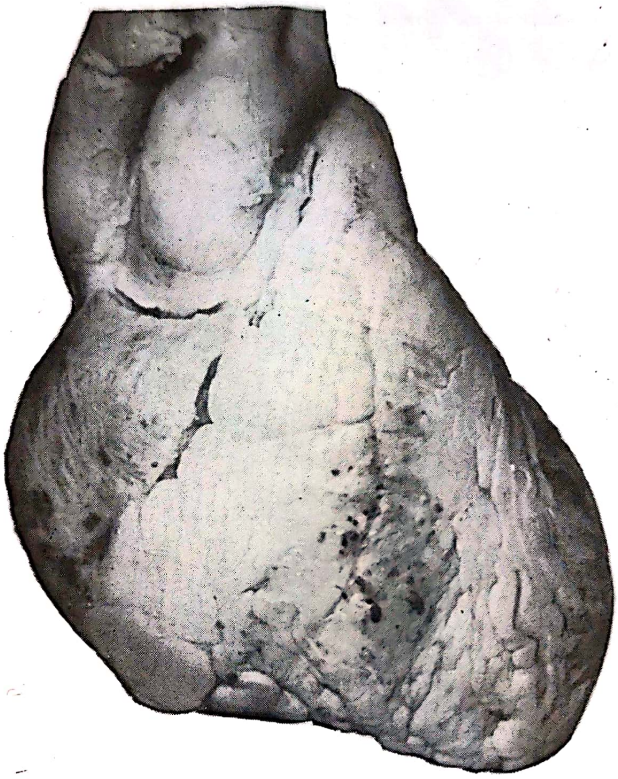

Fig. 4.12. – Inima. Incidenţă A–P.

Atriile, împreună cu auriculii corespunzători, dispuşi în semicerc, formează „corona cordis". Între aceasta şi pedicului arterial al inimii se delimitează sinusul transvers Theile.

Partea antero-inferioară a feţei sterno-costale a inimii este ocupată în cele 2/3 din dreapta – de ventriculul drept, iar în 1/3 sa stângă – de ventriculul stâng. Cei doi ventriculi sunt separaţi prin şanţul interventricular anterior, în profunzimea căruia se găseşte traiecul arterei interventriculare anterioare şi al marii vene coronare *(vena cordis magna).*

În ţesutul grăsos subepicardic de la nivelul şanţului atrio-ventricular al feţei sterno-costale a inimii, se găsesc trunchiurile principale ale arterelor coronare dreaptă şi stângă, vase limfatice şi nervi (fig. 4.13).

– *Faţa pulmonară, – stângă –, a inimii (facies pulmonalis)*, vine în raport lateral cu faţa mediastinală a lobului pulmonar inferior stâng, la nivelul căruia determină o amprentă – denumită „impresiunea cardiacă" *(impresio cardiaca pulmoni sinistri).*

– *Faţa diafragmatică, inferioară, a inimii (facies diaphragmatica)* este uşor înclinată de sus în jos şi dinapoi înainte *(planum inclinatum)*, ca şi suprafaţa diafragmei, pe care se sprijină. La formarea feţei inferioare a inimii contribuie cu 2/5 – faţa inferioară a ventriculului stâng, celelalte 3/5 fiind formate predominant de faţa inferioară a ventriculului drept şi, în mică parte, de porţiunea inferioară a atriului drept, la nivelul de vărsare a venei cave inferioae. Pe faţa inferioară a inimii, ventriculul drept este despărţit de cel stâng prin şanţul interventricular posterior

Scanned with OKEN Scanner

(sulcus interventricularis posterior). În profunzimea acestui şanţ se găseşte traiectul arterei interventriculare posterioare şi al venei interventriculare posterioare *(vena cordis media)* (vezi fig. 4.10).

Unii autori descriu la nivelul inimii şi o faţă pulmonară dreaptă, corespunzătoare şanţului terminal *(sulcus terminalis)*.

– *Baza inimii (basis cordis)*, sau faţa posterioară a atriilor, este orientată posterior, în sus şi la dreapta, formând un unghi drept cu faţa diafragmatică. Baza inimii este împărţită de şanţul interatrial, în două segmente: – cel drept corespunde atriului drept; iar – cel stâng corespunde atriului stâng. În atriul drept se varsă: – de sus, vena cavă superioară; iar – de jos, vena cavă inferioară. Atriul stâng primeşte ca afluenţi, la baza inimii, patru vene pulmonare, situate două la dreapta şi două la stânga. De fiecare parte a peretelui posterior, una din vene este situată superior şi cealaltă – inferior.

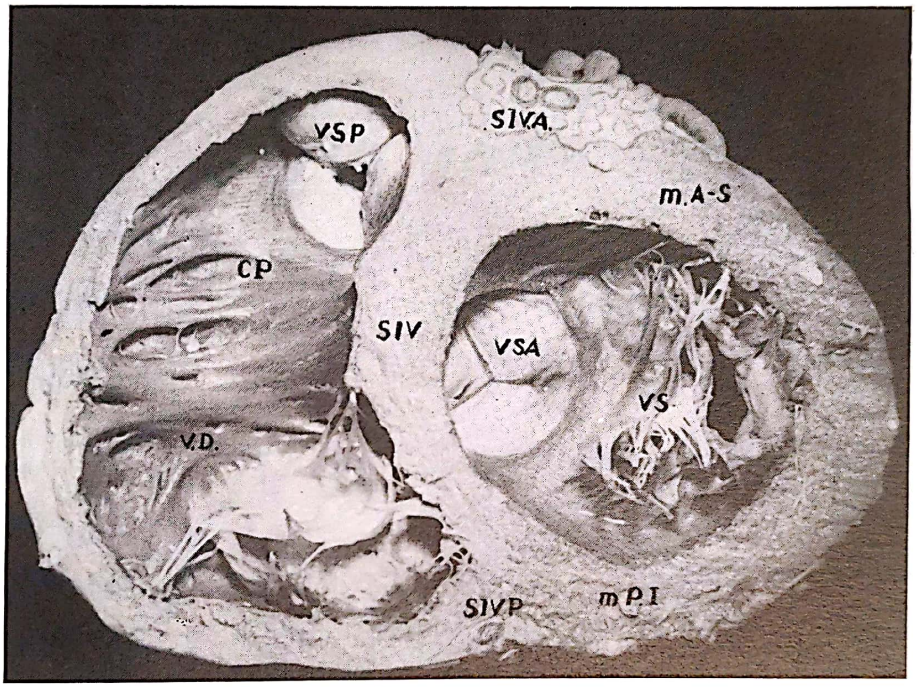

Fig. 4.13. – Inima. Feţele inimii. Secţiune transversală: – şantul interventricular anterior (S.I.V.A.); – marginea antero-superioară (m.A.S.); – marginea postero-inferioară (M.P.I.); – şanţul interventricular posterior (S.I.V.P.); – septul interventricular (S.I.V.); – valvele sigmoide aortice (V.S.A.); – valve sigmoide pulmonare (V.S.P.); – conul pulmonar (C.P.); – ventriculul drept (V.D.); – ventriculul stâng (V.S.).

Privind baza inimii din incidenţa posterioară, se constată că atriul drept are aspectul unui manşon alungit, orientat vertical între cele două vene cave. Atriul stâng are în schimb o formă ovoidă, cu axul mare dirijat transversal. La încrucişarea celor două axe venoase (ale venelor cave cu cea ale venelor pulmonare) ia naştere aşa-numita „crucea venoasă a inimii" (fig. 4.14).

c) **Pediculii vasculari ai inimii** cuprind un pedicul arterial, format din porţiunea intrapericardică a aortei ascendente şi din trunchiul comun al arterei pulmonare, şi doi pediculi venoşi: drept şi stâng (fig. 4.15).

✧ Pedicului venos drept al inimii este format de porţiunea intrapericardică a venelor cave, superioară şi inferioară, şi a venelor pulmonare drepte, superioară şi inferioară.

✧ Pedicului venos stâng este format numai din porţiunea intrapericardică a venelor pulmonare stângi, superioară şi inferioară (fig. 4.16).

Numai porţiunea intrapericardică a venelor pulmonare se găseşte în compartimentul mediastinal anterior şi contribuie la formarea pediculilor venoşi ai inimii. Porţiunea extrapericardică a venelor pulmonare, aparţine compartimentului mediastinal mijlociu şi contribuie, – alături de bronhia principală şi de artera omonimă, – la formarea pediculilor pulmonari drept şi stâng.

Scanned with OKEN Scanner

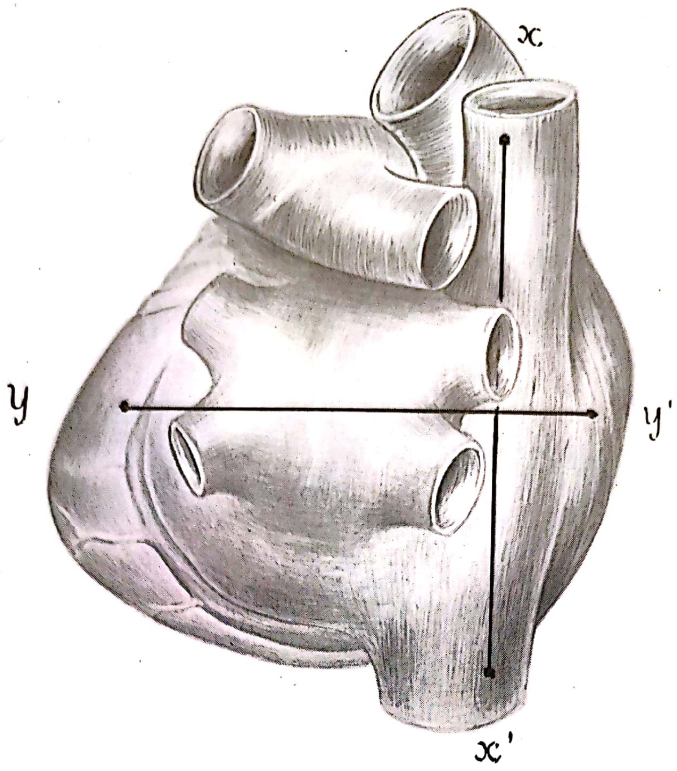

Fig. 4.14. – Fața posterioară a inimii: *x–x'*: orientarea axei atriului drept; *y–y'*: orientarea axei atriului stâng.



Fig. 4.15. – Pedicului venos drept al inimii: *1*, a. pulmonalis dextra; *2*, v. cava superior; *3*, foseta retrocavă Allison; *4*, a. pulmonalis dextra (segmentul extrapericardic); *5*, v. pulmonalis superior dextra; *6*, recesul interpulmonar drept; *7*, v. pulmonalis inferior dextra; *7'*, repliul prepuțial al pericardului; *8*, v. cava inferior; *9*, foseta supraarterială; *10*, aorta ascendens; *11*, atrium sinistrum; *12*, atrium dextrum; *13*, a. coronaria dextra.

Scanned with OKEN Scanner

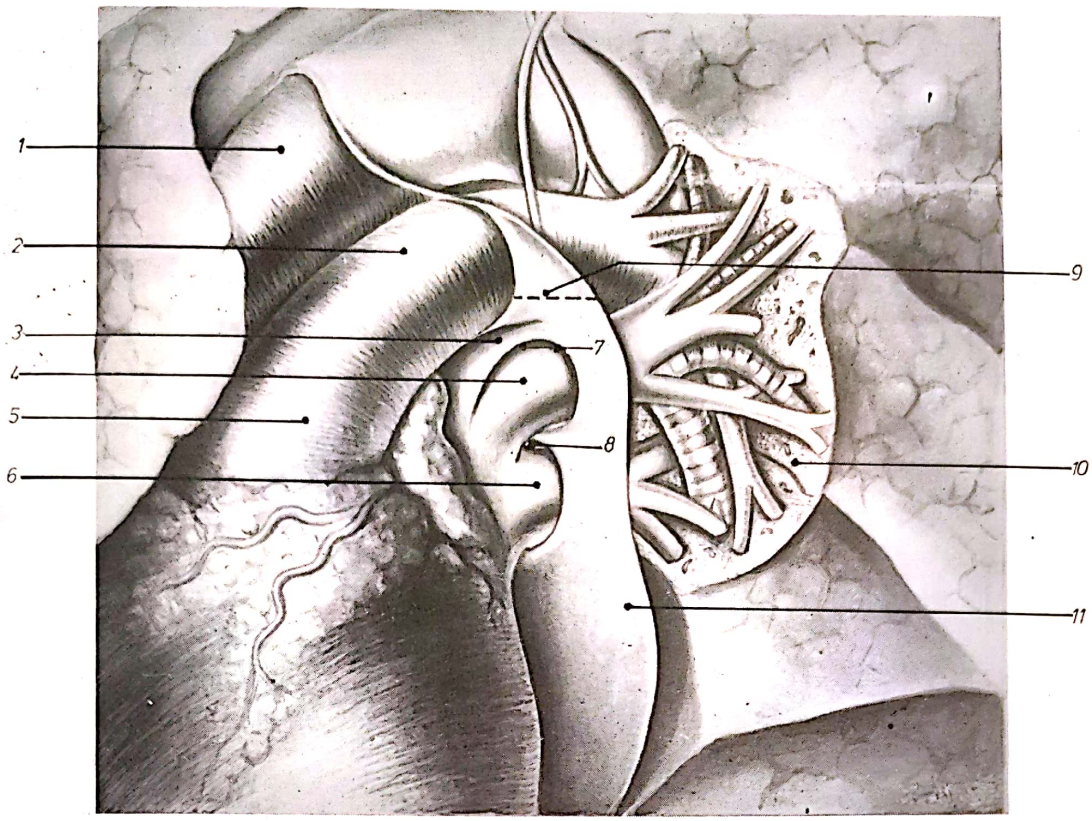

Fig. 4.16. – **Pedicului venos stâng al inimii:** *1,* aorta ascendens; *2,* a. pulmonalis sinistra; *3,* plica v. pulmonalis sinistrae (Marshall); *4,* v. pulmonalis superior sinistra; *5,* tr. pulmonalis; *6,* v. pulmonalis inferior sinistra; *7,* recesul venei pulmonare superioare stângi; *8,* recesul interpulmonar; *9, 11,* pericardium fibrosum; *10,* hilus pulmonis sinister.

4.2. **Compartimentul mediastinal mijlociu**

Compartimentul mediastinal mijlociu este ocupat în partea sa superioară de trahee, mai jos de bifurcația traheo-bronșică (fig. 4.17) și de pediculii bronho-pulmonari, iar în partea inferioară – de ligamentele pulmonare drept și stâng.

Traheea prezintă, din punct de vedere anatomic, două segmente: – cervical; și – intratoracic.

La adult, traheea măsoară 12–13 cm în lungime la bărbat, și 11–12 cm la femeie. Diametrul său antero-posterior variază cu vârsta, de la 4 mm la noul-născut, la 6 mm la 1–2 ani, 7-8 mm la 5 ani, 10 mm la 7–12 ani, 11–13 mm la adolescent și adult. Diametrul traheii variază, de asemenea în raport cu nivelul considerat, fiind mai mare cel transversal în partea superioară, în timp ce în porțiunea inferioară, raportul este invers. Calibrul traheii este mai îngust în partea sa superioară, la nivelul cartilajului cricoid, decât la nivelul primelor inele traheale.

Traheea este formată din aproximativ 12–20 de inele cartilaginoase, de formă semicilindrică sau în formă de potcoavă, legate între ele printr-un ligament denumit „ligamentul inelar" *(ligamentum inelari).*

Traiectul ductului traheal oferă o dublă oblicitate. Privit din incidență laterală, el urmează un traiect paralel cu coloana vertebrală și, ca atare, este oblic descendent, orientat posterior. Datorită acestei oblicități, partea cervicală a traheii este situată superficial, sub tegumente. Pe măsură însă ce ea coboară în torace, traheea se îndepărtează de stern, situându-se din ce în ce mai profund. Astfel, deasupra furculiței sternale distanța atinge 4 cm, iar în apropierea bifurcației traheale ea crește la 9–12 cm.

Privită din incidența frontală, traheea prezintă o deplasare a unghiului de bifurcare spre dreapta. Concomitent, porțiunea sa terminală prezintă o răsucire a axului în sens anterior, astfel încât bronhia dreaptă se situează pe un plan posterior față de cea stângă, care este împinsă anterior de extremitatea posterioară a arcului aortei. Fața laterală a traheii prezintă în vecinătatea bronhiei principale stângi o amprentă, denumită „amprenta aortică", determinată de contactul său cu segmentul mijlociu al arcului aortic, din care iau naștere la acest nivel, artera carotidă comună stângă și artera subclaviculară stângă. Fața laterală dreaptă a traheii vine în raport, în vecinătatea bronhiei principale drepte, cu arcul venei azygos și cu joncțiunea acesteia cu vena cavă superioară.

Scanned with OKEN Scanner

Extremitatea distală a traheii se divide în dreptul celei de a V-a vertebre toracice în două ramuri: – bronhia principală dreaptă; şi – bronhia principală stângă.

*a) **Bifurcaţia traheo-bronşică***, deviată spre dreapta de la linia mediană, este în strânsă corelaţie anatomică cu bifurcaţia trunchiului comun al arterei pulmonare, care este deviată la stânga faţă de această linie. Pe de altă parte,

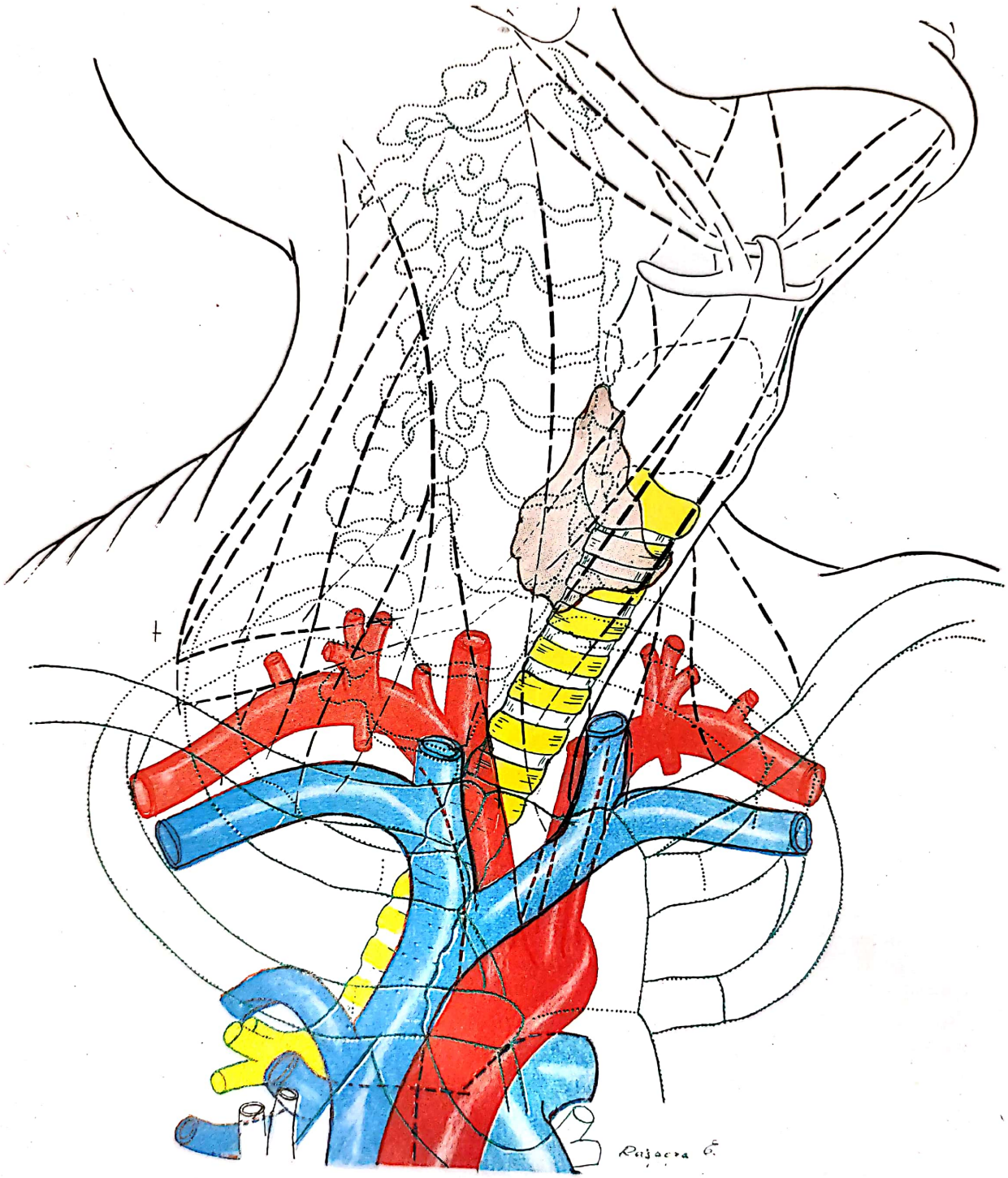

Fig. 4.17. – Compartimentul mediastinal mijlociu. Traiectul ductului traheal (incidenţa O.A.D.).

bifurcaţia traheo-bronşică se află pe un plan superior, oblic orientat în jos şi posterior în comparaţie cu bifurcaţia trunchiului comun al arterei pulmonare care se găseşte pe un plan anterior şi inferior faţă de prima. Între ramurile de bifurcare ale acestor două organe se delimitează „spaţiul interbifurcal".

– *Spaţiul interbifurcal* ocupă zona centrală a mediastinului. El reprezintă o adevărată răspântie intramediastinală, care comunică: – în jos, cu spaţiul preesofagian şi cu spaţiul infrabronşic drept şi stâng; – lateral, cu spaţiul suprabronşic drept, respectiv cu cel stâng, iar în sus, cu spaţiul pre- şi latero-traheal.

Scanned with OKEN Scanner

• *Bronhia principală dreaptă*, cu o lungime de 1–2 cm şi o lărgime de 12 mm, pare să continue direcţia aproape verticală a traheii, fiind deviată de la linia mediană doar sub un unghi de 24°.

• *Bronhia principală stângă,* lungă de 4-6 cm, are o lărgime de 10 mm. Ea este mai deviată lateral, prezentând un unghi de înclinare de 45° faţă de verticală.

b) ***Pediculii pulmonari*** sunt formaţi, în porţiunea lor mediastinală, din bronhiile principale, alături de vasele pulmonare.

Ordinea de aşezare a elementelor în cei doi pediculi, drept şi stâng, – considerat de sus în jos – nu este similară la acest nivel (fig. 4.18).

Fig. 4.18. – Dispoziţia elementelor bronho-vasculare ale pedicululuí pulmonar în zona centrală a mediastinului.

– *Pedicului pulmonar din partea dreaptă* este ocupat, în partea superioară şi posterioară, de bronhia principală, care are un traiect oblic, descendent: – dedesubtul bronhiei şi pe un plan anterior faţă de ea, se găseşte ramura dreaptă a arterei pulmonare, care are un traiect orizontal; – în timp ce venele pulmonare, ocupă poziţia cea mai inferioară în pedicul.

– *Pedicului pulmonar din partea stângă* este ocupat, în partea sa superioară, de trunchiul arterei pulmonare stângi, care, după un traiect relativ scurt, orientat oblic în sus şi lateral, se situează pe versantul superior al bronhiei principale stângi. Dedesubtul arterei pulmonare se află bronhia principală stângă, iar dedesubtul acesteia – traiectul venelor pulmonare.

c) ***Ligamentele pulmonare*** marchează, de la marginea inferioară a venei pulmonare inferioare în jos, atât la dreapta cât şi la stânga, limita dintre compartimentul mediastinal anterior cardio-vascular, şi cel posterior – ocupat de esofag.

4.3. Compartimentul mediastinal posterior

Compartimentul mediastinal posterior este situat în spatele compartimentului mediastinal mijlociu, – de care îl separă spaţiul preesofagian, – şi în faţa coloanei vertebrale, – de care este separat prin spaţiul retrovisceral.

Compartimentul mediastinal posterior este străbătut de sus în jos de esofag, însoţit de nervul vag dept şi stâng şi de canalul toracic, iar mai jos, de la nivelul vertebrei a IV-a toracice, de aortă la stânga şi de vena azygos la dreapta.

Scanned with OKEN Scanner

4.3.1. **Esofagul** se prezintă ca un organ tubular, care face legătura dintre faringe şi stomac. La adult el are o lungime de aproximativ 25 cm şi o lăţime de 15–20 mm (fig. 4.19). Limita superioară a esofagului se găseşte la marginea inferioară a cartilagiului cricoid şi corespunde vertebrei a VI-a cervicale. Limita inferioară se găseşte la nivelul orificiului cardiei, prin care esofagul se deschide în stomac. Raportat la schelet, cardia corespunde: – anterior, nivelului celei de a VII-a articulaţii condro-sternale stângi; iar – posterior, celei de a X-a vertebre toracice.

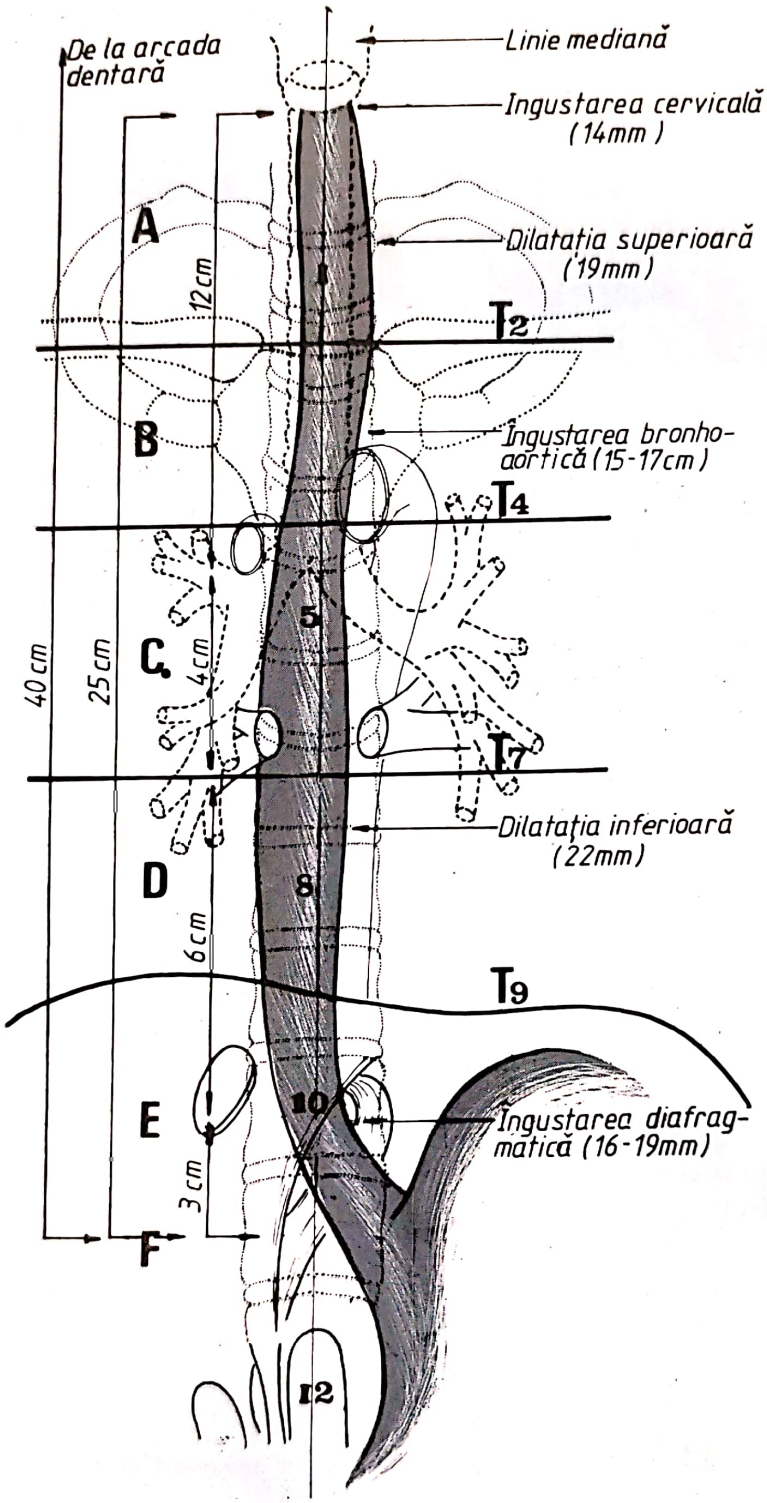

Fig. 4.19. – Segmentele esofagului, raportate la coloana vertebrală.

Forma esofagului este cea a unui tub aplatizat antero-posterior, cu un calibru neuniform, la care alternează porţiuni mai dilatate cu altele mai îngustate, Anatomic i se descriu trei îngustări de lumen: îngustarea superioară, cricoidiană; mijlocie, aorto-bronşică şi inferioară, diafragmatică. Ele delimitează trei segmente dilatate: crico-aortic; bronho-diafragmatic; şi subdiafragmatic.

Scanned with OKEN Scanner

Traiectul esofagului nu este rectiliniu. El prezintă inflexiuni, atât în planul frontal, cât şi în cel sagital.

În plan frontal, esofagul înscrie, începând cu vertebra a VI-a cervicală, o curbă uşor concavă spre dreapta, astfel că el depăşeşte marginea stângă a traheii. În dreptul vertebrei a IV-a toracică, esofagul se găseşte strict pe linia mediană. Între a IV-a şi a VIII-a vertebră toracică, el se inflectează din nou şi descrie o curbă, de data aceasta concavă spre stânga, care corespunde convexităţii descrise de arcul aortei. De la acest nivel esofagul coboară, păstrând o direcţie net deviată spre stânga, traversează hiatusul esofagian şi pătrunde în cavitatea abdominală, unde stabileşte joncţiunea cu stomacul.

Privit din lateral, peretele posterior al esofagului apare în prima porţiune, cuprins între vertebra a VI-a cervicală şi aproximativ a VI-a toracică, placat pe coloana vertebrală. Mai jos el se detaşează de aceasta şi trece pe un plan anterior celui vascular azygo-aortic, de care este separat prin recesul interazygo-esofagian la dreapta şi prin recesul interaorto-esofagian la stânga. Ambele recesuri participă prin interfaţa lor, la formarea mezoesofagului, cunoscut şi sub denumirea de ligamentul aorto-esofagian Morozov. El asigură legătura dintre faţa anterioară a aortei descendente şi peretele posterior al esofagului.

Esofagul este învelit, pe toată lungimea sa, de o *teacă conjunctivă,* pe care a studiat-o Montiero. Această teacă rezultată din contopirea ţesutului conjunctiv mediastinal periesofagian, cu adventicea esofagului, se organizează sub forma a două lame dispuse: anterior, preesofagian şi posterior, retroesofagian. La marginea stângă şi dreaptă a esofagului, cele două lame se prelungesc lateral, sub forma unor „aripi" orientate frontal, adevărate mezouri care fixează esofagul de elementele anatomice din jur. În grosimea acestor mezouri se găsesc vase care străbat spaţiul subadventicial şi pătrund în peretele esofagului până sub stratul mucos. Dispuse echidistant aceste vase se constituie ca nişte lame, care împart spaţiul subadventicial în două compartimente, preesofagian şi retroesofagian.

– *Lama anterioară* a tecii esofagului vine anterior, la nivelul etajului superior al mediastinului, în raport cu traheea, de care se fixează prin ligamentul traheo-esofagian Luschka. Mai jos, la nivelul etajului mijlociu al mediastinului, ea vine în raport, anterior cu bifurcaţia traheală şi cu foseta mediastinală mediană, căreia îi delimitează peretele posterior. În continuare, la nivelul etajului inferior al mediastinului, faţa anterioară a esofagului vine în raport cu pericardul, la care se fixează prin ligamentul pericardo-esofagian.

La câţiva centimetri deasupra diafragmei, lama anterioară se divide în două foiţe: anterioară, care rămâne acolată de pericard şi contribuie la formarea ligamentului freno-pericardic drept şi a celui stâng; şi posterioară, care însoţeşte esofagul până la diafragmă. Între aceste două foiţe se delimitează spaţiul Portal, în care sunt situaţi nodulii limfatici din grupul mediastnal median.

• Lama preesofagiană anterioară şi anume foiţa ei posterioară coborând pe diafragmă se împarte, de asemenea în două foiţe: anterioară, care parţial se fixează în jurul orificiului hiatal, parţial se continuă lateral cu fascia endotoracică; foiţa posterioară, care se strecoară liber prin hiatusul esofagian însoţind porţiunea abdominală a esofagului, sub denumirea de membrana Leimer-Bertelli.

– *Lama posterioară,* retroesofagiană, a tecii esofagului vine în raport, la nivelul etajului mediastinal superior şi mijlociu, cu fascia prevertebrală, de care este separată prin spaţiul retrovisceral. Mai jos, la nivelul etajului mediastinal inferior, începând de la nivelul vertebrei a VII-a toracic, esofagul pierde treptat contactul cu coloana vertebrală, de care este separat în dreapta de traiectul venei azygos şi în stânga de aorta descendentă.

• La nivelul etajului mediastinal superior, marginile laterale ale tecii esofagului, întinse transversal, ca nişte aripi se fixează pe ligamentele laterale vertebro-pericardice drept şi stâng şi pe pleura mediastinală. Ele oferă un suport pentru elementele vasculo-nervoase traheo-esofagiene.

• La nivelul etajului mediastinal mijlociu, aripile laterale ale tecii esofagului participă, alături de alte structuri conjunctive, la formarea celui de al IV-lea înveliş (teaca Marchand) în jurul elementelor pedicülului pulmonar drept şi a celui stâng. În grosimea acestei teci se găsesc numeroase elemente vasculare bronho-esofagiene şi nervoase de origine vagală. Acestea din urmă se constituie în două plexuri: plexul esofagian şi plexul bronho-pulmonar. Plexul bronho-pulmonar urmează traiectul elementelor pedicülului pulmonar drept şi stâng.

• La nivelul etajului mediastinal inferior, în porţiunea interfreno-pediculară a mediastinului, esofagul este susţinut de trei formaţiuni ligamentare: două laterale şi unul sagital.

Formaţiunile ligamentare (aripile) laterale ale tecii esofagului se dispun transversal şi formează suportul conjunctiv al ligamentelor pulmonare. În grosimea acestor ligamente se găsesc elementele vasculare de legătură, care fac anastomoza dintre vasele frenice inferioare şi cele bronşice (fig. 4.20). Formaţiunea ligamentară sagitală a esofagului corespunde ligamentului aorto-esofagian Morozov. El conţine în grosimea sa elementele vasculare destinate esofagului, care provin direct din aortă.

Ambele formaţiuni anatomice, atât aripile laterale, cât şi ligamentul Morozov prin conexiunile lor intramediastinale complexe joacă un rol funcţional deosebit în dinamica respiratorie, în cursul translocării blocului cardio-pericardic.

✧ ***Segmentele esofagului.*** Din punct de vedere topografic, esofagul a fost împărţit, în funcţie de regiunea străbătută şi de raporturile pe care le realizează cu organele din jur, în patru porţiuni: superioară, sau cervicală *(pars cervicalis)*, de 6–8 cm; toracică *(pars thoracalis)*, de 15–18 cm; hiatală, diafragmatică, de 1 cm; şi subdiafragmatică, abdominală *(pars abdominalis)*, de 2–3 cm.

Scanned with OKEN Scanner



Fig. 4.20. – Elementele de susținere a esofagului în porțiunea sa interfreno-pediculară dreaptă și stângă: *1*, esophagus; *2*, lig. tiro-aorto-pericardic; *3*, atrium sinistrum; *4*, *11*, pericardium fibrosum; *5*, pleura mediastinalis; *6*, lama laterală a tecii esofagului; *7*, lama anterioară a tecii esofagului (lig. pericardo-esofagian); *8*, lama posterioară a tecii esofagului (lig. aorto-esofagian, – secționat); *9*, v. cava inferior; *10*, zona de aderență freno-pericardică; *12*, recesul interazygo-esofagian; *13*, recesul interaorto-esofagian; *14*, *14'*, spațiul preesofagian drept și stâng; *15*, *15'*, ligamentum pulmonale dexter et sinister.

Scanned with OKEN Scanner

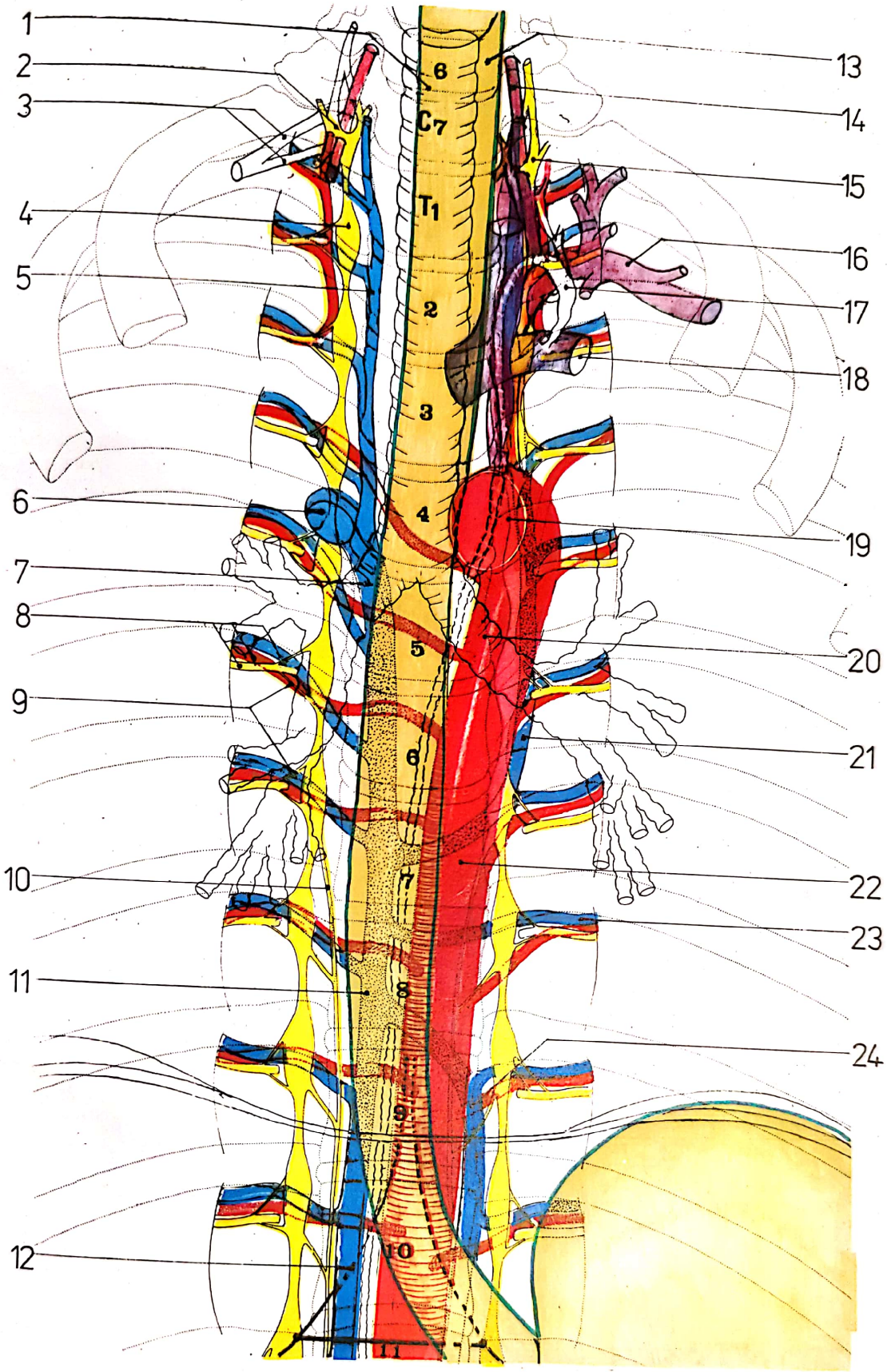

Fig. 4.21. – Compartimentul mediastinal posterior. Incidență A–P: *1,* trachea; *2, 15,* ganglion cervicothoracicum (stellatum); *3,* plexus brachialis, truncus inferior; *4,* ganglia thoracica; *5,* v. intercostalis superior dextra; *6, 11,* v. azygos; *7,* bronchus principalis dexter; *8, 23,* a. et v. et n. intercostales posteriores; *9,* rami communicantes; *10,* n. splanchnicus major; *12,* recessus vertebro-mediastinalis; *13,* esophagus; *14,* a. vertebralis; *16,* a. subclavia sinistra; *17,* ductus thoracicus; *18,* v. subclavia sinistra; *19,* arcus aortae; *20,* bronchus principalis sinister; *21,* v. hemiazygos (accesoria); *22,* aorta descendens thoracica; *23,* v. intercostalis posterior sinistra VIII; *24,* v. hemiazygos.

Scanned with OKEN Scanner

Porțiunea toracică a esofagului cuprinde două segmente: supraazygo-aortic și infraazygo-aortic. Acesta din urmă se subîmparte, la rândul său, în patru porțiuni: interazygo-aortică; infrabronșică; retropericardică și epifrenică.

4.3.2. **Aorta descendentă toracică** *(aorta descendens thoracica)* este segmentul de aortă cuprins între extremitatea posterioară a arcului aortei, care corespunde celei de a IV-a vertebre toracice și orificiul aortic al diafragmei, situat la nivelul celei de a XII-a vertebre toracice. De pe fața posterioară se desprind arterele intercostale posterioare drepte și cele stângi (fig. 4.21).

Traiectul aortei descendente toracice este în strânsă relație cu orientarea arcului aortic, configurația cutiei toracice și cea a coloanei vertebrale.

La persoanele cu torace alungit, arcul aortei este de tip sagital, iar aorta descendentă toracică are o direcție rectilinie, păstrând pe linia mediană pe tot parcursul său un contact nemijlocit cu fața anterioară a coloanei vertebrale.

La persoanele cu toracele larg, evazat, arcul aortei este de tip frontal, iar aorta descendentă toracică este situată, cu aproape 2/3 din traiectul său, paravertebral stâng și trece numai în 1/3 sa inferioară, pe fața anterioară a coloanei vertebrale.

Între aceste două forme extreme, există forme intermediare, la care segmentul superior al aortei descendente toracice, cuprins între a IV-a și a VII-a vertebră toracică, este situat paravertebral, în timp ce restul segmentului său inferior, de la a VII-a vertebră toracică în jos, este plasat în fața coloanei vertebrale. În funcție de poziția aortei descendente toracice la nivelul celor două segmente, se schimbă și raporturile sale cu elementele învecinate.

• În segmentul superior, cuprins între a IV-a vertebră toracică și cea de a VI-a, aorta descendentă toracică vine în raport: – posterior, cu unghiul costo-vertebral stâng; – la dreapta, cu segmentul interazygo-aortic al esofagului; – la stânga, cu vena hemiazygos superioară și lanțul simpatic toracic, din care provin nervii splanhnici.

• În segmentul său inferior, aorta descendentă toracică vine în raport: – posterior, cu fața anterioară a corpurilor vertebrale, de care este separată prin venele intercostale posterioare drepte, de obicei în număr de 1–2, și de arcul venelor hemiazygos; – la dreapta, cu canalul toracic și vena azygos; – la stânga, cu vena hemiazygos inferioară și nervii splanhnici; – anterior, cu segmentul suprafrenic al esofagului, iar mai jos cu diafragma.

4.3.3. **Vena azygos** prezintă, din punctul de vedere al traiectului său, două porțiuni: – inferioară, sau ascendentă, care urmează o cale paralelă cu coloana vertebrală; și – superioară, orizontală, formând arcul venei azygos.

a) ***Porțiunea ascendentă*** începe de la nivelul celui de la XI-lea disc intravertebral, însoțește flancul drept al corpurilor vertebrale, până la a IV-a vertebră toracică, unde se inflectează pentru a deveni orizontală. Pe parcursul acestui traiect ascendent, vena azygos colectează numeroase ramuri aferente: – de proveniență dreaptă (venele intercostale și venele bronșice drepte); – și de proveniență stângă (vena hemiazygos superioară, vena hemiazygos inferioară și uneori vene intercostale stângi – de obicei a VI-a venă intercostală stângă).

b) ***Porțiunea orizontală a venei azygos,*** sau arcul venei azygos, înscrie în dreptul celei de a IV-a vertebre dorsale o curbă îndreptată oblic înainte și lateral, înconjură bronhia principală dreaptă și se varsă în peretele posterior al porțiunii extrapericardice a venei cave superioare.

Porțiunea orizontală a venei azygos se întinde ca o punte între compartimentul mediastinal posterior și cel anterior, împărțind fața laterală dreaptă a mediastinului în două etaje: – superior, situat deasupra arcului, denumit etajul supraazygos; și – inferior, situat dedesuptul arcului, denumit etajul infraazygos.

4.3.4. **Canalul toracic** *(ductus thoracicus)*, situat în compartimentul mediastinal posterior, colectează limfa din tot organismul, cu excepția membrului superior drept și al 1/2 drepte a capului și a peretelui toracic, drenate de marea venă limfatică. Cei doi colectori limfatici prezintă o bogată și eficientă rețea anastomotică.

Traiectul neobișnuit de lung al canalului toracic prezintă trei porțiuni anatomice: – abdominală; – toracică; și – cervicală (fig. 4.22).

a) ***Porțiunea abdominală, a canalului toracic*** se găsește înaintea coloanei vertebrale și a planului vascular, format de artera a XII-a intercostală și de ramurile de origine ale venei azygos, mascată anterior de versantul posterior al aortei abdominale.

Canalul toracic ia naștere în 50% din cazuri în abdomen, fiind generat de trei trunchiuri limfatice: – două trunchiuri simetrice, lombare *(trunci lumbales)*; și – un trunchi impar, mezenteric *(truncus intestinalis)*. La confluența acestora se formează o dilatare ampulară, denumită cisterna Pequeti *(cisterna chyli)*. În absența acesteia, contopirea trunchiurilor limfatice are loc în regiunea toracică.

Din cisterna Pequeti ia naștere canalul toracic care se îndreaptă de la originea sa în sus, străbate diafragma prin orificiul aortic și pătrunde în torace.

b) ***Porțiunea toracică a canalului toracic*** străbate inițial spațiul inframediastinal, menținându-se pe versantul anterior al coloanei vertebrale și al grilajului vascular de pe peretele posterior al mediastinului. La aproximativ 37% din cazuri, canalul toracic este însoțit, pe latura sa stângă, de canalul limfatic accesoriu *(ductus hemithoracicus)*. Mai sus, în porțiunea suprafrenică, canalul toracic se situează la stânga venei azygos, între aceasta și aorta toracică, acoperit de fața posterioară a esofagului. La acest nivel pleura mediastinală, interpunându-se între esofag și vena azygos, formează recesul interazygo-esofagian. Canalul toracic este situat posterior față de reces, fapt care facilitează

Scanned with OKEN Scanner

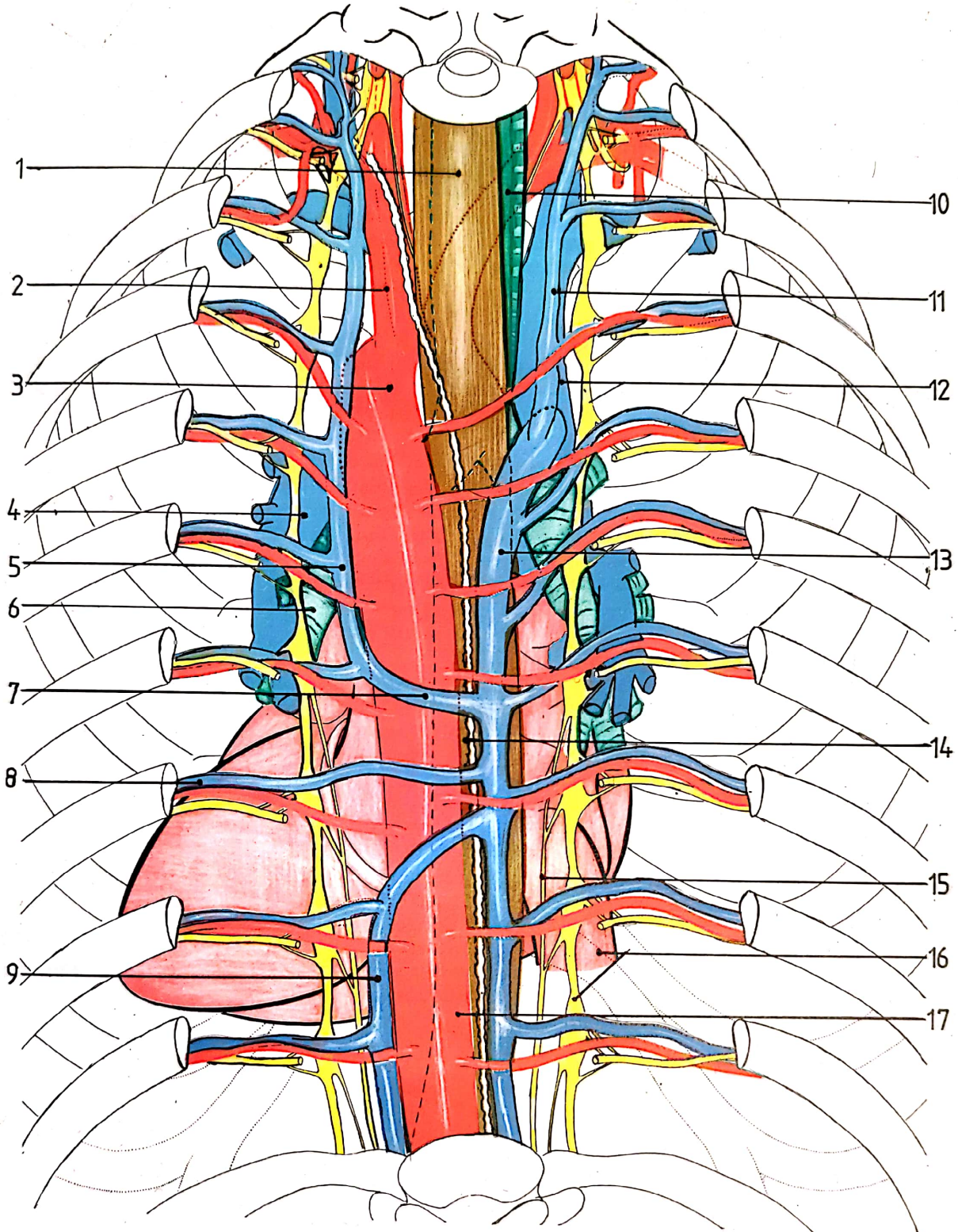

Fig. 4.22. – Compartimentul mediastinal posterior. Incidența P–A: *1,* esophagus; *2,* a. subclavia sinistra; *3,* aorta descendens thoracica; *4,* a. pulmonalis sinistra; *5, 7,* v. hemiazygos (accesoria); *6,* br. principalis sinister; *8,* a. + v. intercostales posteriores; *9,* v. hemiazygos; *10,* trachea; *11,* v. intercostalis superior dextra; *12,* v. cava superior + tr. sympathicus; *13,* v. azygos; *14,* ductus thoracicus; *15,* n. sympathicus major; *16,* v. cava inferior + ganglion trunci sympathici; *17,* aorta descendens thoracica.

Scanned with OKEN Scanner

izolarea chirurgicală a esofagului, fără riscul de a leza canalul toracic. Totuşi, intervenţiile laborioase, cum sunt: pneumonectomia lărgită însoţită de limf-adenectomie extinsă, pleuro-pneumonectomia cu decolare extrapleurală şi extrafascială, ca şi intervenţiile pentru cancer esofagian, implică riscul lezării canalului toracic în această zonă.

În regiunea suprafrenică, retropericardică, canalul toracic urmează flancul drept al coloanei vertebrale, de-a lungul interstiţiului azygo-aortic, până în dreptul vertebrei a VII-a toracice. De la acest nivel el se inflectează spre stânga, încrucişează oblic faţa posterioară a esofagului, în dreptul etajului mediastinal mijlociu şi se plasează între marginea stângă a acestuia şi flancul drept al aortei, de care rămâne despărţit printr-o lamă subţire de ţesut conjunctiv.

La nivelul ariei interazygo-aortice (Schwarz), canalul toracic se menţine în continuare pe flancul stâng al esofagului, urmând un traiect paralel cu şanţul traheo-esofagian, dar este situat pe un plan postero-lateral faţă de acesta.

În etajul mediastinal superior, canalul toracic se plasează deasupra extremităţii posterioare a arcului aortic. El traversează în diagonală, subpleural, foseta retro-supraaortică Poirier şi se alătură porţiunii iniţiale a arterei subclaviculare stângi, pe care o urmăreşte de aproape, până ce aceasta dispare în perimetrul regiunii scaleno-vertebrale.

Ca şi porţiunea sa inferioară, canalul toracic este vulnerabil şi în porţiunea sa mijlocie şi superioară, în special în cursul intervenţiei pentru tumori de esofag situate la distanţă mai mică de 6 cm de arcul aortei, intervenţii care reclamă descrucişarea obligatorie a esofagului.

Este foarte important de a cunoaşte la copii raportul canalului toracic cu porţiunea distală a canalului arterial, deoarece acesta formează în prezent obiectul unor intervenţii chirurgicale în cursul cărora canalul toracic poate fi lezat, mai ales în cursul intervenţiilor însoţite de *by-pass* aorto-pulmonar pentru tetrada Fallot, sau în cazul unei rezecţio-anastomoze a bifurcaţiei traheale.

c) ***În regiunea cervicală,*** canalul toracic urcă lateral faţă de traiectul arterei carotide comune din stânga şi se plasează între aceasta şi artera subclaviculară stângă. Ajuns la nivelul celei de a VII-a vertebre cervicale, el îşi schimbă brusc direcţia şi înscrie pornind dinapoi înainte în plan sagital, un arc cu concavitatea în jos. Raportat la elementele din jur, acest arc apare înconjurat la originea sa de un cadru vascular delimitat: – anterior şi medial de artera carotidă comună stângă, flancată de nervul vag stâng şi de vena jugulară internă; – posterior şi lateral, de artera vertebrală; – cranial de artera tiroidiană inferioară; – caudal, de partea orizontală a arterei subclaviculare stângi. În felul acesta arcul canalului toracic este pe rând situat: – retro-, supra şi prearterial.

Partea terminală a canalului toracic se varsă în peretele superior şi uşor posterior al confluentului venos jugulo-subclavicular sau în vena subclaviculară stângă.

Înainte de terminare canalul toracic prezintă o mică dilataţie ampulară a peretului (ampula Mascagni) sau o dedublare a canalului. Partea terminală este prevăzută în interior, cu două valve, care se opun refluxului de sânge în canalul toracic. Ineficienţa acestor valve, favorizează circulaţia retrogradă a limfei, ceea ce şi explică propagarea în unele cazuri a metastazelor pe această cale.

Scanned with OKEN Scanner

Capitolul 5

VASCULARIZAȚIA ORGANELOR MEDIASTINALE

Vascularizarea organelor intramediastinale este asigurată de arterele colaterale care provin din mai multe surse: – arcul aortei; – aorta toracică; – trunchiul arterial brahio-cefalic; – arterele intercostale; – arterele toracice interne; – arterele bronșice; – artera frenică inferioară etc. Ea poate fi sistematizată pe compartimentele mediastinale: – anterior; – mijlociu; și – posterior.

5.1. Vascularizația organelor din compartimentul mediastinal anterior

Vascularizația organelor din compartimentul mediastinal anterior interesează timusul, inima și pericardul.

5.1.1. **Vascularizația timusului** este asigurată de fiecare parte, de câte trei pedicului (fig. 5.1):

– superior, format din două artere timice superioare, dispuse asimetric. Ele irigă porțiunea cervicală a glandei și provin din artera tiroidiană inferioară;

– inferior, format din două artere timice laterale voluminose, care irigă fețele laterale ale glandei. Ele iau naștere de fiecare parte a sternului, din artera toracică internă corespunzătoare sau, uneori, dintr-un trunchi comun cu artera pericardo-frenică superioară;

– central, reprezentând în 58% din cazuri de o arteră timo-tiroidiană mediană. Aceasta ia naștere fie din trunchiul arterial brahiocefalic, foarte aproape de originea acestuia, fie direct din aortă. Artera timo-tiroidiană mediană urmează, de la originea sa, un traiect descendent și se distribuie timusului, furnizându-i ramuri, de o pare și de alta a liniei mediane. Ea emite deseori o ramură, ascendentă, interpretată de Neubauer ca fiind o arteră tiroidiană mijlocie.

Venele timice, după ce brăzdează suprafața glandei, se contopesc pe fața sa posterioară și formează două trunchiuri venoase: – stâng; și – drept. Acestea străbat membrana tiro-aorto-pericardică și se varsă în trunchiul venos brahiocefalic stâng.

La adult, cea mai mare parte din această rețea vasculară, ca și cea limfatică, involuează concomitent cu involuția timisului. În cazul unor tumori de timus, rețeaua vasculară se dezvoltă foarte mult, astfel că extirparea glandei ridică multe probleme de tactică și de tehnică chirurgicală.

5.1.2. **Vascularizația miocardului** se face prin arterele coronare, dreaptă și stângă, care iau naștere din aortă de la nivelul sinusurilor Valsalva drept și stâng.

1) **Artera coronară stângă** *(arteria coronaria sinistra)* ia naștere din bulbul aortic la nivelul sinusului Valsalva stâng. Ea se îndreaptă de la origine oblic descendent, de-a lungul șanțului care separă sinusul Valsalva drept al trunchiului pulmonar de sinusul Valsalva stâng al aortei. Cu aproximativ 2–3 cm înainte de a atinge șanțul atrio-ventricular, artera coronară stângă se divide de regulă în două ramuri: – artera interventriculară anterioară; – artera circumflexă. (fig. 5.2).

Trunchiul arterei coronare stângi poate uneori sta la originea arterei atriale stângi a nodului sinusal și a arterei Kugel.

*a) **Artera interventriculară anterioară** (ramus interventricularis anterior)*, denumită și artera descendentă anterioară, este în continuare directă cu artera coronară stângă. Situată subepicardic, ea urmează direcția șanțului interventricular anterior până la vârful inimii. Uneori ea se termină înainte de a atinge vârful inimii, alteori îl înconjură și se continuă pe fața inferioară a acesteia, sub denumirea de „artera apicală recurentă posterioară".

În traiectul său descendent, artera interventriculară anterioară, dă naștere la trei feluri de colaterale: – ramuri diagonale stângi; – ramuri paraseptale anterioare drepte; și – ramuri septale anterioare.

– *Arterele diagonale* stângi, în număr de 3–4, se distribuie peretelui anterior și lateral al ventriculului stâng.

– *Arterele paraseptale* drepte anterioare sunt ramuri care irigă o fâșie mai mult sau mai puțin îngustă din peretele anterior al ventriculului drept, adiacentă șanțului interventricular anterior. Prima din aceste ramuri paraseptale este artera care se distribuie conului pulmonar. Ea se anastomozează cu artera omonimă din partea dreaptă, și formează pe fața anterioară a conului pulmonar o arcadă, denumită inelul arterial Vieussens" (inelul arterial Visenius).

– *Arterele septale* anterioare se desprind din versantul profund al arterei interventriculare anterioare. Ele pătrund în grosimea septului și irigă două treimi anterioare ale acestuia.

Scanned with OKEN Scanner

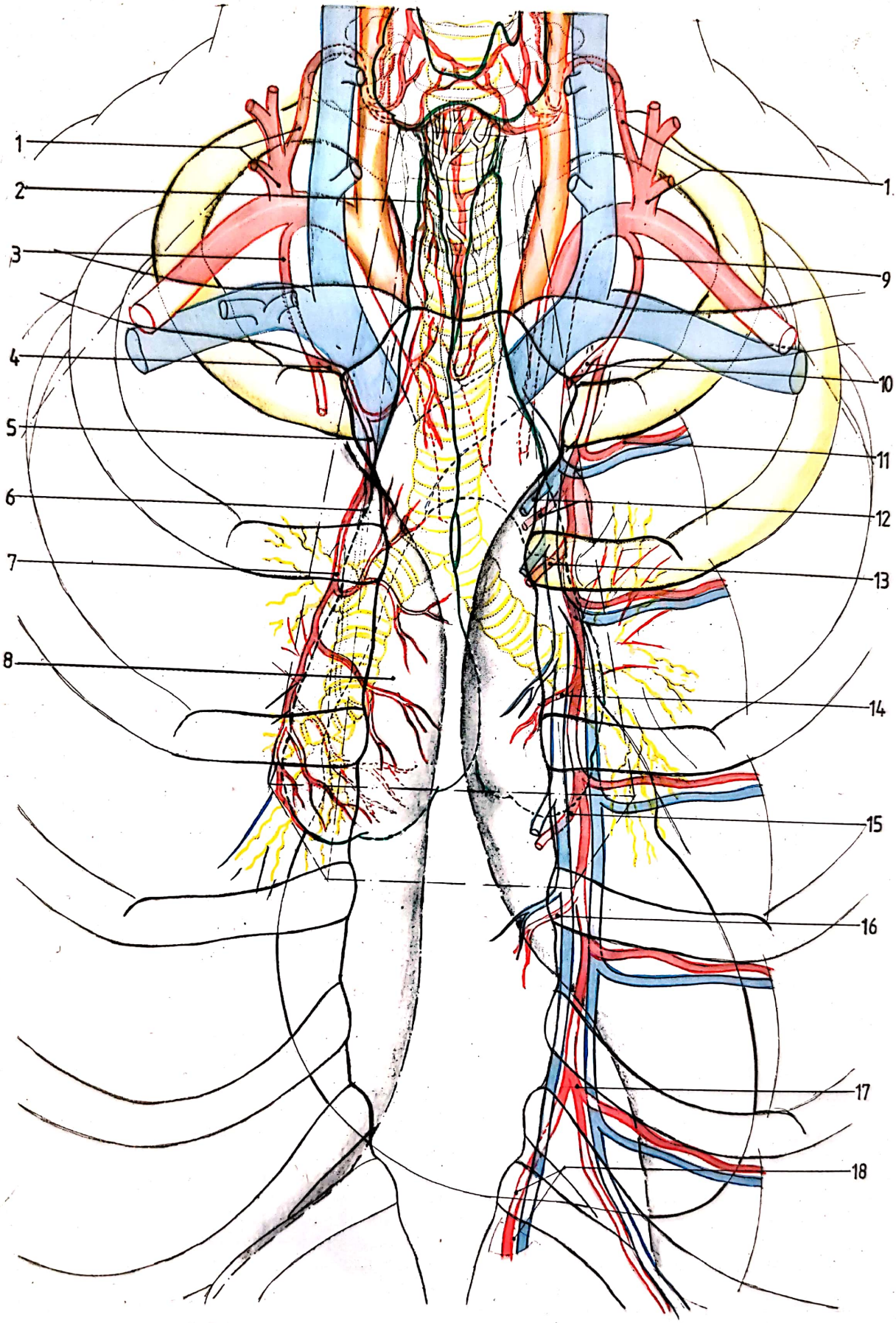

Fig. 5.1. – Irigația timusului: *1,* tr. thyrocervicalis (a. subclavia) + a. thyroidea inferior; **2,** rami thymici (superiores); *3, 9,* a. thoracica interna; *4,* a. thyroidea ima (Neubauer); *5, 10,* a. pericardiacophrenica superior dextra; *6,* a. thymica inferior; *7,* rami thymici (anteriores et posteriores); *8,* thymus; *11,* rami intercostales anteriores; *12, 13,* rami mediastinales; *14, 16,* rami sternales; *15,* a. pericardiacophrenica inferior; *17,* a. musculophrenica; *18,* a. epigastrica superior + spațiul Larrey.

Scanned with OKEN Scanner

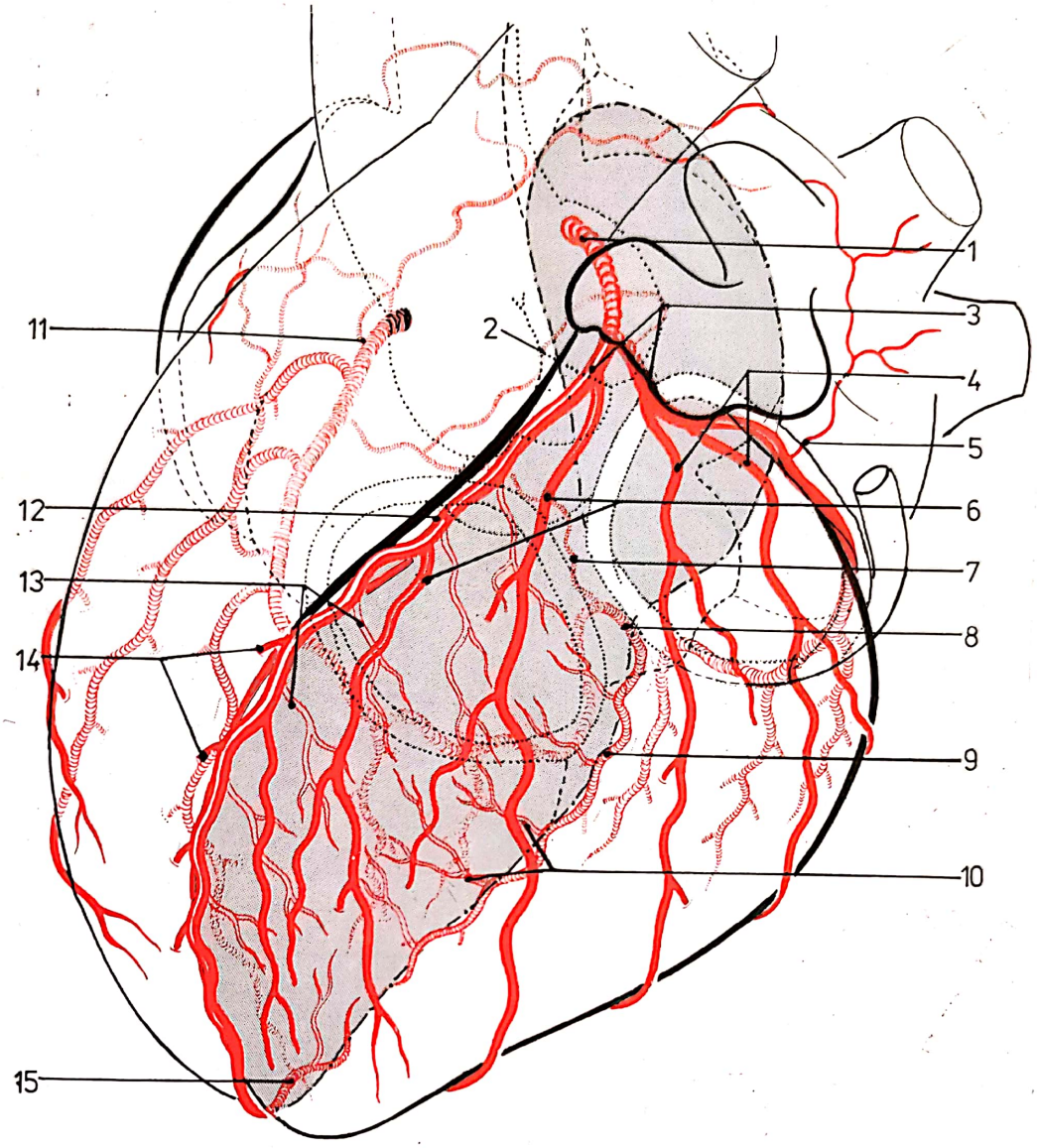

Fig. 5.2. – Irigaţia miocardului. Arterele coronare (incidenţa O.A.S.): *1,* a. coronaria sinistra; *2,* a. anastomotica auricularis magna (a. Kugel); *3,* ramus interventricularis anterior + ramus circumflexus; *4,* a. marginală I şi II; *5,* a. atrii sinistri; *6,* a. diagonală I şi II; *7,* a. nodului atrio-ventricular Aschoff–Tawara; *8,* ansa în „U" de la nivelul crux cordis; *9,* ramus interventricularis posterior (a. coron. dex.); *10,* aa. septale posterioare; *11,* a. coronaria dextra; *12,* ramus interventricularis anterior (a. coron. sin.); *13,* aa. septale anterioare; *14,* aa. paraseptale anterioare; *15,* a. apicală recurentă posterioară.

Dintre arterele septale anterioare cea mai importantă este ramura a doua, deoarece ea se distribuie muşchiului papilar anterior drept şi bandeletei septo-marginale, în care este inclusă ramura dreaptă a trunchiului His. Ea irigă de asemenea fasciculul antero-superior al ramurei stângi His (fig. 5.3).

*b) **Artera circumflexă** (ramus circumflexus)* descrie de la origine o curbă oblic descendentă, care înconjură baza auriculului stâng şi coboară în şanţul atrio-ventrcular stâng, pe care îl urmează uneori până la *crux cordis*. Alteori, ea se continuă şi după ce înscrie la acest nivel o ansă în formă de „U", în şanţul interventricular posterior, pe care îl urmează sub denumirea de „artera interventriculară posterioară", sau de „artera descendentă posterioară stângă" *(ramus interventricularis posterior)*.

Când artera circumflexă înscrie un traiect lung, se disting patru porţiuni:

• Prima porţiune, în medie 5–10 mm, se întinde de la origine şi până la şanţul atrio-ventricular stâng. Din acest segment iau naştere de obicei două colaterale: – artera atrială stângă a nodului sinusal; şi – artera Kugel. Aceasta din urmă se prezintă ca un element de legătură directă între circulaţia arterei coronare drepte şi a celei stângi, ceea ce îi conferă posibilitatea de a suplimenta în caz de obstrucţie a uneia din cele două coronare, atât circulaţia nodului sinusal, cât şi pe cea a nodului atrio-ventricular Aschoff-Tawara.

Scanned with OKEN Scanner

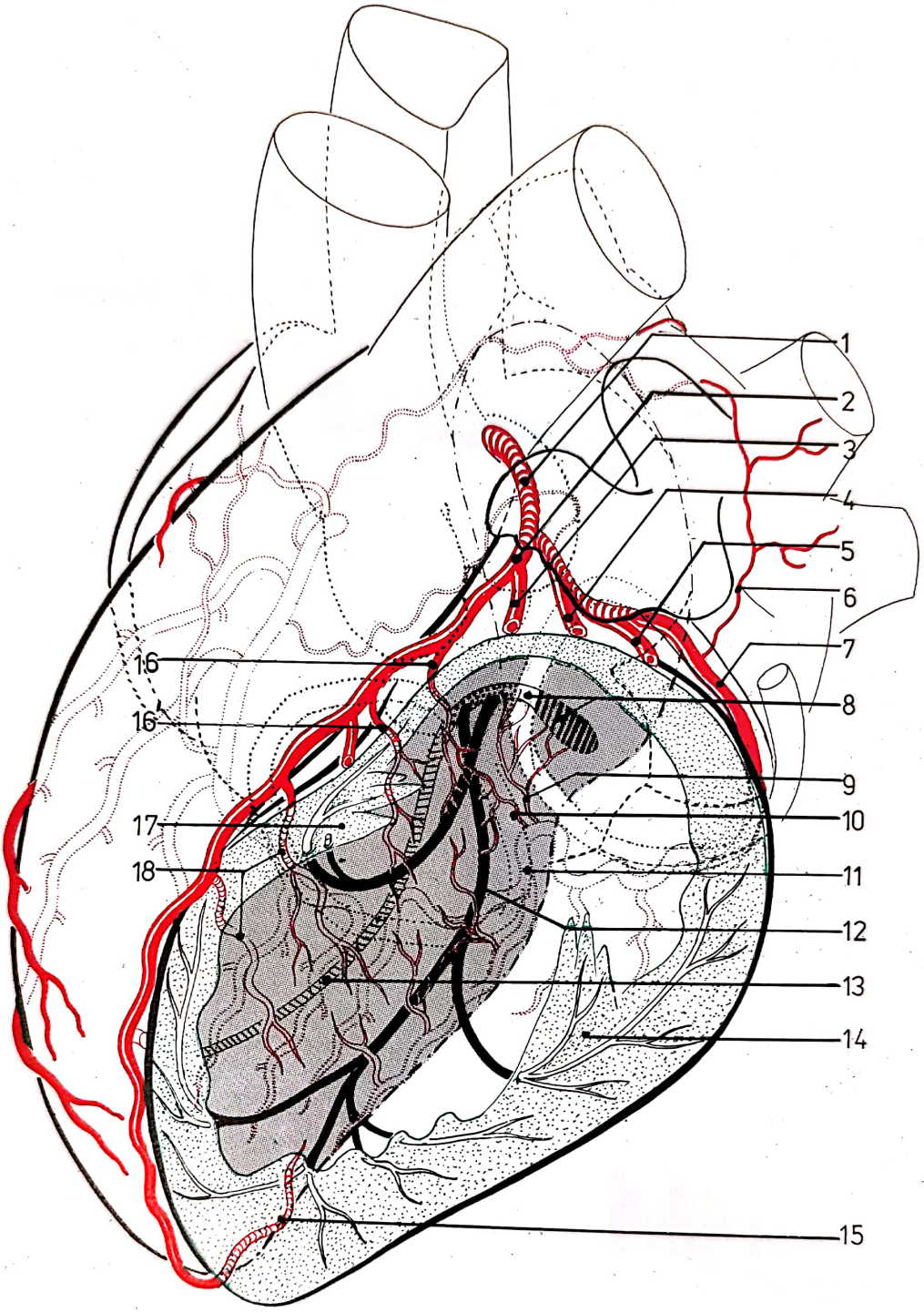

Fig. 5.3. – Irigația miocardului. Irigația sistemului excito-conductor al inimii (incidența laterală stângă): *1,* a. coronaria sinistra; *2,* ramus interventricularis anterior (a. coron. sinis.); *3,* artera diagonală; *4, 5,* aa. marginale I și a II-a; *6,* a. atrii sinistri; *7,* ramus circumflexus (a. coron. sinis.); *8,* nodus atrioventricularis (Aschoff–Tawara); *9,* a. nodi atrioventriculari (Aschoff–Tawara); *10,* a. fasciculului posterior al ramurei stângi His; *11,* ramus interventricularis posterior (a. coron. dex.); *12,* fasciculul posterior al ramurei stângi His; *13,* crus dextrum trunci atrioventricularis (His); *14,* m. papillaris posterior sinister; *15,* a. apicală recurentă posterioară; *16,* a. fasciculului antero-superior al ramurei stângi His; *16',* a. cruris dextri trunci atrioventricularis (His); *17,* m. papillaris anterior sinister; *18,* aa. septale anterioare.

Scanned with OKEN Scanner

• A doua porțiune a arterei circumflexe corespunde segmentului anterior al șanțului atrio-ventricular stâng. Din această porțiune iau naștere ramuri colaterale marginale, destinate ventriculului stâng. Cea mai importantă dintre aceste ramuri se consideră a fi prima colaterală. Ea urmează marginea obtuză a inimii și a fost denumită din acest motiv și „artera marginală obtuză stângă".

• A treia porțiune din artera circumflexă corespunde la segmentul posterior al șanțului atrio-ventricular stâng și la *crux cordis*. De la ea se desprind: – ramuri colaterale marginale, destinate peretelui posterior al ventriculului stâng; – ramuri pentru nodul atrio-ventricular Aschoff-Tawara (vezi fig. 5.3); și – ramuri pentru fasciculul postero-inferior al ramurei stângi His.

• Ultima porțiune (inconstantă) din artera circumflexă este reprezentată de artera interventriculară posterioară. Aceasta din urmă dă naștere la trei feluri de ramuri colaterale: – paraseptale inferioare, pentru ventriculul drept; – ventriculare posterioare, pentru ventriculul stâng; și – septale, care irigă treimea posterioară a septului inter-ventricular.

2) **Artera coronară dreaptă** *(arteria coronaria dextra)* ia naștere de la nivelul sinusului Valsalva drept al aortei. În 60% din cazuri, acesta prezintă două orificii: – unul pentru artera coronară dreaptă propriu-zisă; și – altul pentru artera conului pulmonar. Artera coronară dreaptă, când este complet dezvoltată, prezintă patru porțiuni (fig. 5.4).

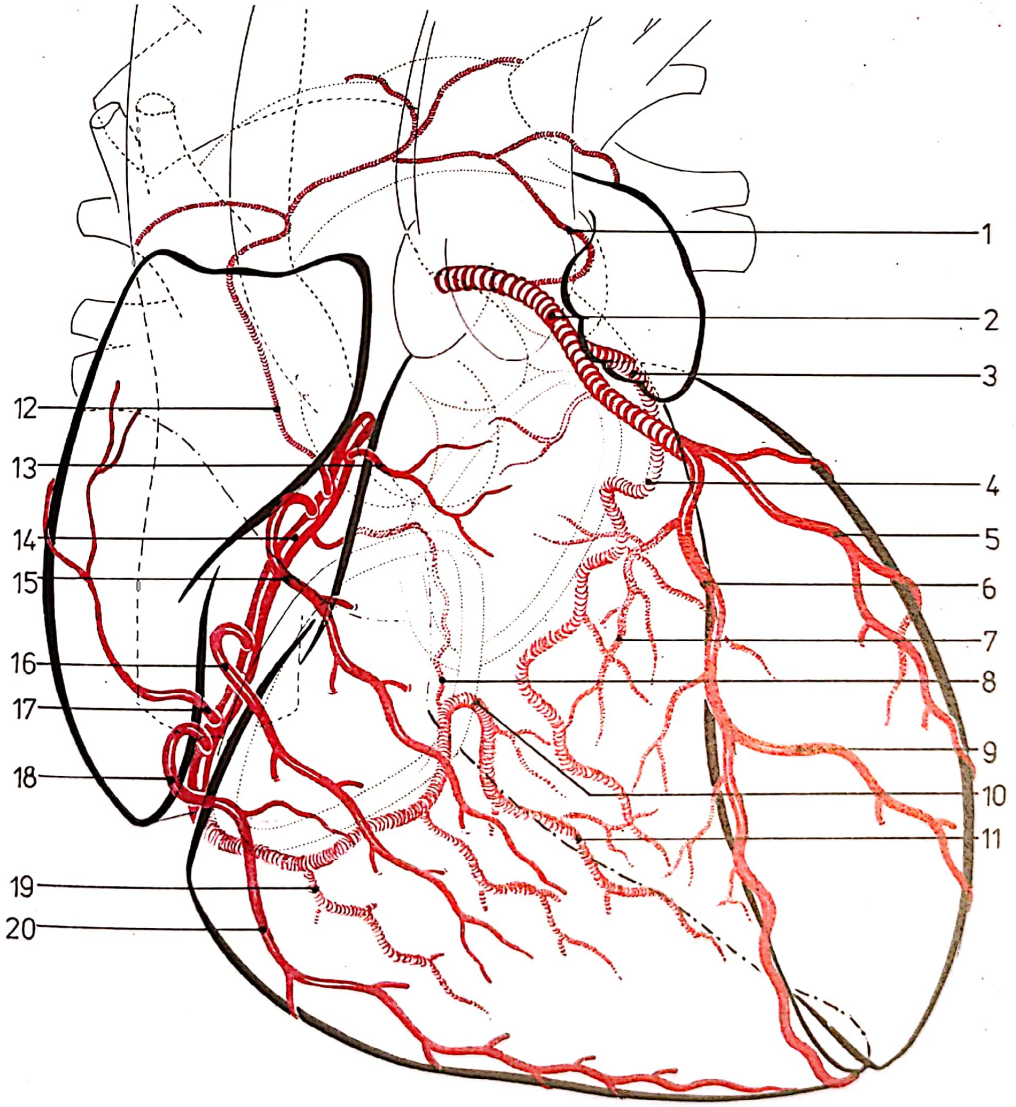

Fig. 5.4. – Irigația miocardului. Arterele coronare: dreaptă și stângă: *1,* a. atrii sinistri; *2,* a. coronaria sinistra; *3, 4,* ramus circumflexus (a. coron. sin.); *5, 9,* I și a II-a a. diagonală; *6,* ramus interventricularis anterior; *7,* a. septală; *8,* a. nodi atrioventriculari Aschoff–Tawara; *10,* ansa în „U" de la nivelul crux cordis; *11,* ramus interventricularis posterior (a. coron. dex.); 12, a. atrială anterioară a nodului sino-atrial; *13,* a. conului pulmonar; *14,* a. coronaria dextra; *15, 16,* aa. ventriculare anterioare; *17,* a. atrială inferioară; *18, 20,* a. marginală dreaptă; *19,* a. ventriculară inferioară (diafragmatică).

Scanned with OKEN Scanner

• Prima porțiune a arterei coronare drepte coboară de-a lungul versantului anterior al șanțului atrio-ventricular drept și este cuprinsă între aortă și marginea ascuțită a inimii. Această porțiune a arterei coronare drepte emite ramuri colaterale ascendente, pentru atriul drept și ramuri colaterale descendente, pentru ventriculul drept.

Dintre ramurile colaterale ascendente face parte și artera atrială dreaptă anterioară, care este artera nodului sinusal.

Dintre ramurile colaterale descendente fac parte: – artera conului pulmonar; și – ramuri ventriculare anterioare. Printre acestea din urmă, – de regulă două până la patru –, se numără și artera marginală, care marchează marginea ascuțită a ventriculului drept.

• A doua porțiune a arterei coronare drepte este situată între marginea ascuțită a inimii și *crux cordis* și ocupă segmentul posterior al șanțului atrio-ventricular drept. Din această porțiune iau naștere: – ramuri ascendente (artera atrială posterioară dreaptă); și – ramuri descendente, care irigă fața inferioară, diafragmatică, a ventriculului drept.

• A treia porțiune a arterei coronare drepte corespunde buclei de la nivelul *crux cordis*. Din această buclă ia naștere o colaterală care pătrunde în profunzimea depresiunii *crux cordis*, urmează direcția septului interventricular supratricuspidal și ajunge în dreptul nodului Aschoff-Tawara, pe care îl irigă.

• A patra porțiune a arterei coronare drepte se întinde de la *crux cordis* până la vârful inimii. Ea ocupă șanțul interventricular posterior sub denumirea de „artera interventriculară posterioară" *(ramus interventricularis posterior)* sau de „arteră descendentă posterioară". Uneori ea poate să inconjure vârful inimii și să irige și partea inferioară a șanțului interventricular anterior, sub denumirea de „arteră interventriculară recurentă anterioară".

Artera interventriculară posterioară dreaptă emite trei feluri de colaterale: – ramuri ventriculare inferioare, destinate ventriculului drept; – ramuri paraseptale stângi inferioare, destinate ventriculului stâng; și – ramuri septale, care vascularizează treimea posterioară a septului interventricular.

Cea mai importantă din aceste ramuri colaterale se consideră a fi prima ramură septală, deoarece ea contribuie la irigarea nodului Ascoff-Tawara și, inconstant, și a fasciculului postero-inferior al ramurii stângi His.

5.1.3. **Tipuri de circulație coronariană.** S-a convenit să se considere ca dominant acel sistem coronarian – fie drept, fie stâng –, care irigă răscrucea inimii *(crux cordis)* și care furnizează totodată ramura arterială interventriculară posterioară.

În cazul în care un sistem coronarian – fie cel drept, fie cel stâng –, irigă nu numai zona ventriculară paraseptală ipsilaterală, ci și o parte mai largă din teritoriul miocardic al ventriculului controlateral, acel sistem coronarian poartă denumirea de „sistem coronarian hiperdominant".

Predominanța circulației coronariene a inimii prezintă de fapt două aspecte: – anatomic și – funcțional. Predominanța anatomică, dreaptă sau stângă, este determinată de apartenența arterei interventriculare posterioare. Când aceasta aparține sistemului coronarian drept, se vorbește de „predominanța coronariană anatomic dreaptă", iar când ea aparține sistemului coronarian stâng – se vorbește de „predominanța coronariană anatomic stângă".

Predominanța funcțională a sistemului de irigație coronariană este dictată de gradul de permeabilitate a fiecărei artere coronare și de remanierile microcirculației în teritoriul deservit de ele. Predominanța funcțională se poate modifica în cursul vieții, în funcție de procesele obstructive de la nivelul unora dintre ramurile celor două artere coronare: dreaptă și stângă.

5.1.4. **Sistemul venos al inimii.** Circulația sanguină de întoarcere din miocard este asigurată, în cea mai mare parte, de venele tributare sinusului coronar *(sinus coronarius cordis)* (fig. 5.5).

Dispus în profunzimea segmentului posterior al șanțului atrio-ventricular stâng, sinusul coronar este intim legat de peretele atriului stâng, de la care primește numeroase fibre musculare. Acestea se dispun cu inserția lor în jurul vasului, realizând un adevărat tunel care delimitează sinusul coronar. Tunelul astfel format are un rol de protecție, dar după T.N. Maros, el ar exercita și un rol de sfincter.

Sinusul coronar are o lungime de 3–6 cm. Anatomic, el reprezintă porțiunea de venă cuprinsă între două valve: – valva Vieussens, care îl delimitează la originea sa de marea venă coronară; și – valva Thebesius, care se găsește la nivelul orificiului său de vărsare în atriul drept.

Sinusul coronar este alimentat de cinci afluenți: – marea venă coronară; – vena oblică a atriului stâng; – vena posterioară a ventriculului stâng; – vena interventriculară posterioară; și – vena coronară dreaptă.

– *Marea venă coronară (vena cordis magna)* are la origine vena interventriculară anterioară, care se formează în șanțul cu același nume. Ajungând în șanțul atrio-ventricular stâng, vena interventriculară anterioară primește câteva colaterale și se continuă, sub denumirea de marea venă coronară, până la valvula Vieussens, care o delimitează de sinusul coronarian.

– *Vena oblică a atriului stâng (vena obliqua atrii sinistri)*, sau vena Marshall reprezintă un vestigiu al venei cave superioare stângi. Ea urmează, ca și aceasta din urmă, un traiect oblic descendent, coborând în spatele auriculului stâng. Ajungând la nivelul șanțului atrio-ventricular stâng, ea se varsă în sinusul coronar, la câțiva milimetri distal de valva Vieussens, care o separă de marea venă coronară.

Scanned with OKEN Scanner

– *Vena posterioară a ventriculului stâng (vena posterior ventriculi sinistri)* se varsă în 4/5 din cazuri în sinusul coronar, şi în 1/5 din cazuri, în marea venă coronară. Traiectul său brăzdează faţa inferioară şi posterioară a ventriculului stâng.

– *Vena interventriculară posterioară (vena cordis media)* este o venă voluminoasă, care porneşte din vârful inimii, urmând direcţia şanţului cu acelaşi nume şi se varsă în porţiunea terminală a sinusului coronar.

– *Vena coronară dreaptă,* sau mica venă coronară *(vena cordis parva)* porneşte, când este bine dezvoltată, de pe faţa anterioară a conului pulmonar, străbate de sus în jos, segmentul anterior al şanţului atrio-ventricular drept, unde primeşte numeroşi afluenţi şi se varsă în sinusul coronar.

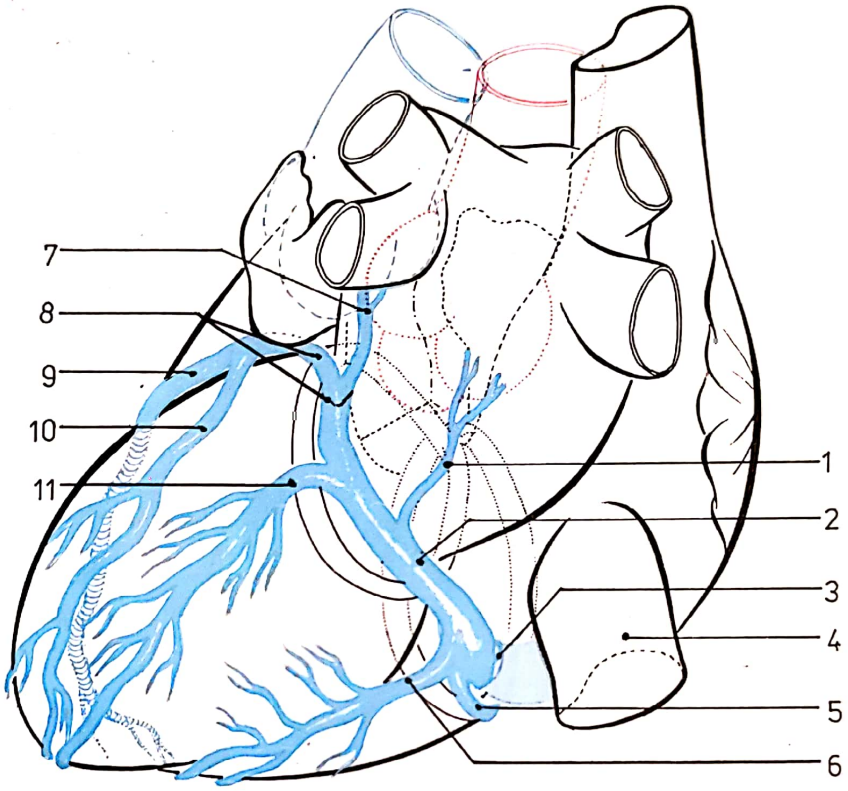

Fig. 5.5. – Vascularizaţia miocardului. Sistemul venos: *1,* v. posterior atrii sinistri; *2,* sinus coronarius; *3,* valva Thebesius; *4,* v. cava inferior; *5,* v. cordis parva (v. coron. dr.); *6,* v. cordis media (v. interventr. post.); *7,* v. obliqua atrii sinistri; 8, v. cordis magna (marea v. coronară) + valva Vieussens; *9,* v. interventriculară anterioară; *10,* v. oblică a ventriculului stâng; *11,* v. posterior ventriculi sinistri.

În afară de aceşti afluenţi constanţi, se mai descriu: – venele anterioare ale ventriculului drept *(venae cordis anteriores)* care se varsă direct în atriul drept (venele Galien); – venele Thebesius *(venae cordis minime)*, care drenează sângele provenit din pereţii inimii – direct în cavităţile ventriculilor sau ale atriilor. Aceste vene par a juca un rol hemodinamic deosebit de important în cadrul bolii coronariene.

5.1.5. **Vascularizaţia pericardului.**

1) Irigaţia pericardului este asigurată de artere ce se dispun în două grupe: – anterior; şi – posterior.

a) ***Grupul anterior al arterelor pericardice,*** sau grupul antero-lateral, este reprezentat, după Paturet H., atât la dreapta, cât şi la stânga, prin câte două colaterale: – antero-superioară; şi – antero-inferioară; care iau naştere din artera pericardo-frenică (denumită în nomenclatura veche: – artera diafragmatică superioară) (fig. 5.6).

Într-un studiu recent Wiedman (1978) arăta că grupul arterial anterior al arterelor pericardice provine, atât la dreapta, cât şi la stânga, din câte o colaterală posterioară a arterei toracice interne, denumită „artera pericardică superioară". După un scurt traiect, această arteră se divide în trei ramuri: – laterală; – intermediară; şi – medială.

– *Ramura laterală* din grupul arterial anterior corespunde arterei pericardo-frenice. Ea se îndreaptă de la origine oblic în jos şi posterior, urmând, împreună cu nervul frenic pe care îl însoţeşte, faţa laterală a pericardului.

– *Ramura intermediară* sfârşeşte în 69% din cazuri în pericard, coborând paralel cu marginea sternului până la nivelul coastelor III-VI. Sub acest nivel, faţa anterioară a pericardului este irigată de o ramură inferioară, care

Scanned with OKEN Scanner

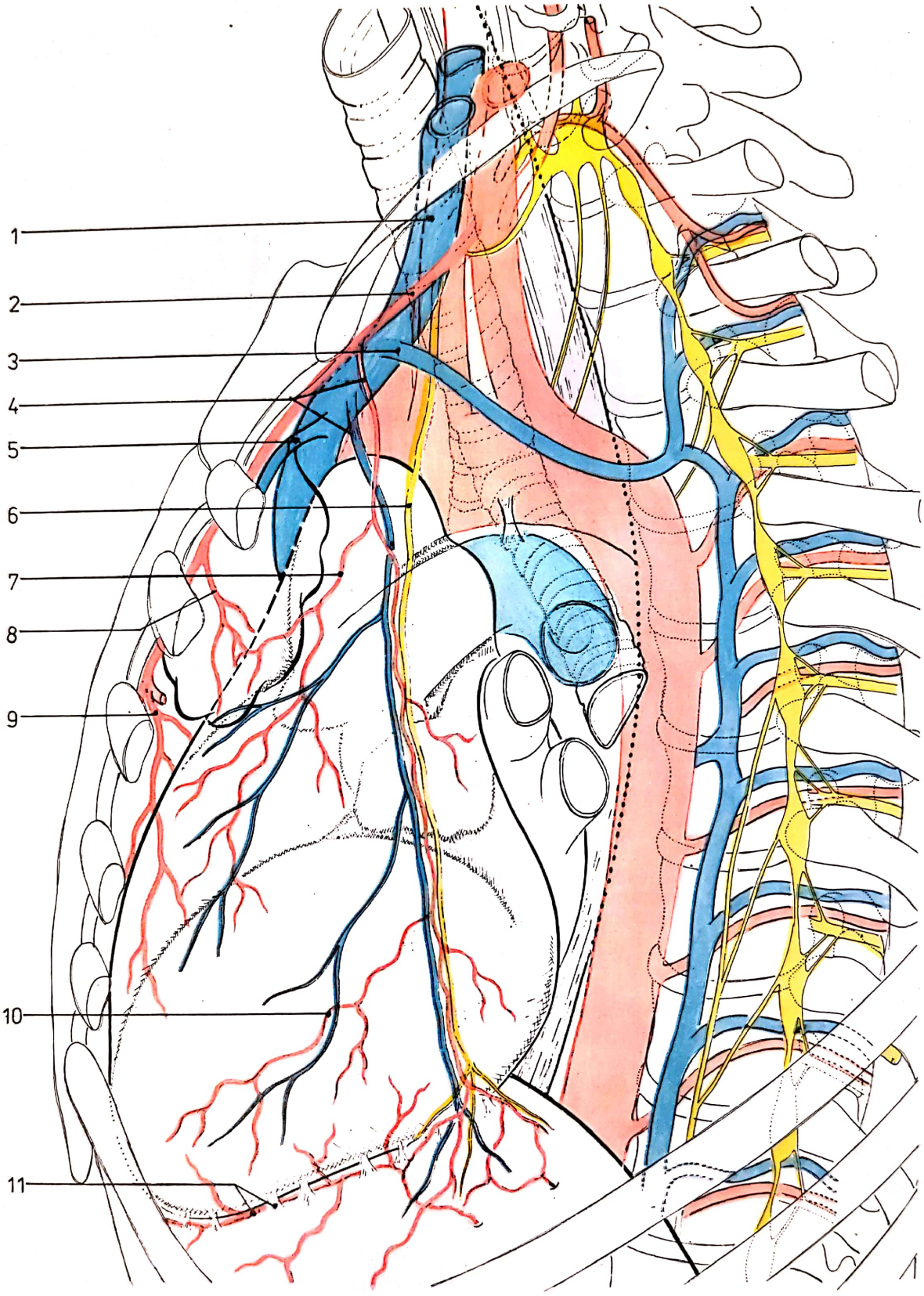

Fig. 5.6. – Vascularizația pericardului. Fața laterală stângă a mediastinului: *1*, v. brachiocephalica sinistra; *2*, a. thoracica interna sinistra; *3*, v. intercostală superioară Braine; *4*, a. et v. pericardiacophrenica; *5*, v. thoracica interna; *6*, n. phrenicus; **7**, a. pericardică anterioară, superioară; *8*, rami thymici (a. thorac. int.); *9*, rami mediastinales (a. thorac. int.); *10*, a. pericardică anterioară inferioară; *11*, sinusul freno-pericardic + a. phrenica inferior sinistra.

Scanned with OKEN Scanner

provine direct din artera toracică internă şi este denumită „artera pericardică inferioară". În 31% din cazuri, ramura intermediară a grupului arterial anterior al pericardului, se termină în corpii grăsoşi Waldeyer.

– *Ramura medială* a grupului arterial anterior coboară paralel cu ligamentul sterno-pericardic şi sfârşeşte, după ce emite ramuri pentru corpii grăsoşi Waldeyer, în semicerc în dreptul spaţiilor intercostale III–VI.

Porţiunea inferioară a feţei anterioare a pericardului este irigată de artera pericardică inferioară, ramură din artera toracică internă. Accesor, irigaţia peretelui anterior al pericardului poate fi suplimentată prin ramuri provenite din: – artera timică; – artera frenică inferioară; sau din – arterele intercostale anterioare.

*b) **Grupul arterial posterior al pericardului,*** este reprezentat de ramuri ce provin din arterele bronşice, esofagiene, mediastinale şi pericardo-diafragmatice.

Cele două grupe arteriale ale pericardului – anterior şi posterior – prezintă numeroase colaterale, cu multiple anastomozări intraparietale. Ele intervin, împreună cu circulaţia venoasă şi cu cea limfatică, în reglarea circuitului lichidului intrapericardic.

Circulaţia venoasă de la nivelul pericardului este deservită de venele pericardo-frenice, care se varsă în trunchiul venos brahiocefalic. Alături de acestea, se găsesc şi alţi colectori care drenează, – prin intermediul venelor esofagiene, bronşice, mediastinale, intercostale şi diafragmatice, – sângele spre sistemul venei azygos.

5.2. Vascularizaţia organelor din compartimentul mediastinal mijlociu

Vascularizaţia organelor din compartimentul mediastinal mijlociu este destinată în întregime ductului traheo-bronşic.

5.2.1. **Irigaţia ductului traheo-bronşic** (fig. 5.7).

*a) **Partea superioară a traheii*** este irigată de ramuri ce provin din artera tiroidiană inferioară.

*b) În **segmentul mijlociu,*** marginea postero-laterală dreaptă a traheii este irigată de o arcadă formată din mai multe ramuri ce provin din arterele cervico-intercostale; – marginea postero-laterală stângă este irigată de ramuri ce provin dintr-o arcadă care conectează artera tiroidiană inferioară cu artera bronşică stângă. Se formează astfel, la acest nivel, de ambele părţi ale traheii, o reţea de vase perpendiculare şi paralele, din care unele străbat şanţul interinelar, iar altele peretele membranos şi se pierd în tunica mucoasă şi musculară a traheii.

*c) **Partea terminală a traheii*** şi arborele bronşic sunt irigate de arterele bronşice. Acestea iau naştere, într-o treime din cazuri, de pe versantul inferior al extremităţii posterioare a arcului aortei, fie separat, fie printr-un trunchi unic.

În aproximativ 50% din cazurile studiate de Bisenkov, arterele bronşice au provenit din două surse: – direct din aorta toracică; şi – dintr-o arteră intercostală. Se descriu şi cazuri cu trei surse pentru irigaţia porţiunii terminale a ductului traheo-bronşic: – aortă, – arterele intercostale; şi – artera tiroidiană inferioară.

În cazul unor origini anormale, arterele bronşice pot proveni şi din artera subclaviculară dreaptă, artera intercostală superioară, artera mediană Neubauer, artera toracică internă, trunchiul arterial brahiocefalic şi chiar din aorta abdominală sau din arterele diafragmatice superioare.

✧ Arterele bronşice din dreapta iau naştere din prima arteră intercostală posterioară sau direct de pe faţa laterală a aortei descendente, nedepăşind în jos originea celei de a II-a artere intercostale.

✧ Arterele bronşice din partea stângă iau naştere cel mai frecvent de pe peretele anterior al aortei, dintr-un punct situat fie în dreptul marginii superioare, fie a celei inferioare a bronhiei principale stângi.

Anatomic, traiectul arterelor bronşice prezintă două segmente: – extrapulmonar, care este în cea mai mare parte intramediastinal; – şi intrapulmonar.

Segmentul intramediastinal al arterelor bronşice cuprinde porţiunea de arteră care se întinde de la origine până la punctul unde se alătură bronhiei principale. Acest segment poate fi deosebit de lung în unele anomalii, sau foarte scurt – când ia naştere direct din aortă. În general, arterele bronşice din stânga au un traiect mai scurt decât cele din dreapta. Aceasta se datorează contactului nemijlocit al arcului aortei cu bronhia principală stângă.

În funcţie de nivelul de la care iau naştere arterele bronşice şi după traiectul pe care îl urmează, Bisenkov a evidenţiat următoarele tipuri de traiecte: – retroesofagian; – preesofagian; – pretraheal; – laterotraheal; – suprabronşic drept; sau – suprabronşic stâng.

l) **În partea dreaptă** tipul cel mai frecvent este, după Bisenkov – cel retroesofagian (fig. 5.8). În acest caz, artera bronşică, pornind din aortă, descrie în dreptul peretelui posterior al esofagului o curbă cu convexitatea în sus şi pătrunde în spaţiul dintre vena azygos şi originea bronhiei principale drepte, pe care o însoţeşte apoi până la părăsirea mediastinului, strâns lipită de peretele posterior al acesteia. În alte cazuri, după părăsirea spaţiului retroesofagian, arterele bronşice pătrund în defileul infrabronşic drept şi se ramifică pe faţa anterioară a bronhiei principale drepte.

Scanned with OKEN Scanner

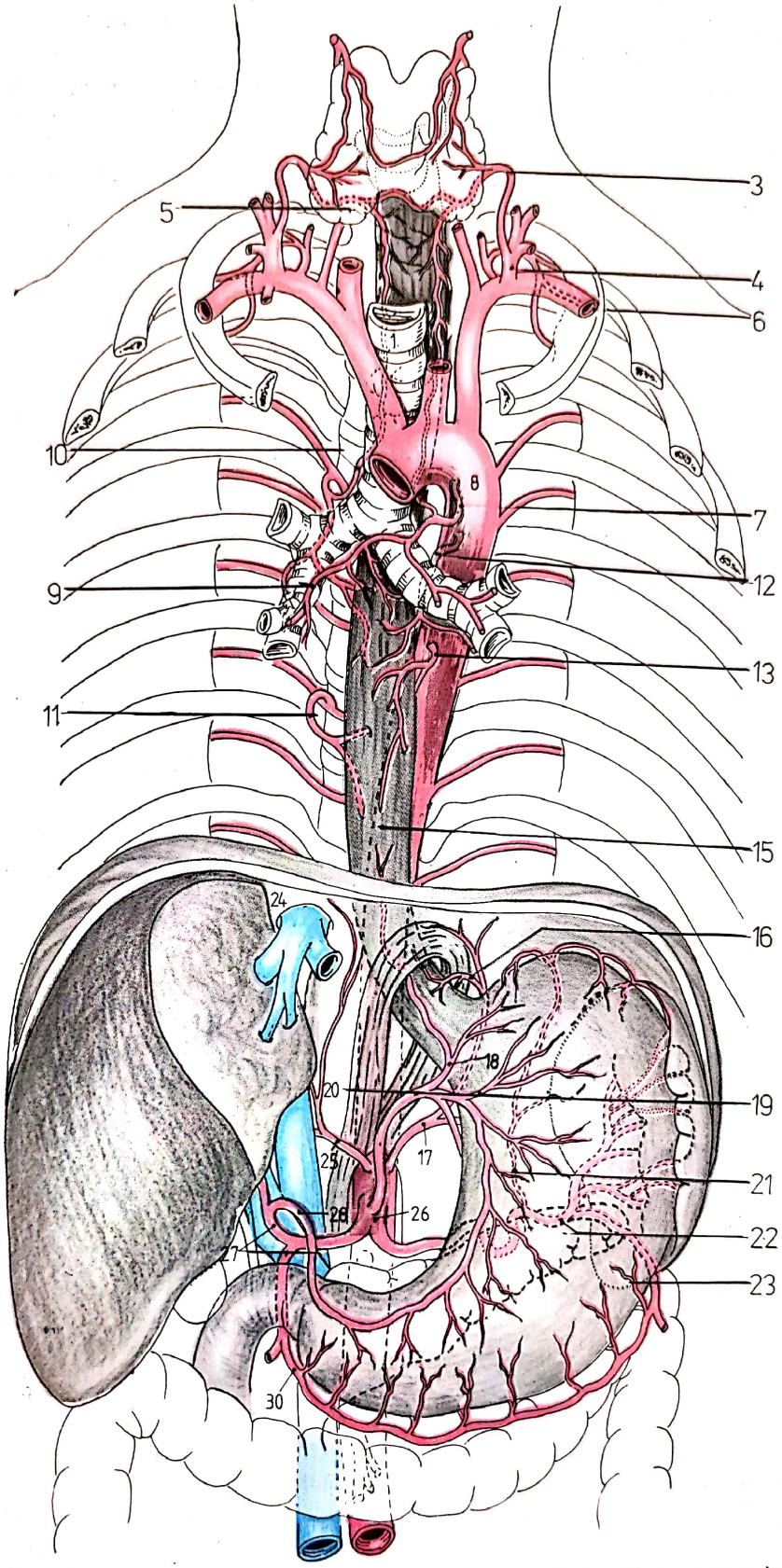

Fig. 5.7. – Irigația organelor din compartimentul mediastinal mijlociu și posterior: *1,* trachea; *2,* esophagus; *3,* a. thyroidea inferior; *4,* truncus a. thyrocervicalis (a. subclaviae); *5,* rami esophagei (a. thyroideae inferior); *6,* a subclavia; *7,* rami bronchiales; *8,* aorta descendens thoracica; *9,* a. bronchiales (traiect preesofagian); *10,* rami tracheales; *11,* rami esophagei extraparietales; *12, 13,* rami esophagei longi; *14,* ligamentum pulmonale; *15,* zonă paucivasculară; *16,* rami esophagei (a. phrenica inferior); *17,* a. phrenica inferior sinistra; *18,* a. cardio-esofagiană; *19,* a. gastro-tuberozitară anterioară; *20,* a. gastrica sinistra; *21,* a. gastro-tuberozitară posterioară; *22,* a. lienalis; *23,* a. gastroepiploica sinistra; *24,* foramen venae cave; 25, a. phrenica inferior dextra; *26,* truncus celiacus; *27,* a. hepatica communis + a. gastro-duodenalis; *28,* a. gastrica dextra; *29,* ramura infrapilorică; *30,* a. gastroepiploica dextra.

Scanned with OKEN Scanner

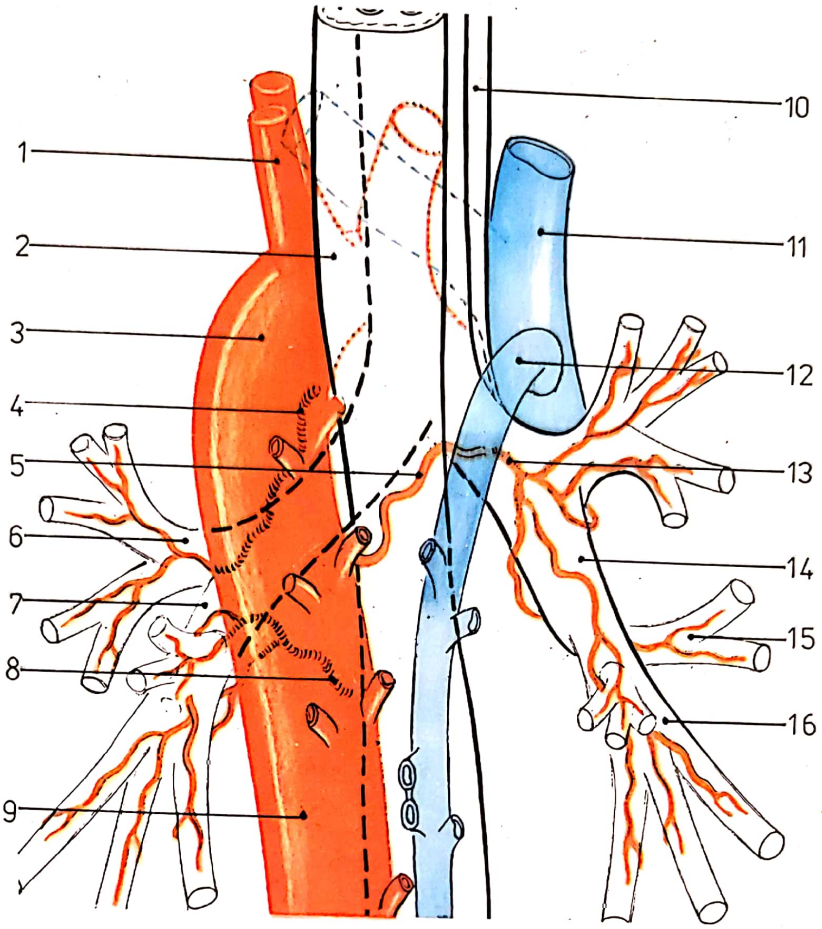

Fig. 5.8. – Vascularizaţia segmentului traheo-bronşic. Traiectul retroesofagian al arterei bronşice din dreapta: *1,* a. subclavia sinistra; *2,* esophagus; *3,* arcus aortae; *4, 8,* rami bronchiales; *5,* a. bronşică retroesofagiană dreaptă; *6,* br. lobaris superior sinister; *7,* br. lobaris inferior sinister; *9,* aorta descendens thoracica; *10,* trachea; *11,* v. cava superior; *12,* v. azygos; *13,* rami bronchiales (a. bronşică retroesofagiană dreaptă); *14,* br. intermediară; *15,* br. lobaris medius; *16,* tr. bronşic al piramidei bazale drepte.

– *Traiectul preesofagian* al arterelor bronşice din dreapta se constată aproximativ la 30% din cazuri. La origine, ele se găsesc în aria cuprinsă între marginea stângă a esofagului şi marginea superioară a bronhiei principale stângi. În continuare, ele traversează spaţiul preesofagian şi ajung pe versantul inferior al bronhiei principale drepte, pe care o însoţesc apoi şi în afara mediastinului, în toate ramificaţiile sale (fig. 5.9).

– În cazul unui *traiect pretraheal,* arterele bronşice din dreapta iau naştere din aortă, deasupra originii bronhiei principale stângi. De aici ele se îndreaptă oblic în jos şi spre dreapta, în direcţia bifurcaţiei traheale, traversând grupul limfonodular pretraheal, căruia îi furnizează câteva ramuri colaterale, şi se plasează sub originea bronhiei principale drepte. La acest nivel ele furnizează câte o colaterală pentru fiecare bronhie lobară dreaptă.

Artera bronşică dreaptă ajungând în spaţiul pretraheal, dă naştere uneori unei colaterale recurente, care se îndreaptă către bronhia principală stângă, pe care o însoţeşte în apropiere de marginea sa inferioară, pe tot parcursul extramediastinal al acesteia.

– Se descriu şi artere bronşice în *loja laterotraheală dreaptă.* În acest caz, arterele bronşice încrucişează faţa laterală a traheii şi ajung în spaţiul suprabronşic drept, de unde pornesc ramuri de-a lungul întregului traseu extramediastinal al bronhiei principale drepte.

2) **La stânga,** segmentul intramediastinal al arterelor bronşice are un traiect mai constant, de obicei în limitele spaţiului preesofagian şi suprabronşic. Când ele urmează traiectul preesofagian, arterele bronşice din partea stângă se plasează iniţial în spaţiul cuprins între marginea stângă a esofagului şi nervul vag, mai rar lateral faţă de acesta. Ele coboară oblic de-a lungul versantului superior al bronhiei principale stângi, până la ieşirea din mediastin, furnizând numeroase ramuri care însoţesc ramificaţiile bronşice (vezi fig. 5.9).

Scanned with OKEN Scanner

Nivelul la care arterele bronşice ating peretele bronhiei principale diferă în partea dreaptă de cea stângă. Astfel, în dreapta, artera bronşică se alătură în cele mai multe cazuri bronhiei principale chiar de la originea acesteia, însoţindu-i marginea inferioară şi întrucâtva şi pe cea anterioară. Numai în cazurile în care artera bronşică are un traiect preesofagian, ea se alătură bronhiei principale drepte abia de la jumătatea traiectului acesteia.

În stânga, arterele bronşice se alătură în majoritatea cazurilor bronhiei principale stângi abia de la mijlocul acesteia, sau chiar de la treimea sa inferioară, în general mai aproape de versantul său superior decât de cel inferior. De regulă, fiecare plămân primeşte câte două artere bronşice, care urmăresc peretele anterior şi inferior, pentru bronhia principală dreaptă şi versantul superior şi posterior pentru bronhia principală stângă. Dacă există câte o singură arteră bronşică, ea ocupă de regulă versantul inferior al bronhiei principale drepte sau versantul superior al bronhiei principale stângi.

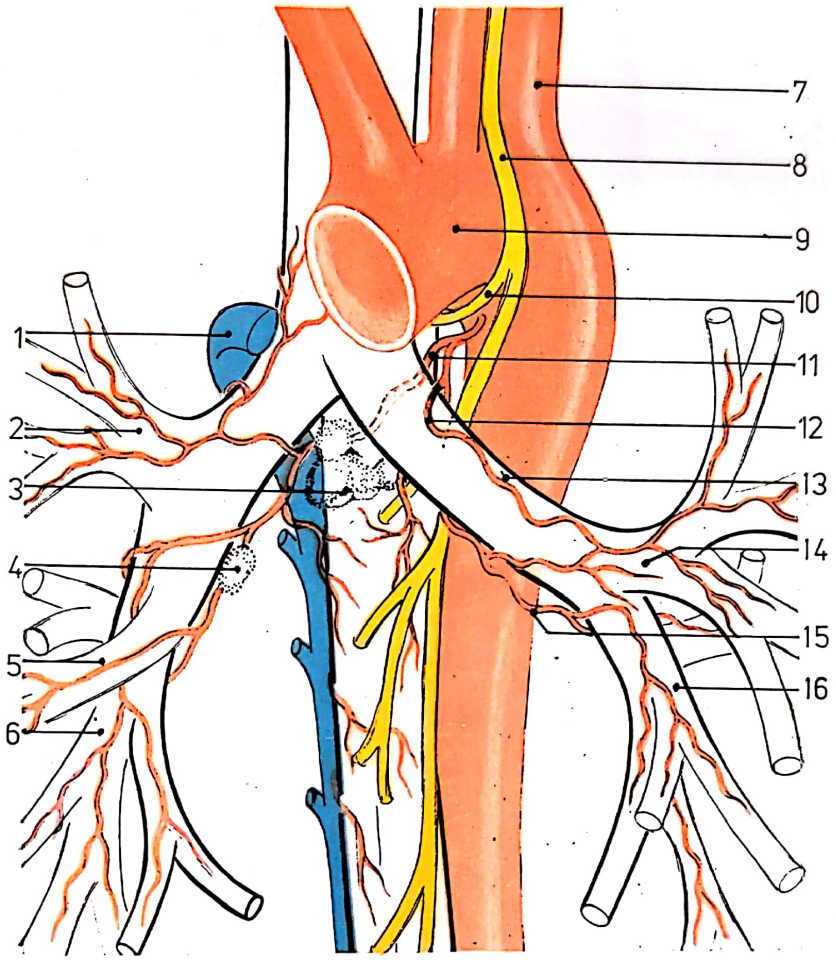

Fig. 5.9. – Vascularizaţia segmentului traheo-bronşic. Traiectul preesofagian al arterei bronşice din dreapta: *1,* v. azygos; *2,* br. lobaris superior dexter; *3,* nodi lymphatici tracheobronchiales inferiores; *4,* nodi lymphatici bronchopulmonales (nodulii infrabronşici); 5, br. lobaris medius; *6,* br. lobaris inferior dexter; *7,* a. subclavia sinistra; *8,* n. vagus sinister; *9,* arcus aortae; *10,* n. laryngeus recurrens sinister; *11,* a. bronşică preesofagiană dreaptă; *12,* ramus bronchialis (ramura a. suprabronşică stângă); *13,* br. principalis sinister; *14,* br. lobaris superior sinister; *15,* ramus bronchialis (a. br. inferioară stângă); *16,* br. lobaris inferior sinister.

Arterele bronşice dau naştere, în segmentul lor intramediastinal la numeroase colaterale, şi anume: – ramuri pentru muşchii prevertebrali; – ramuri esofagiene; – vasa vasorum pentru arcul aortei, trunchiul comun al arterei pulmonare, venele pulmonare; – ramuri pentru nervul vag; – vase care se dispun pe faţa anterioară şi posterioară a pericardului; – ramuri pleurale: şi – ramuri pentru ligamentul pulmonar.

5.2.2. **Venele ductului traheo-bronşic** îşi au originea în plexurile ce se constituie din reţeaua capilară de la nivelul stratului mucos şi submucos al traheii şi al porţiunii extrapulmonare a arborelui bronşic. Din aceste plexuri se colectează primele venule care drenează spre stratul subadventiceal, unde se constituie în colectori mai voluminoşi. Aceştia se varsă, – parte în trunchiul venei tiroidiene inferioare, parte în venele azygos şi hemiazygos. Nu rareori, colectorii venoşi proveniţi din teritoriul traheii, drenează direct în trunchiul venos brahiocefalic drept sau stâng.

Venele ductului traheo-bronşic realizează o vastă reţea anastomotică cu alte plexuri viscerale din mediastin, respectiv cu cele esofagiene, pericardice, ale timusului sau ale tiroidei etc.

Scanned with OKEN Scanner

5.3. Vascularizația organelor din compartimentul mediastinal posterior

Vascularizația organelor din compartimentul mediastinal posterior este destinată, în cea mai mare parte, esofagului și a diafragmei (fig. 5.10).

5.3.1. **Irigația esofagului** variază în funcție de segmentul său: – cervical; – toracic; sau – abdominal (fig. 5.10).

*a) **Pentru segmentul cervical*** al esofagului irigația este cel mai frecvent asigurată de artera tiroidiană inferioară, mai rar de artera subclaviculară dreaptă sau de trunchiul arterial bicervico-suprascapular și foarte rar de artera subclaviculară stângă. Se descriu și cazuri la care porțiunea cervicală a esofagului este irigată de artera tiroidiană superioară. Ramurile colaterale care se îndreaptă spre esofag sunt de obicei mai multe la număr și trec în majoritatea lor înaintea nervului laringeu recurent *(n. laryngeus recurens)*.

*b) **Porțiunea supraazygo-aortică a esofagului toracic*** este irigată, după A. N. Maximenkova, în proporție de 58%, de ramuri provenite din artera tiroidiană inferioară dreaptă, iar în 65% din cazuri, de ramuri furnizate fie exclusiv de artera tiroidiană inferioară stângă, fie în asociație cu alte surse. Între aceste surse de irigație figurează și ramuri accesorii, provenite din arterele subclaviculare dreaptă și stângă. Unele ramuri colaterale ale arterei tiroidiene pot coborî 10–15 cm de-a lungul esofagului și contribui la irigarea segmentelor sale inferioare.

*c) **Porțiunea interazygo-aortică*** a esofagului toracic este întotdeauna irigată de ramuri provenite din arterele bronșice. De aceea unii autori denumesc acest tip de artere „artere esofago-traheale". Arterele esofago-traheale sunt, după Paturet, în număr de două: – anterioară; și – posterioară.

– *Artera esofago-traheală anterioară,* ajungând în dreptul șanțului traheo-esofagian, se împarte în trei colaterale: – artera traheală ascendentă, care acompaniază nervul laringeu recurent stâng și furnizează ramuri pentru grupul limfo-nodular recurențial; – artera esofagiană ascendentă, care se distribuie marginii stângi a feței posterioare a esofagului; și – o ramură arterială esofagiană descendentă, care se alătură marginii stângi a esofagului și se distribuie segmentului terminal al traheii, bifurcației traheale, părții inițiale a bronhiei principale stângi și grupului limfonodular interbronșic.

– *Artera esofago-traheală posterioară* se detașează foarte aproape de precedenta. De la origine ea se îndreaptă oblic de la stânga spre dreapta, încrucișează fața posterioară a esofagului și ajunge pe flancul său drept, la nivelul căruia se divide în două ramuri terminale: ascendentă, care se distribuie esofagului, bifurcației traheale și porțiunii inițiale a bronhiei principale drepte, ca și grupului limfonodular intertraheo-bronșic; și descendentă, care se distribuie pe fața posterioară a esofagului.

În realitate, arterele care irigă treimea mijlocie a esofagului provin, cel mai frecvent, din artera bronșică stângă anterioară și din artera bronșică dreaptă posterioară. Ramurile colaterale ale acestora formează sursa principală de irigație a esofagului la nivelul segmentului său mijlociu.

*d) **Porțiunea preazygo-aortică sau infraazygo-aortică*** a esofagului, este irigată de două tipuri de artere: unele care se detașează direct din aortă și poartă numele de „artere esofagiene lungi"; și altele care provin din arterele intercostale posterioare și poartă numele de „artere esofagiene scurte".

Unii autori împart ramurile arteriale din porțiunea infraazygo-aortică a esofagului în: superioare, infrabronșice; mijlocii, retropericardice; și inferioare, suprafrenice.

– *Ramurile esofagiene lungi,* de aproximativ 5–10 cm, sunt mai constante și mai importante pentru irigația acestei porțiuni a esofagului. Ele iau naștere de pe versantul anterior al aortei, între vertebrele a VI-a și a VII-a toracică. Aceste artere se găsesc inițial în grosimea ligamentului Morozov pe care îl străbat pe o porțiune paralelă cu teaca esofagului, după care venind în contact cu ea se bifurcă într-o ramură ascendentă și una descendentă. Fiecare din aceste ramuri se divid apoi în numeroase colaterale dispuse echidistant, care străbat teaca esofagului și ajung în spațiul periesofagian subadventicial. La acest nivel fiecare colaterală, venind în contact cu esofagul emit în smoc mai multe ramuri terminale, care se distribuie peretelui său.

– *Arterele esofagiene scurte,* ramuri ale arterelor intercostale posterioare, au un traiect de aproximativ 2–4 cm și irigă treimea inferioară a esofagului. De la origine ele încrucișează corpul vertebral și se distribuie peretelui posterior al esofagului, dând fiecare câte două ramuri terminale.

*e) **Vascularizația porțiunii abdominale*** a esofagului este asigurată întotdeauna de artera gastrică stângă, în mod accesoriu de artera frenică inferioară și numai excepțional de artera splenică, prin ramura cardio-tuberozitară posterioară a acesteia. Aceste ramuri asigură o largă rețea anastomotică, atât la nivelul stratului muscular, cât și al celui submucos al esofagului.

Un studiu efectuat pe piese anatomice proaspăt recoltate de la cadavru și injectate cu o substanță radioopacă (latex în amestec cu oxid de plumb) ne-a permis diferențierea, la nivelul terminal al esofagului, a unei duble irigații, și anume: – intratecală; și – extratecală, sau periesofagiană.

– *Irigația intratecală* este oferită de artera gastrică stângă, care, prin ramura sa recurentă cardio-tuberozitară, irigă porțiunea esofagului de la nivelul cardiei, porțiunea sa abdominală, cea hiatală și uneori chiar primii 2–3 cm din porțiunea suprafrenică.

Scanned with OKEN Scanner

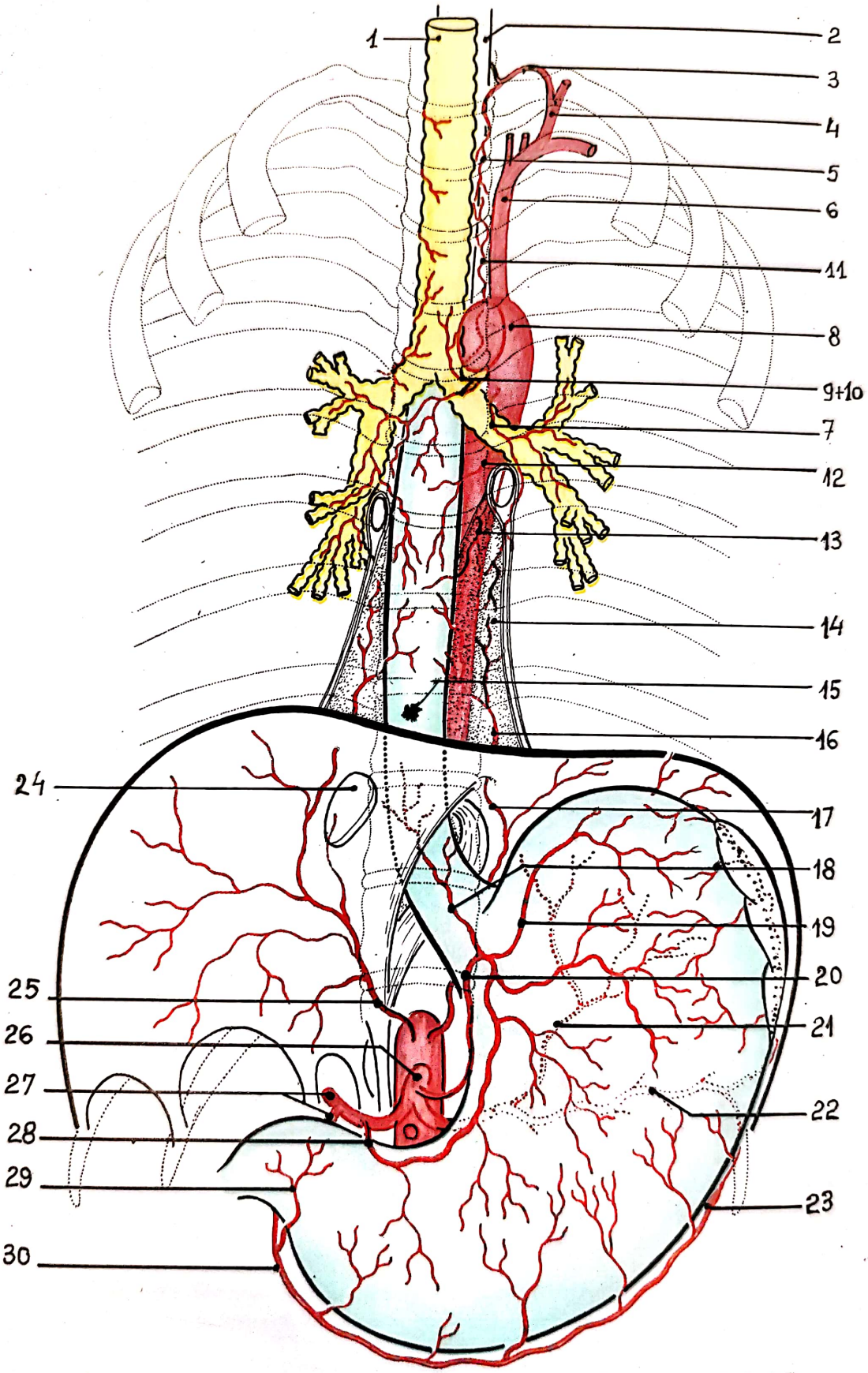

Fig. 5.10. – Vascularizaţia esofagului şi a regiunii eso-cardio-tuberozitare (vezi legenda fig. 5.7).

Scanned with OKEN Scanner

– *Irigația extratecală* provine din mai multe surse, situate în afara tecii esofagului: aorta descendentă, arterele intercostale posterioare, artera frenică inferioară, arterele frenice superioare și altele. Ele ajung la esofag, urmând calea ligamentelor de susținere ale acestuia (– ligamentul preesofagian; – ligamentul retroesofagian; – ligamentele pulmonare) etc.



Fig. 5.11. – Irigația porțiunii terminale a esofagului. *1*, aorta; *2*, rami bronchialis; *3*, artere lungi ale esofagului (ramuri extratecale); *4*, porțiunea hiatală paucivasculară a esofagului; *5*, ramuri arteriale fundice; *6*, rami esophagei (ramuri intratecale); *7*, *a.* gastrica sinistra.

Angiografiile astfel preparate (15 cazuri) au permis constatarea, în porțiunea suprafrenică a esofagului, a unei zone paucivasculare, de aproximativ 2–3 cm, considerată ca „zonă critică". Includerea acestei zone în linia de sutură chirurgicală ar putea explica, după părerea noastră, unele cazuri de inconsistență a suturilor după rezecții ale segmentului terminal al esofagului, în special după rezecțiile eso-cardio-tuberozitare, dacă s-a intervenit pe cale strict abdominală (fig. 5.11).

Scanned with OKEN Scanner

Datele angiografice menționate constituie un argument în favoarea căii de abord toraco-abdominale pentru rezolvarea intervențiilor pe porțiunea terminală a esofagului, deoarece această cale oferă posibilitatea montării gurii de anastomoză la un nivel supraiacent zonei critice, în condiții care asigură, din punctul de vedere al irigației, mai multă securitate actului operator.

5.3.2. **Circulația venoasă a esofagului** nu este paralelă cu cea arterială (fig. 5.12). Ea se constituie într-un sector intraparietal și unul extraparietal, periesofagian.

a) ***Circulația venoasă intraparietală*** a esofagului este repartizată, după A. M. Maximencova, într-o rețea: – subepitelială; – mucoasă; și – musculară. Rolul cel mai important i se atribuie rețelei venoase intraparietale submucoase, atât prin valoarea cantitativă a capacității sale de drenare, cât, mai ales, prin rolul său specific funcțional.

Spre deosebire de circulația arterială, care este omogen repartizată de-a lungul esofagului, circulația venoasă submucoasă se constituie în plexuri venoase, situate la nivelul îngustărilor fiziologice ale esofagului, în special la nivelul celei cervicale cricoidiene și al celei diafragmatice.

La nivelul acestor îngustări fiziologice, mucoasa esofagiană este dotată cu o rețea nervoasă reflexogenă, foarte bogată și foarte sensibilă. Orice excitație mecanică a mucoasei la acest nivel determină în mod reflex o contracție adecvată a stratului muscular subiacent, însoțită de turgescența sistemului venos. Adaptarea reflexă a gradului de plenitudine a plexurilor venoase realizează un efect hidraulic cu rol de sfincter elastic foarte sensibil și selectiv, care pe de o parte se opune refluxului gastro-esofagian, iar pe de altă parte, favorizează un tranzit netraumatizant al bolului alimentar.

Perturbarea, de origine locală sau centrală, a acestui arc reflex, poate declanșa și întreține stări spastice, în special la nivelul cardiei (acalazia), sau poate determina incontinența acesteia cu reflux gastro-esofagian. Prin dilatări neadecvate ale lumenului esofagian, sau prin varicozități, starea funcțională a plexurilor venoase submucoase contribuie în mare măsură la dereglarea cronică a mecanismelor reflexe de contenție.

Venulele plexurilor submucoase ale esofagului au un traiect longitudinal. Ele se prezintă sub aspectul unor coloane paralele, bogat anastomozate, atât între elementele plexului respectiv, cât și cu rețeaua venoasă periesofagiană de la acel nivel. Deoarece în jurul acestor coloane, țesutul conjunctiv care servește de suport pereților venulelor este slab dezvoltat, acesta reacționează foarte ușor la hipertensiunea portală și determină varice esofagiene.

b) ***Circulația venoasă extraparietală*** este reprezentată de venele periesofagiene. Acestea se dispun în jurul esofagului sub forma a trei plexuri: – cervical; – toracic; și – abdominal.

• Plexul periesofagian cervical drenează către venele tiroidiene inferioare, iar prin intermediul acestora se varsă în trunchiul brahiocefalic drept și stâng sau în vena cavă superioară.

• Plexul periesofagian toracic drenează. în partea dreaptă, în vena azygos, sau în trunchiul venos brahiocefalic drept, iar uneori în venele vertebrale. În partea stângă a esofagului, plexul periesofagian toracic se varsă în vena hemiazygos sau în trunchiul venos brahiocefalic stâng.

• Plexul periesofagian din porțiunea abdominală a esofagului realizează conexiuni largi cu: – vena gastrică stângă, care se varsă direct în vena portă; – venele gastrice scurte, care, prin intermediul rețelei venoase retroperitoneale, drenează în sistemul cav inferior.

Colectorii venoși care provin din regiunea abdominală a esofagului dispun astfel, în stări obstructive, de posibilitatea de a șunta în: – sistemul cav superior, prin vena azygos și prin venele hemiazygos; – în sistemul portal, prin vena gastrică stângă și prin venele gastrice scurte; – în sistemul venei cave inferioare, prin venele frenice inferioare.

Plexurile venoase submucoase ale esofagului participă, în condițiile patologice de șunt, la toate perturbările circulației venoase periferice, atât a celei de la nivelul venei cave superioare și inferioare cât, mai ales, a celei de la nivelul venei porte, favorizând hemoragii de tip digestiv superior.

5.3.3. **Vascularizația diafragmei**

1) ***Irigația diafragmei*** este asigurată de vase ce provin din cinci surse arteriale: – artera musculo-frenică; – artera pericardo-frenică (artera frenică superioară); – artera frenică inferioară; – artera a XII-a intercostală; și – arterele frenice accesorii (fig. 5.13).

a) Arterele musculo-frenice, dreaptă și stângă, sunt ramuri terminale ce iau naștere din artera toracică internă, la nivelul celei de a VI-a – a VII-a coaste. Ele coboară paralel cu rebordul costal, încrucișează fața internă a cartilajelor costale și se termină, distribuindu-se ultimelor spații intercostale. În acest lung traiect, arterele musculo-frenice furnizează ramuri: – sternale; – intercostale; și – diafragmatice.

b) Arterele pericardo-frenice, dreaptă și stângă, provin tot din artera toracică internă, dar de la nivel superior. Ele urmează un traiect paralel cu nervul frenic, de unde și denumirea de „artera satelită a nervului frenic", și se termină furnizând ramuri atât pentru pericard (artera pericardică inferioară), cât și pentru diafragmă (artera frenică superioară).

Ramurile pericardice, cunoscute sub denumirea de „arterele pericardo-frenice anterioare" și „arterele pericardo-frenice posterioare", străbat sinusul freno-pericardic și se anastomozează cu ramuri pericardo-frenice din partea opusă.

c) Arterele frenice inferioare constituie cea mai importantă sursă de irigație pentru diafragmă *(artera phrenica inferior)*.

Ele se desprind în mod normal din aortă, la nivelul hiatusului aortic, imediat deasupra trunchiului coeliac, fie separat, fie dintr-un trunchi comun cu acesta.

Scanned with OKEN Scanner

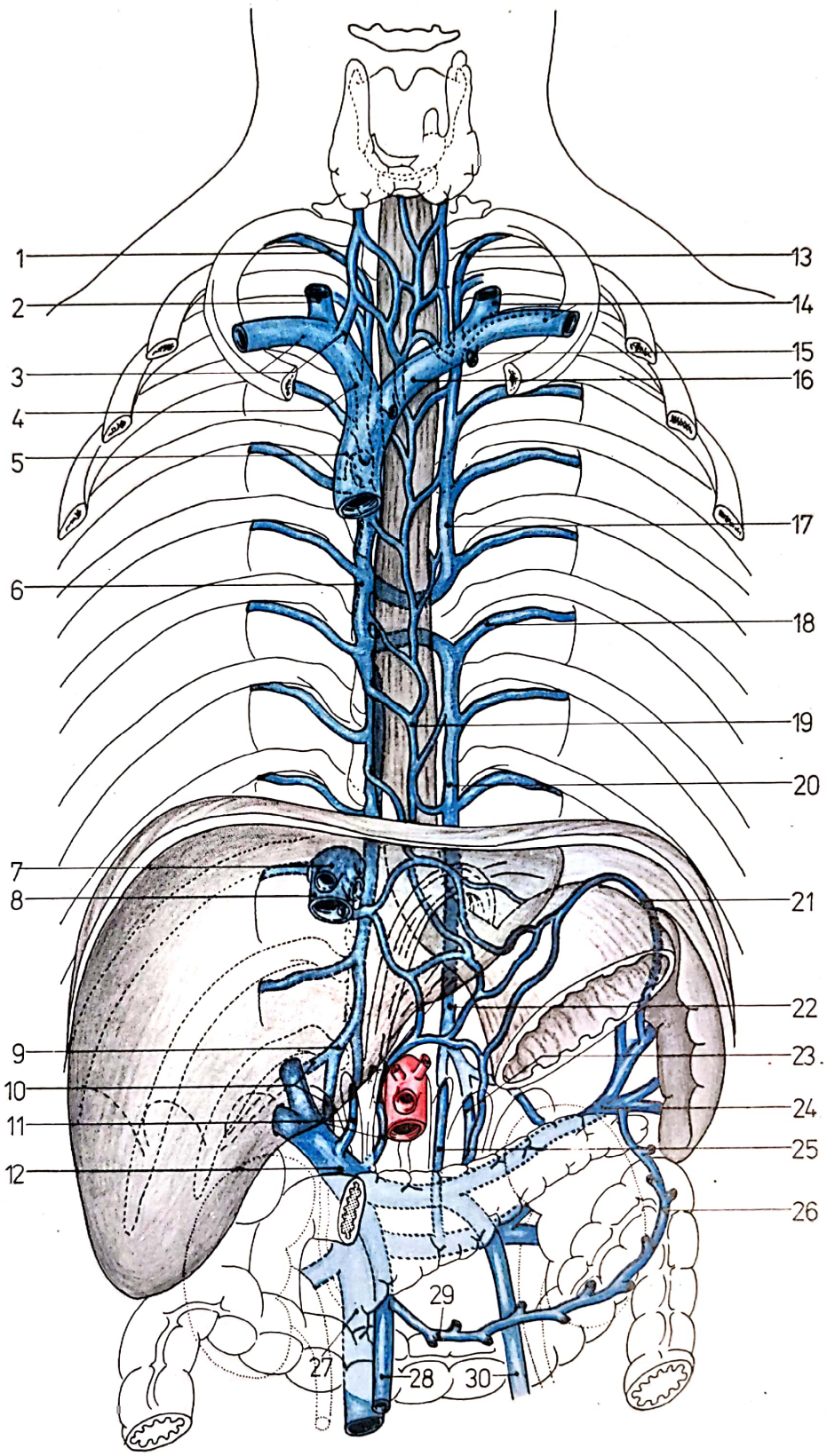

Fig. 5.12. – Circulația venoasă a esofagului: *1,* v. intercostalis superior dextra; *2,* v. jugularis interna dextra; *3,* v. subclavia dextra + v. thyroidea inferior dextra; 4, v. brachiocephalica dextra; *5,* v. cava inferior; *6,* v. azygos; *7,* v. hepatica; *8,* v. cava inferior; *9,* răd. laterală a v. azygos; *10,* v. lumbalis ascendens dextra; + v. subcostalis dextra; *11,* v. gastrica dextra + răd. medială a v. azygos; *12,* vena portae; *13,* v. intercostalis superior sinistra; *14,* v. jugularis interna + v. subclavia; *15,* v. thoracica interna; *16,* v. brachiocephalica sinistra; *17,* v. hemiazygos accesoria; *18,* v. intercostalis; *19,* plexus esophageus; *20, 22,* v. hemiazygos; *21,* v. tuberozității gastrice; *23,* v. lumbalis ascendens sinistra; *24,* v. lienalis; *25,* tr. v. reno-azygo-lombar stâng; *26,* v. gastroepiploica sinistra; *27,* v. cava inferior; *28,* v. mesenterica superior; *29,* v. gastroepiploica dextra; *30,* v. mesenterica inferior.

Scanned with OKEN Scanner

Anomaliile de origine a arterelor frenice inferioare survin aproximativ în 8,1% din cazuri. Cea mai frecventă este originea anormală: – artera renală (4,9%); – artera gastrică stângă (2,6%); – şi, mai rar, din artera hepatică (0,5%) sau din artera splenică (0,1%). Cu toate că artera frenică emerge în imediata vecinătate cu artera splenică se citează numai excepţional de rar cazuri de trunchi comun pentru cele două artere.

Fiecare arteră frenică inferioară se îndreaptă de la origine oblic în sus, înainte şi lateral, fiind acoperită de peritoneul parietal posterior. Artera frenică inferioară dreaptă înscrie în prima parte a traiectului său, un traseu aproape orizontal. Ea trece deasupra glandei suprarenale şi se plasează în apropierea laturei drepte a orificiului venei cave inferioare. La acest nivel ea se divide, dând ramuri terminale.

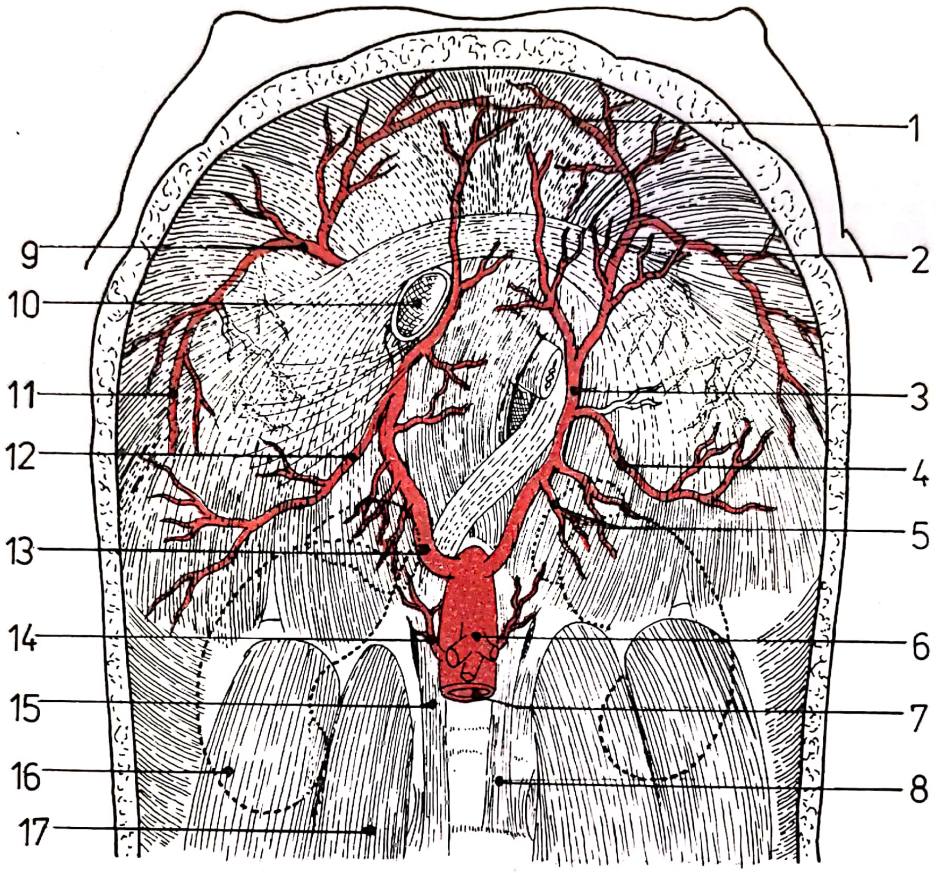

Fig. 5.13. – Arterele diafragmatice inferioare şi arterele muşchilor pilieri (după Paturet G.): *1,* ramus anterior (a. phrenica inferior sinistra); *2,* ramus medius (a. phrenica inferior sinistra); *3,* a. phrenica inferior sinistra; *4,* ramus posterior (a. phrc. inf. sin.); *5,* a. suprarenalis superior sinistra; *6,* tr. a. celiacus; *7,* aorta descendens abdominalis; *8,* crus sinistrum diaphragmae; *9,* ramus medius (a. phren. inf. dex.); *10,* foramen v. cavae (diaphrag.); *11,* arcada perifoliolară; *12,* ramus posterior (a. phren. inf. dex.); *13,* a. phrenica inferior dextra; *14,* aa. muşchiului pilier al diafragmei; *15,* crus dextrum (diaphr.); *16,* m. quadratus lumbarum; *17,* m. psoas major.

Artera frenică inferioară stângă are iniţial un traiect vertical şi se plasează pe latura stângă a hiatusului esofagian.

Ambele artere frenice inferioare se divid în câte 2–3 ramuri terminale: – anterioare; – mijlocii; şi – posterioare. Aceste ramuri se anastomozează între ele şi formează o vastă reţea care irigă atât porţiunea musculară a diafragmei, cât şi centrul tendinos al acesteia. Ele furnizează, de asemenea ramuri pentru muşchii intercostali, esofag, glanda suprarenală, peritoneu, şi dau, prin intermediul ligamentului coronar, ramuri accesorii pentru ficat.

d) Diafragma mai este irigată de arterele denumite „accesorii". Acestea provin fie direct din aortă, fie din trunchiul coeliac, şi se distribuie atât diafragmei, cât şi muşchilor pilieri şi porţiunii abdominale a esofagului.

2) ***Drenajul venos al diafragmei*** este realizat în special de vene care însoţesc ramurile arterei frenice inferioare.

În dreapta, una sau mai multe vene se golesc în vena cavă inferioară, la nivelul unde acestea străbat diafragma, pentru a pătrunde în sacul pericardic.

În stânga, survine adeseori un trunchi venos de mărime apreciabilă, neînsoţit de nici o arteră, trecând peste linia mediană a diafragmei şi golindu-se în vena cavă inferioară. În absenţa acestui trunchi venos, o parte proporţională din circulaţia de întoarcere venoasă a diafragmei însoţeşte, în sens recurent, vasul arterial principal în direcţia stâlpului diafragmatic stâng, pentru a se vărsa, printr-un trunchi comun cu vena suprarenală, în vena renală stângă. Acest trunchi comun a fost denumt „trunchiul venos suprareno-diafragmatic d'Albaran şi Cathelin".

Scanned with OKEN Scanner

Scanned with OKEN Scanner

Capitolul 6

INERVAȚIA ORGANELOR MEDIASTINALE

Inervația organelor mediastinale este asigurată de sistemul nervos vegetativ *(systema nervosum autonomicum)*, cu cele două componente ale sale: – sistemul ortosimpatic *(pars sympathica)*; și – sistemul parasimpatic *(pars parasympathica)*, sau vagal.

Din punct de vedere anatomic, fiecare din aceste două componente prezintă: – o porțiune intranevraxială, centrală; și – o porțiune extranevraxială, periferică.

Porțiunea intranevraxială a sistemului vegetativ este formată din numeroase elemente neuronale, situate în jurul canalului ependimar (coloana intermedio-laterală) și în trunchiul cerebral.

Centrii sistemului simpatic mediastinal sunt localizați cervico-toracic, în timp ce centrii sistemului vegetativ parasimpatic mediastinal sunt localizați cerebral.

Centrii extranevraxiali ai sistemului vegetativ sunt reprezentați de ganglioni simpatici, respectiv parasimpatici, situați periferic. Acești ganglioni sunt conectați prin fibre preganglionare cu centrii intranevraxiali, iar prin fibrele postganglionare – cu diverse formațiuni viscerale sau vasculare. Aceste conexiuni se pot stabili fie direct, fie prin intermediul unor plexuri.

6.1. Sistemul nervos simpatic extranevraxial al mediastinului

Ganglionii sistemului simpatic destinați organelor mediastinale sunt situați lateravertebral, în apropierea sistemului nervos cerebro-spinal, unde se găsesc centrii lor intranevraxiali și la distanță de viscerele pe care le inervează. Ei prezintă fibre preganglionare scurte, care mențin legătura cu centrii intranevraxiali și fibre postganglionare lungi, ramificate și intricate în plexuri prevertebrale, prin care se realizează conexiunile intraviscerale.

Ganglionii simpatici destinați organelor intramediastinale sunt reprezentați de ganglionii din regiunea cervicală și din regiunea toracică. Ganglionii fiecărei grupe sunt legați între ei printr-un cordon de fibre nervoase realizând un lanț ganglionar (fig. 6.1).

6.1.1. **Lanțul ganglionar simpatic cervical** *(pars cervicalis systematis autonomici)* este situat: – medial față de mușchiul scalen anterior, de nervul frenic și de artera cervicală ascendentă; și – lateral față de originea plexului nervos al gâtului. Acest lanț cuprinde trei ganglioni dispuși: – superior; – mijlociu; și – inferior.

*a) **Ganglionul simpatic cervical superior** (ganglion cervicale superius)* este cel mai voluminos (4-6 mm). El este situat retrostilian, posterior față de artera carotidă internă. Din acest ganglion se desprind numeroase ramuri viscerale, din care face parte și nervul cardiac simpatic superior, care participă la formarea plexului cardiac.

• Nervul simpatic cardiac superior stâng *(nervus cardiacus cervicalis superior)*, coboară pe fața posterioară a arterei carotide interne, apoi de-a lungul arterei carotide comune, pătrunde în torace, anterior față de trahee și ajunge la nivelul arcului aortei. Aici el se răsfiră în ramuri predominant preaortice, contribuind la formarea plexului preaortic sau a plexului cardiac superficial.

• Nervul simpatic cardiac superior drept, coboară pe fața posterioară a trunchiului arterial brahiocefalic și, ajungând la arcul aortei, se resfiră în ramuri situate în special retroaortic, contribuind la formarea plexului retroaortic, sau a plexului cardiac profund.

De-a lungul traiectului său, nervul simpatic cardiac superior, trimite numeroase colaterale viscerale pentru: – tiroidă; – timus; – trahee; – laringe; – pericard; – precum și colaterale vasculare, realizând plexuri periarteriale în jurul arterei carotide interne, a arterei tiroidiene superioare și a corpusculului carotidian.

Nervul cardiac superior stabilește anastomoze cu: – ceilalți nervi cardiaci; – cu ganglionul timic; – ganglionul plexiform; ca și – cu nervi spinali (glosofaringian, hipoglos, ganglionul Andersch), și – cu nervi viscerali (faringian, laringian și tiroidian).

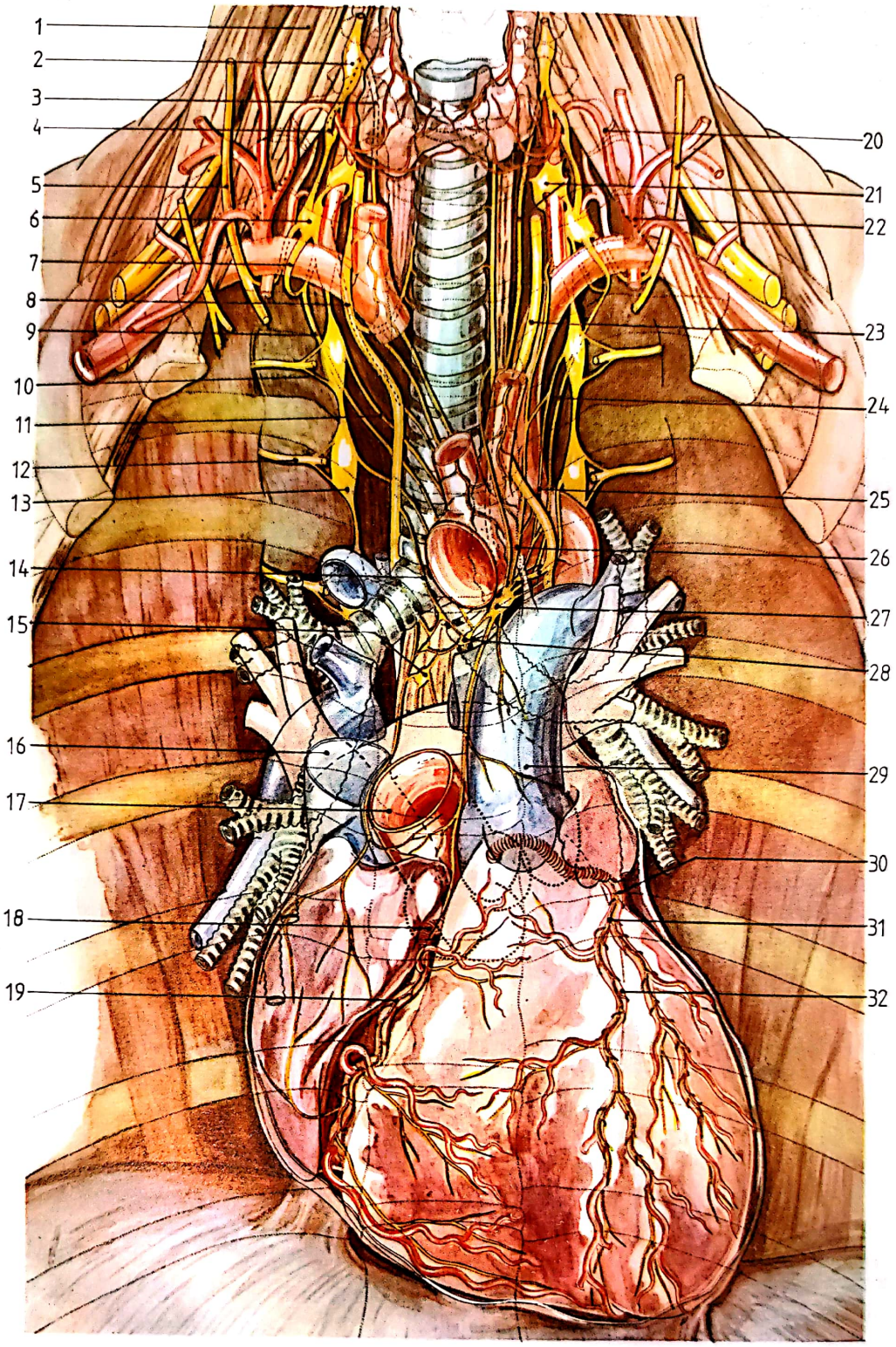

Fig. 6.1. – Inervația organelor din compartimentul mediastinal anterior și mijlociu: *1*, m. scalenus anterior; *2*, ganglion cervicale medium; *3*, n. cardiacus cervicalis medius; *4*, ansa peritiroidiană; *5*, n. phrenicus dexter; *6*, ganglion cervico-thoracicum; *7*, ansa subclavia; *8*, n. vagus dexter; *9*, n. cardiacus cervicalis inferior dexter; *10*, ramus communicans; *11*, *25*, nn. cardiaci sympathici thoracici; *12*, n. intercostalis; *13*, ganglia trunci sympathici thoracica; *14*, n. cardiacus parasympathicus thoracicus; *15*, plexul aorto-pulmonar; *16*, v. cava superior; *17*, aorta ascendens; *18*, a. coronaria dextra; *19*, plexus coronarius cordis dexter; *20*, a. thyroidea inferior sinistra; *21*, ganglion cervicothoracicum sinister + n. cardiacus cervicalis medius sinister; *22*, truncus thyrocervicalis; *23*, n. vagus sinister; *24*, n. cardiacus cervicalis inferior sinister; *26*, plexul cardiac superficial; *27*, ganglia cardiaca Wrisbergi (plexus cardiacus); *28*, plexul aorto-pulmonar; *29*, truncus pulmonalis; *30*, a. coronaria sinistra; *31*, plexus coronarius cordis sinister; *32*, ramus interventricularis anterior (a. coronaria sinistra).

Scanned with OKEN Scanner

b) ***Ganglionul simpatic cervical mijlociu*** *(ganglion cervicale medium)* este inconstant. Când există, el este ascuns posterior față de artera carotidă comună, aproximativ la nivelul tuberculului Chassaignac.

De la ganglionul simpatic cervical mijlociu se desprinde nervul cardiac mijlociu *(nervus cardiacus cervicalis medius),* care coboară de-a lungul arterei carotide comune și pătrunde în torace. De-a lungul acestui parcurs el realizează anastomoze cu nervul vag, nervul laringeu recurent și cu nervul cardiac superior.

Nervul cardiac mijlociu emite ramuri viscerale pentru glanda tiroidă, esofag și laringe și se termină furnizând ramuri pre- și retro-aortice, destinate plexului cardiac. Nervul cardiac mijlociu stâng participă la formarea plexului cardiac superficial, iar cel drept – la formarea plexului cardiac profund.

c) ***Ganglionul simpatic cervical inferior*** *(ganglion cervico-thoracicum, sive stellatum)* se prezintă cel mai frecvent fuzionat cu primul ganglion simpatic dorsal, formând împreună cu acesta – ganglionul simpatic cervical inferior, respectiv ganglionul stelat. Ganglionul simpatic cervical inferior emite numeroase fibre cu destinație viscerală pentru: timus, esofag, trahee, domul pleural.

Ganglionul cervical inferior dă naștere la două ramuri anastomotice importante: – ansa Vieussens, care este o conexiune nervoasă stelo-stelată ipsilaterală, ce trece pe sub artera subclaviculară; și – ansa nervului frenic, care face conexiunea dintre ganglionul stelat și nervul frenic și trece, de asemenea dedesubtul arterei subclaviculare.

Cel mai important ram al ganglionului cervical inferior este *nervul cardiac inferior (nervus cardiacus cervicalis inferior).* Acesta coboară la dreapta, pe fața posterioară a trunchiului arterial brahiocefalic și se termină prin ramuri retroaortice în plexul cardiac profund.

Nervul cardiac inferior stâng coboară pe fața posterioară a arterei carotide comune și se termină dând ramuri predominant plexului cardiac superficial, trunchiului comun al arterei pulmonare și pentru timus.

6.1.2. **Lanțul simpatic ganglionar toracic** *(pars thoracica systematis autonomici)* cuprinde câte un șir de 12 ganglioni mici, de formă alungită, dispuși ca niște mărgele de-a lungul fiecărei laturi a coloanei vertebrale (fig. 6.2).

Primul ganglion simpatic toracic este foarte frecvent contopit cu ultimul ganglion simpatic cervical, cu care formează ganglionul stelat, cu sediu în foseta supra-retropleurală Sebileau. În acest caz, sistemul ganglionar simpatic toracic prezintă de partea respectivă, numai 11 ganglioni.

Ca și în cazul ganglionilor simpatici cervicali, cei toracici sunt legați între ei prin fibre simpatice care realizează astfel câte un lanț ganglionar simpatic de fiecare latură a coloanei vertebrale toracice.

Ganglionii simpatici toracici sunt, ca și vasele intercostale, organe parietale. Ei sunt acoperiți de pleura parietală, fără să adere la ea, fiind despărțiți de pleură prin fascia endotoracică.

Ganglionii simpatici toracici sunt situați în dreptul (sau puțin deasupra) fiecărei articulații costo-vertebrale, fiind anastomozați prin ramuri comunicante albe și cenușii cu nervii rahidieni corespunzători.

Lanțul ganglionar simpatic toracic vine în raport, posterior, cu vasele intercostale, care îl încrucișează. Anterior, el vine în raport cu pleura parietală de care este separat prin fascia endotoracică. De aceea, la decorticarea pleuro-parietală, lanțul simpatic ganglionar nu se ridică odată cu pleura, ci rămâne acolat de peretele posterior al mediastinului.

În partea superioară a peretelui posterior al mediastinului, imediat sub gâtul primei coaste, lanțul ganglionar simpatic vine în raport: – la stânga, cu artera intercostală superioară și, mai jos, cu aorta și cu vena hemiazygos superioară (accesorie); iar – la dreapta, cu artera intercostală superioară și, mai jos, cu vena azygos.

Ramurile postganglionare ale ganglionilor simpatici toracici se diferențiază, în: – ramuri viscerale; și – ramuri somatice.

– *Ramurile viscerale* dispuse în mare parte în plexuri vegetative, realizează inervația simpatică a vaselor și a organelor intramediastinale. Plexurile vegetative sunt constituite din împletirea unor ramuri simpatice, parasimpatice și senzitive, care cu greu se pot individualiza morfologic la nivelul ramurilor eferente ale plexului.

Ganglionii simpatici toracici se grupează morfologic în două sectoare: – un grup ganglionar simpatic toracic superior și – un grup ganglionar simpatic toracic inferior:

a) Grupul ganglionar simpatic toracic superior este reprezentat de primii 5–6 ganglioni simpatici toracali. Ramurile lor postganglionare se distribuie pe de o parte la vasele principale mediastinale: – aorta; – vena azygos; – ductul toracic; inclusiv – elementelor pediculilor pulmonari, formând la aceste niveluri plexuri perivasculare. Pe de altă parte, ele emit ramuri pentru: – inimă; – esofag; – arborele bronșic; și – pentru parenchimul pulmonar.

b) Grupul ganglionar simpatic toracic inferior generează nervii marele și micul splanhnic, care perforează diafragma și se distribuie la viscerele abdominale. În scurtul lor traiect intratoracic, trunchiurile nervilor marele și micul splanhnic, emit ramuri colaterale, care completează inervația simpatică a porțiunii inferioare a esofagului și a aortei toracice.

– *Ganglionii simpatici toracali emit ramuri somatice,* reprezentate prin câte 2-4 ramuri comunicante cenușii, care fac legătura cu nervii intercostali și, urmând traiectul acestora, contribuie la inervația simpatică a structurilor peretelui toracic.

Scanned with OKEN Scanner

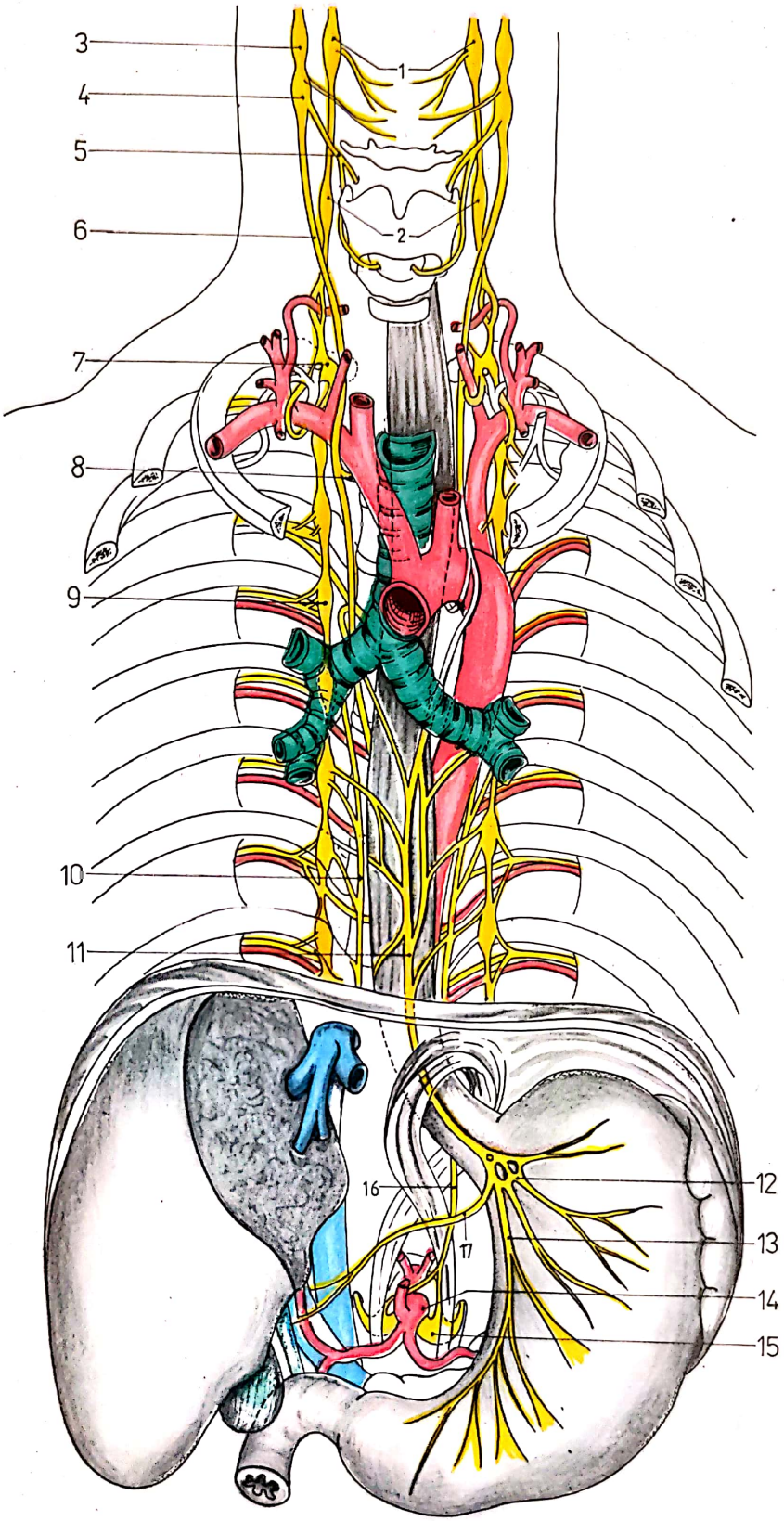

Fig. 6.2. – Inervația vegetativă a organelor din compartimentul mediastinal mijlociu și posterior: *1*, ganglion cervicale superior; *2*, ganglion cervicale medium; *3*, ganglion superius (ganglion jugular); *4*, ganglion inferius (ganglion plexiform); *5*, n. laryngeus superior; *6*, n. vagus dexter; *7*, ganglion cervicothoracicum (stellatum); *8*, n. laryngeus recurrens dexter; *9*, ganglia thoracica; *10*, n. splanchnicus major; *11*, truncus vagalis anterior (plexus esophageus); *12*, plexus gestricus; *13*, rami gastrici anteriores; *14*, truncus celiacus; *15*, ganglion celiacum; *16*, rami celiaci; *17*, rami hepatici.

Scanned with OKEN Scanner

6.2. Sistemul nervos parasimpatic extranevraxial al mediastinului

Sistemul nervos parasimpatic extranevraxial al mediastinului este format din fibre lungi preganglionare, reprezentate de nervul vag drept şi stâng, care leagă centrii intranevraxiali bulbari, de ganglionii parasimpatici periferici, extranevraxiali.

Pentru organele mediastinale, fibrele preganglionare parasimpatice sunt reprezentate de ramuri colaterale ale nervului vag, din care fac parte nervii cardiaci parasimpatici: – superior; – mijlociu; şi – inferior (vezi fig. 6.2).

1) **Nervul cardiac parasimpatic superior** *(rami cardiaci superiores)* provine din ganglionul plexiform sau din nervul laringeu superior. De la origine, el coboară pe partea medială a nervului vag şi realizează multiple anastomoze cu fibrele cardiace de origine simpatică. Printre aceste ramuri se numără şi nervul depresor aortic *(nervus aorticus)* care este situat în strânsă legătură cu preso-receptorii din peretele aortei. Nervul cardiac parasimpatic superior din partea dreaptă se termină în plexul cardiac profund, în timp ce nervul cardiac parasimpatic superior din partea stângă se termină în plexul cardiac superficial.

2) **Nervul cardiac parasimpatic mijlociu** (neomologat în nomenclatura anatomică) ia naştere din nervul laringeu recurent. Nervul cardiac mijlociu din partea dreaptă se termină, ca şi cel superior, în plexul cardiac profund. Cel din partea stângă se distribuie în parte traheii, în parte trunchiului comun al arterei pulmonare şi se termină, ca şi nervul parasimpatic superior, în plexul cardiac superficial.

3) **Nervul cardiac parasimpatic inferior** *(rami cardiaci inferiores)* din dreapta ia naştere la aproximativ 1–2 cm sub originea nervului laringeu recurent. De aici el coboară şi se distribuie la plexul pulmonar şi la plexul cardiac profund. În stânga, nervul cardiac parasimpatic inferior ia naştere din nervul laringeu recurent. De la origine el se împarte într-o ramură: – anterioară; şi – o ramură posterioară.

a) **Ramura anterioară** a nervului parasimpatic cardiac inferior din stânga formează pe faţa anterioară a trunchiului comun al arterei pulmonare stângi, o reţea care se împleteşte atât cu plexul pulmonar cât şi cu plexul cardiac superficial.

b) **Ramura posterioară** a nervului parasimpatic cardiac inferior stâng împrumută iniţial traiectul nervului laringeu recurent, pe care îl părăseşte apoi sub forma unei colaterale, care trece pe sub arcul aortei şi se termină în plexul cardiac profund.

Fibrele nervilor cardiaci superior, mijlociu şi inferior (atât cei de origine simpatică, reprezentaţi de fibre postganglionare cât şi cei de origine parasimpatică formaţi de fibre preganglionare) se anastomozează în regiunea prevertebrală, constituindu-se în multiple plexuri vegetative cu conţinut mixt simpatico-parasimpatic şi senzitiv.

În raport cu topografia lor, se descriu plexuri prevertebrale din teritoriul cefalic, din regiunea gâtului etc. În regiunea toracelui fibrele vegetative cu conţinut mixt simpatico-parasimpatic se constituie în trei formaţiuni plexiforme prevertebrale, importante: – plexul cardiac; – plexul pulmonar; şi – plexul esofagian.

6.3. Plexul cardiac

Nervii cardiaci: – superior, mijlociu şi inferior, care provin din lanţul ganglionar simpatic şi nervii cardiaci care provin din sistemul parasimpatic, după ce se anastomozează, sau chiar fuzionează în unele porţiuni, converg spre vasele mari ale inimii, formând în jurul acestora un plex nervos, denumit în totalitatea sa „plexul cardiac". De-a lungul fibrelor acestui plex se găsesc diseminaţi numeroşi ganglioni vegetativi microscopici, la nivelul cărora se stabileşte o sinapsă între fibrele pre- şi cele postganglionare, cu predominanţa unor ganglioni microscopici de natură parasimpatică (fig. 6.3).

În principiu, nervii cardiaci simpatici şi parasimpatici din stânga, înglobaţi în lama superficială a ligamentului vertebro-pericardic stâng, încrucişează versantul anterior al porţiunii orizontale a arcului aortic, în timp ce nervii cardiaci din dreapta, înglobaţi în lama profundă a ligamentului vertebro-pericardic drept, încrucişează versantul posterior al arcului aortei.

Reţeaua de anastomoze de pe versantul anterior al aortei constituie plexul cardiac superficial, sau preaortic, în timp ce reţeaua anastomotică de pe versantul posterior al aortei formează plexul cardiac profund, sau plexul cardiac al pediculului venos.

6.3.1. **Plexul cardiac superficial** *(anterior)* este format predominant din fibrele simpatice ale nervului cardiac cervical superior, mijlociu şi inferior din partea stângă, precum şi din fibre parasimpatice ale nervului cardiac mijlociu şi inferior de aceeaşi parte.

Plexul cardiac superficial are anexat un ganglion foarte important, situat la dreapta ligamentului Botallo, denumit „ganglionul Wrisberg". El se găseşte într-o mică lojă denumită „patratul Wrisberg". Această lojă este delimitată: – cranial, de concavitatea arcului aortic; – caudal, de bifurcaţia trunchiului comun al arterei pulmonare;

Scanned with OKEN Scanner

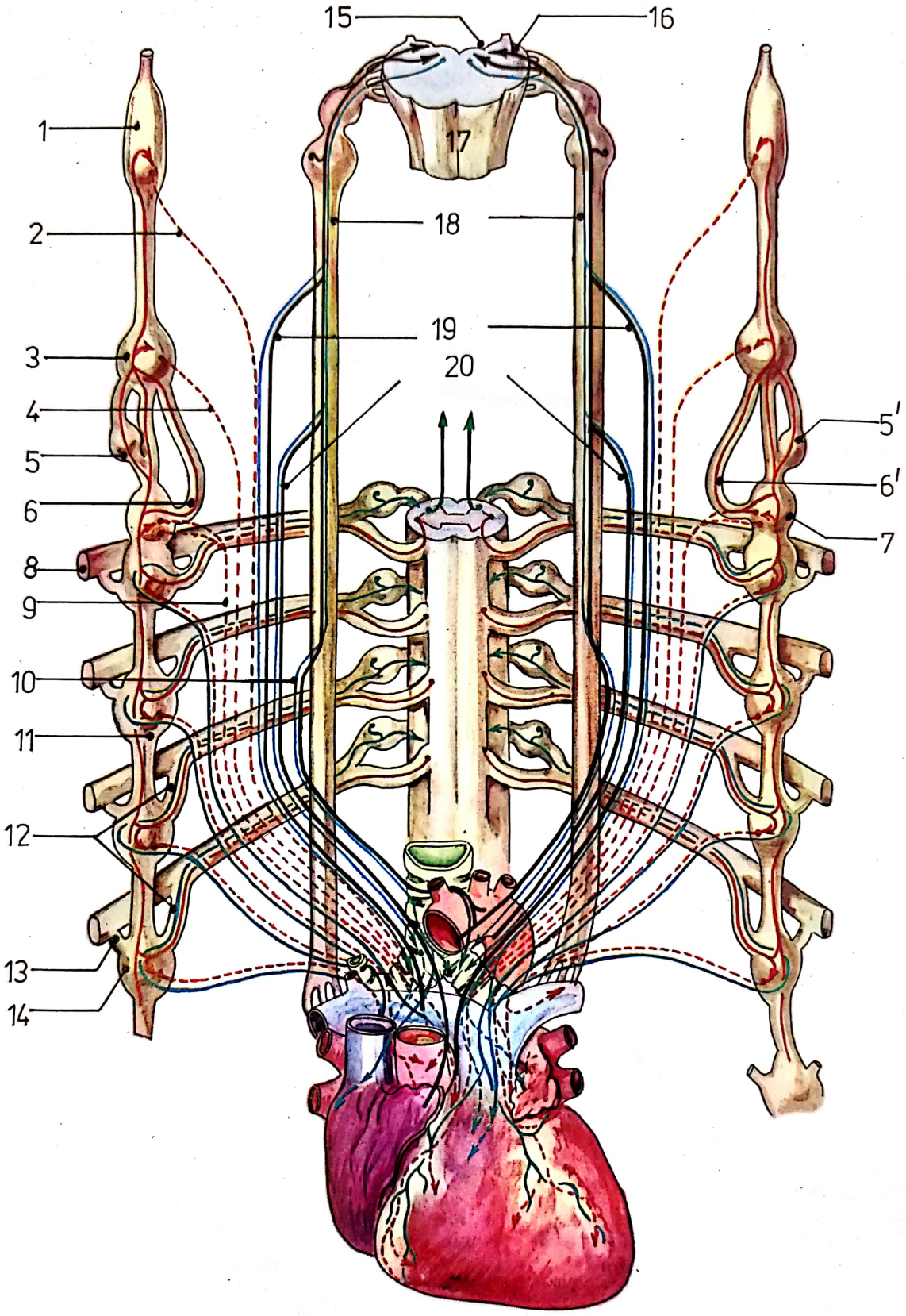

Fig. 6.3. – Sistemul vegetativ mediastinal extranevraxial. Fibrele de conexiune pre- şi postganglionare (după Netter): *1,* ganglion cervicale superior; *2,* n. cardiacus cervicalis superior; *3,* ganglion cervicale medium; *4,* n. cardiacus cervicalis medius; *5, 5',* ganglion spinale; *6, 6',* ansa subclavia; *7,* ganglion cervicothoracicum (stellatum); *8,* n. intercostalis I; *9,* n. cardiacus cervicalis inferior; *10,* rami cardiaci thoracici (n. vagus); *11,* ganglion thoracicum II; *12,* ramus communicans (ramură comunicantă albă); *13,* ramus communicans (ramură comunicantă cenuşie); *14,* ganglion thoracicum IV; *15,* nucleus dorsalis nervi vagi; 16, nucleus tracti solitarii; *17,* medulla oblongata; *18,* nervi vagi; *19,* rami cardiaci cervicales superiores (n. vagus); *20,* rami cardiaci cervicales inferiores (n. vagus).

Scanned with OKEN Scanner

– medial, de porţiunea ascendentă a arcului aortic; – lateral, de ligamentul arterial. Uneori, ganglionul Wrisberg este bine delimitat, putând avea o lungime de aproape 1 cm, orientat antero-posterior. Alteori, el se prezintă ca o reţea plexiformă.

6.3.2. **Plexul cardiac profund** *(posterior)* este situat pe versantul posterior al extremităţii anterioare a arcului aortic, în spaţiul cuprins între bifurcaţia traheii şi bifurcaţia trunchiului comun al arterei pulmonare. El provine predominant din contopirea ramurilor parasimpatice ale nervului cardiac cervical mijlociu şi inferior, cu fibre simpatice ale nervilor cardiaci cervicali şi toracali din partea dreaptă (vezi fig. 6.1).

Sub arcul aortic, ramurile nervoase provenite din plexul cardiac superficial se anastomozează cu ramurile nervoase provenite din plexul cardiac profund şi formează împreună un fel de hamac subaortic, care poartă numele de „plexul interaorto-pulmonar". Din acest plex se desprind numeroase ramuri nervoase care se dispun pe două planuri: – anterior; şi – posterior.

✧ Planul anterior cuprinde ramuri nervoase care, detaşându-se din plexul interaorto-pulmonar, coboară înaintea aortei ascendente şi a trunchiului comun al aortei pulmonare, pătrund în spaţiul dintre ele şi, ajungând la arterele coronare, le însoţesc împletind în jurul lor un plex denumit „plexul coronar".

Există un plex coronar drept şi unul stâng. Plexul coronar drept însoţeşte artera coronară dreaptă, fără a atinge şanţul interventricular posterior. Plexul coronar stâng însoţeşte artera interventriculară anterioară până la vârful inimii, şi artera circumflexă până la contactul acesteia cu diafragma, fără a atinge şanţul interventricular posterior.

✧ Planul posterior cuprinde ramuri nervoase care coboară pe faţa posterioară a pericardului. De aici ele se îndreaptă spre zona care corespunde mezocardului, pe care îl traversează şi, folosind spaţiul dintre peretele posterior al atriului drept şi pericardul seros, se termină în „plexul ganglionar Permann". Microganglionii intramurali care formează acest plex sunt de natură simpatică şi parasimpatică. Ei sunt diseminaţi în jurul orificiilor de vărsare a venelor pulmonare şi de-a lungul şanţului coronar. Praçillon descrie cinci grupe de noduli microganglionari cardiaci intramurali: – grupul şanţului coronar; – grupul şanţului terminal; – grupul venei cave inferioare; – grupul septului interatrial; şi – grupul venelor pulmonare.

6.3.3. **Căile aferente şi căile eferente ale fibrelor nervoase din plexul cardiac**

*a) **Căile aferente*** sunt formate din fibre simpatice şi din fibre parasimpatice. Fibrele nervoase cardiace simpatice aferente pleacă din receptorii periferici şi se îndreaptă iniţial spre ganglionii simpatici toracici paravertebrali, de la nivelul vertebrelor toracice I-IV, pe care le părăsesc prin ramurile comunicante albe şi pătrund în nervul rahidian. De aici, prin rădăcina posterioară, o parte ajung la centrii nervoşi adreno-simpatici din coloana intermediolaterală (zona Clark), unde se realizează sinapsa cu primul neuron simpatic, iar o altă parte de informaţii se transmit prin conexiuni ascendente, spre centrii cerebrali superiori (vezi fig. 6.3).

Fibrele cardiace parasimpatice aferente transmit o parte din mesajele preso-volo-chemoreceptoare de la nivelul zonelor reflexogene endocardo-aortice spre bulb, şi anume în nucleul dorsal al nervului vag. O altă parte din informaţii se transmite centrilor reflectivităţii cardio-vasculare, situaţi în substanţa reticulară bulbo-protuberanţială.

*b) **Căile eferente*** conduc centrifugal impulsurile nervoase vegetative, elaborate de centrii cerebrali superiori din hipotalamus şi din trunchiul cerebral, către neuronii parasimpatici din nucleul dorsal al vagului, unde realizează sinapsa cu primul neuron. Axonii din coarnele laterale reprezintă fibre preganglionare. De la origine, ele se angajează în nervul rahidian, pe care îl părăsesc după un scurt traiect, pentru a parcurge ramura comunicantă albă şi ajung în ganglionul simpatic paravertebral, unde realizează cea de a doua sinapsă.

Axonii neuronilor din ganglionii simpatici paravertebrali formează fibrele postganglionare. Ele stau la originea ramurilor eferente simpatice ale nervilor cardiaci care participă la formarea plexului cardiac.

Axonii neuronilor parasimpatici din nucleul dorsal al nervului vag reprezintă fibrele paraganglionare. Ele stau la originea ramurilor eferente ale nervilor cardiaci. Aceştia se termină în nodulii microganglionari de la nivelul zonelor reflexogene în special al celor endocardo-aortice.

Din punct de vedere funcţional reţeaua simpatico-parasimpatică a plexului cardiac cuprinde fibre: – cardioacceleratorii simpatice; – cardiomoderatorii parasimpatice; – motorii; – senzitive; etc.

Vasele coronare prezintă un răspuns invers faţă de cele periferice la excitaţiile sistemului simpatic şi parasimpatic, primul având aici un efect vasodilatator coronarian, iar cel de al doilea (parasimpatic), un efect vasoconstrictor coronarian.

Vasele mari ale inimii sunt înzestrate cu plexuri vegetative periadventiciale şi cu plexuri pentru fibrele musculare, plexuri formate din ramuri ale nervilor simpatic, parasimpatic şi conexiuni cu sistemul cerebrospinal. Ele posedă centrii baro-chemo-receptori şi alţii.

Sensibilitatea dureroasă a sistemului cardiovascular este condusă de sistemul simpatic de la nivelul rădăcinilor C_8 până la D_4, prin ganglionul stelat şi nervii cardiaci inferiori.

Zonele Head, pentru sensibilitatea cardiacă, sunt localizate la nivelul spaţiilor III–IV intercostale stângi.

Scanned with OKEN Scanner

6.4. Plexul bronho-pulmonar

Plexul bronho-pulmonar este format din ramuri simpatice şi ramuri provenite din sistemul parasimpatic. După R.A. Askerov, ramurile simpatice care iau naştere din ganglionii cervicali mijlociu şi inferior, se îndreaptă spre plexul pulmonar anterior, iar cele care provin din primii cinci ganglioni simpatici toracali se îndreaptă spre plexul pulmonar posterior. (fig. 6.4).

Ramurile parasimpatice sunt furnizate de nervii vagi. Aceştia, ajunşi în mediastin, emit colaterale care se grupează în ramuri: – mediale, laterale şi – inferioare.

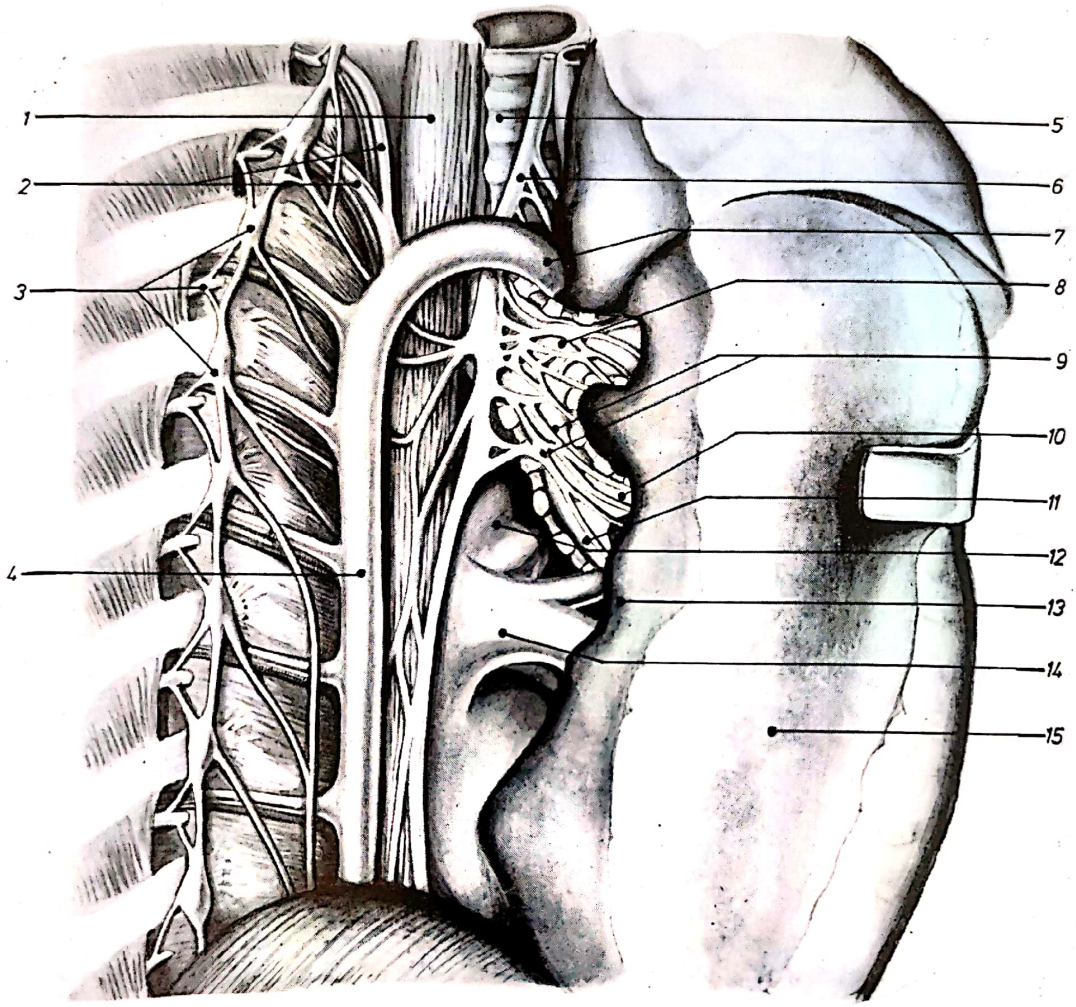

Fig. 6.4. – Inervaţia organelor din compartimentul mediastinal mijlociu şi posterior: *1,* esophagus; *2,* v.v. intercostales; *3,* gg. thoracica; + n. intercostalis; *4,* v. azygos; *5,* trachea; *6,* n. vagus dexter; *7,* arcul v. azygos; *8,* br. principalis dexter; *9,* bronşia intermediară + plexul bronho-pulmonar; *10,* br. lobaris medius; *11,* br. lobaris inferior dexter; *12,* v. pulmonalis superior dextra; *13,* pulmo dexter, facies medialis dexter; *14,* v. pulmonalis inferior dextra; *15,* pulmo dexter, lobus inferior.

*a) **Ramurile mediale*** se distribuie în special feţei anterioare a esofagului şi parţial la aortă, pericard, bifurcaţia traheii şi bronhiile principale.

Uneori, fibrele nervoase cu punct de plecare vagal drept pot ajunge pe partea contralaterală, în regiunea hilului pulmonar stâng, urmând traiectul bronhiei principale stângi. Tot aşa, fibrele vagale din stânga pot ajunge la nivelul pulmonar drept.

Din împletirea acestor fibre se formează aşa-numitul „plex intervagal " *(plexus intervagalis thoracicus* – I. I. Şapiro, 1961). E. M. Popovski denumeşte acest plex „plexul intervisceral", deoarece prin intermediul său se stabilesc cele mai diverse conexiuni între organele intramediastinale şi intratoracale (fig. 6.5 şi 6.6).

*b) **Ramurile laterale*** se alătură elementelor care formează pediculii pulmonari drept şi stâng. Ele au fost denumite şi „ramuri bronhiale".

Scanned with OKEN Scanner

Fig. 6.5. – Plexul cardio-pulmonar profund. Conexiunile parasimpatice (intervagale) (după Askerov R.A.): *1,* aorta; *2,* n. laryngeus recurrens; *3, 4, 5, 7, 8, 9,* ramuri nervoase din plexul cardio-pulmonar; *6,* plexul nervos extracardiac profund; *10,* n. vagus dexter.

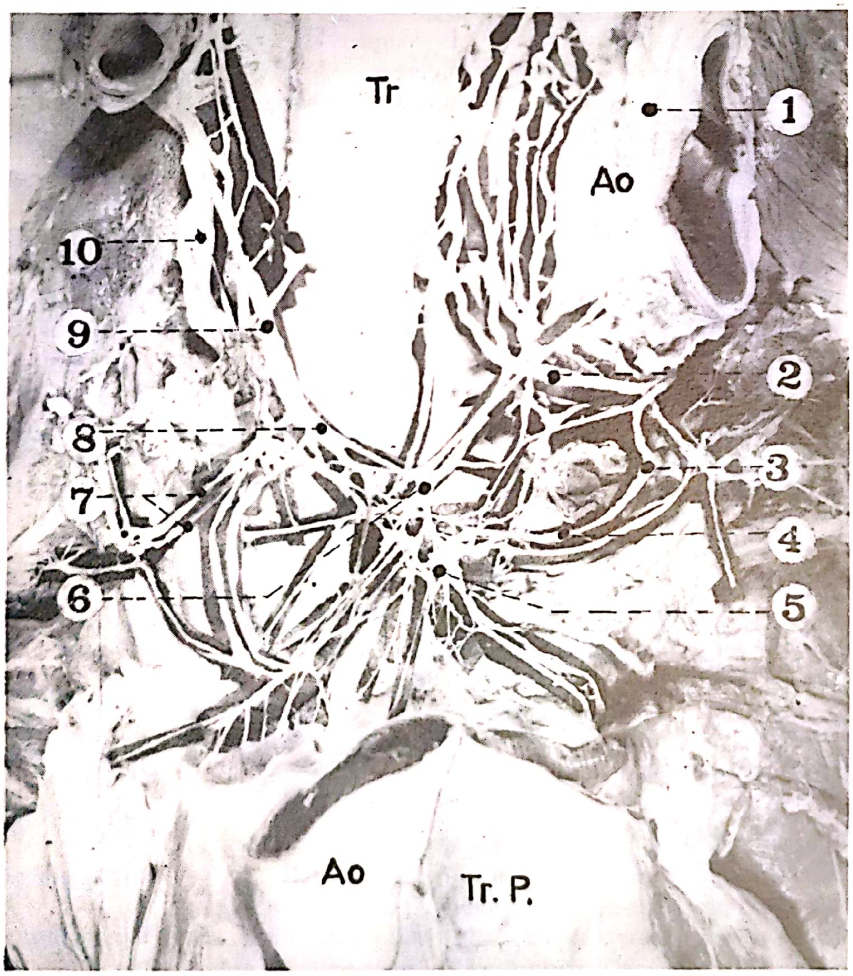

Fig. 6.6. – Plexul bronho-pulmonar. Conexiunile parasimpatice (intervagale) (după Askerov R.A.): *1,* n. vagus dexter; *2,* ramură eferentă pentru lobul pulmonar superior drept; *3,* ramură eferentă pentru bronhia lobară superioară dreaptă; *4,* ramură eferentă pentru bronhia lobară inferioară dreaptă; *5,* esophagus; *6,* ramură eferentă pentru lobul inferior stâng; *7,* ramură eferentă pentru lobul superior stâng; *8,* plexul intervagal mediastinal; *9,* n. laryngeus recurrens sinister; *10,* bifurcatio tracheae.

Scanned with OKEN Scanner

Deoarece aceste fibre nervoase se distribuie şi altor formaţiuni din pedicului pulmonar, R.A. Askerov a propus ca termenul de *„rami bronchiales"*, sub care ele sunt trecute în Nomina Anatomica, să fie rezervat numai fibrelor care se termină în peretele bronşic. Fibrele care concomitent cu bronşiile mai inervează şi alte structuri, cum sunt pleura, vasele pulmonare, sau alveolele pulmonare etc., să fie denumite „rami pulmonales".

Ramurile pulmonare se desprind începând dedesubtul nervului laringeu recurent şi până la graniţa inferioară a pediculilor pulmonari. Ramurile vagale, care se desprind deasupra hilului pulmonar, se îndreaptă înaintea elementelor pediculilor pulmonari şi formează plexul pulmonar anterior. Ramurile care se desprind mai jos, contribuie la formarea plexului pulmonar posterior.

Numărul ramurilor pulmonare care iau naştere din trunchiul principal al nervilor vagi este foarte diferit. În general, se consideră că pedicului pulmonar drept cuprinde aproximativ 5-10 ramuri, iar pentru cel stâng se descriu 12-16 ramuri.

Pornind de la nivelul pedicului pulmonar, ramurile pulmonare se unesc între ele şi formează plexul pulmonar *(plexus pulmonalis)*, care prin hilul pulmonar pătrunde în intimitatea parenchimului pulmonar.

Ramurile colaterale ale nervilor vagi care se îndreaptă în direcţia hilului pulmonar, urmează în stânga versantul posterior al arterei pulmonare stângi şi a bronhiei principale stângi, iar în dreapta, versantul posterior al arterei şi al bronhiei principale drepte. Printre aceste trunchiuri nervoase se intrică şi ramurile vasculare aparţinând arterelor bronşice.

Afară de aceste ramuri pulmonare de origine vagală, mai participă la formarea plexurilor pulmonare şi ramuri cardio-pulmonare şi, de asemenea, ramuri de origine simpatică. Acestea din urmă provin de la ganglionul cervical mijlociu şi inferior şi de la primii cinci ganglioni simpatici toracici.

6.5. **Plexul esofagian**

Inervaţia esofagului este asigurată de nervul vag (parasimpatic) şi nervul simpatic. Încă de la originea sa, nervul vag primeşte filete nervoase din partea ganglionului simpatic cervical superior şi al celui mijlociu, astfel încât trunchiul nervului vag se comportă, în regiunea toracică, ca un nerv mixt vago-simpatic. În regiunea cervicală şi supraazygo-aortică, esofagul primeşte fibre de inervaţie din partea nervului laringeu recurent şi din partea nervului vag. Începând cu regiunea infraazygo-aortică, nervul vag emite ramuri care, în conexiune cu cele simpatice, realizează în jurul esofagului un plex anterior şi altul, mai dezvoltat, – posterior (vezi fig. 6.2).

Înainte de a atinge hiatusul esofagian, ambele plexuri se concentrează şi formează, de regulă două trunchiuri principale: cel din partea stângă se găseşte situat pe faţa anterioară a esofagului, iar cel din partea dreaptă – pe faţa sa posterioară. Aceste trunchiuri se pot repera relativ uşor ca nişte cordoane dure, care se depistează la palpare. Ajungând sub cardie, aproximativ la 1 cm de la mica curbură, nervii vagi se divid în mai multe ramuri care se repartizează stomacului şi câte unul pentru ficat şi pentru plexul solar.

Inervaţia simpatică îşi are originea în coarnele laterale ale măduvei spinării, de unde se desprind fibrele preganglionare. Aceste fibre ajung, după un scurt traiect, în ganglionii simpatici, unde fac sinapsă cu fibrele simpatice postganglionare. Fibrele postganglionare, care inervează porţiunea cervicală a esofagului, se desprind din ganglionul cervical superior şi din cel mijlociu şi urmează traiectul nervului cardiac, sau pe cel al arterelor, în jurul cărora în partea inferioară esofagul este inervat de fibre simpatice ce formează adevărate plexuri periarteriale, destinate esofagului.

În porţiunea superioară a toracelui, esofagul este inervat de fibre simpatice, care se desprind din ganglionul stelat şi din ansa subclaviculară, în timp ce în partea inferioară esofagul este inervat de fibre simpatice ce se desprind din marele şi din micul nerv splanhnic.

Porţiunea abdominală a esofagului este inervată de partea terminală a nervului marele splanhnic stâng şi de ramuri provenite din nervul frenic drept.

6.6. **Inervaţia diafragmei**

Inervaţia motorie şi senzitivă a diafragmei este asigurată de nervul frenic – drept, respectiv, stâng. Nervul frenic ia naştere din ramurile anterioare ale plexului cervical profund, cu precădere din rădăcina a IV-a şi a V-a cervicală. Odată constituit, el apare din profunzine pe faţa laterală a muşchiului scalen anterior, pe care îl încrucişează oblic, trecând înaintea inserţiei acestuia pe prima coastă, acoperit de inserţia claviculară a muşchiului sterno-cleido-mastoidian. La acest nivel el se găseşte înglobat în grosimea aponevrozei cervicale profunde, fiind încrucişat, în partea de sus a gâtului, de artera cervicală transversă superficială, iar mai jos, de artera scapulară superioară, ramuri furnizate de trunchiul arterial tiro-bicervico-suprascapular. În continuare, nervul frenic coboară înaintea domului pleural, între

Scanned with OKEN Scanner

artera şi vena subclaviculară, încrucişează originea arterei toracice interne şi ajunge pe faţa laterală a mediastinului anterior. Mai jos, nervul frenic se alătură pericardului, pe care îl urmează subpleural, trecând înaintea pedicului pulmonar şi ajunge astfel, însoţit de aproape toate vasele pericardo-frenice, la diafragmă.

Nervul frenic drept atinge cupola diafragmatică în unghiul dintre foliola anterioară şi cea laterală dreaptă, la marginea dreaptă a orificiului venei cave inferioare. Nervul frenic stâng atinge faţa superioară a diafragmei pe un plan anterior faţă de cel drept, între foliola laterală stângă şi foliola anterioară, aproximativ la 10 mm de marginea stângă a pericardului.

Distribuţia intradiafragmatică a nervului frenic este similară la ambele hemidiafragme. Frecvent (după Thevent şi Priston, în 15% din cazuri pentru nervul frenic drept, şi în 30% din cazuri pentru cel stâng), fiecare nerv frenic se divide în câte trei ramuri: – anterioară; – posterioară; şi – laterală. În celelalte cazuri, nervul frenic drept prezintă iniţial un trunchi comun pentru ramura anterioară şi cea laterală, iar nervul frenic stâng – un trunchi comun pentru ramura posterioară şi cea laterală.

Ramurile nervului frenic drept diferă de cele din stânga şi după modul cum pătrund în diafragmă. La dreapta, ramura posterioară abordează centrul tendinos precoce, în timp ce ramurile anterioară şi laterală ating muşchiul mult mai la distanţă.

Cunoaşterea modului de distribuţie a ramurilor principale ale nervilor frenici are o deosebită importanţă chirurgicală, deoarece ea permite executarea unei frenotomii într-o zonă care expune la un prejudiciu funcţional minim din partea diafragmei.

Scanned with OKEN Scanner

Capitolul 7

SISTEMUL LIMFO-NODULAR AL MEDIASTINULUI

Nodulii limfatici mediastinali se împart, în funcție de sediul lor, în noduli din compartimentul mediastinal: – anterior; – mijlociu; şi – posterior (fig. 7.1).

7.1. Nodulii limfatici din compartimentul mediastinal anterior

Nodulii limfatici din compartimentul mediastinal anterior *(nodi lymphatici mediastinales anteriores)* se împart, la rândul lor, într-un grup: – parietal; şi unul – visceral.

7.1.1. **Grupul limfo-nodular parietal** din compartimentul mediastinal anterior cuprinde două lanțuri parasternale: – drept, şi – stâng; *(nodi lymphatici parasternales)*, care însoțesc artera toracică internă corespunzătoare. Limfonodulii acestui grup ocupă, în dreptul fiecărui spațiu intercostal, câte o mică lojă, situată posterior față de mușchiul intercostal mijlociu corespunzător. Acest mușchi formează peretele anterior al lojei. Peretele posterior al lojei este format, la nivelul primelor trei spații intercostale, de pleura parietală. Mai jos, i se alătură inserția mușchiului triunghiularul sternului, care se interpune între pleură şi limfonoduli.

La originea lanțurilor limfo-nodulare parietale se găsesc câte trei colectori: – lateral, care drenează lanțul nodulilor dispuşi paralel cu rebordul costal, nemijlocit sub reflexiunea pleurală costo-diafragmatică; – mijlociu, care trece prin spațiul Larrey şi face legătura dintre căile limfatice abdominale cu căile limfatice toracice; şi – colectorul medial, care drenează o parte din căile limfatice provenite din grupul limfo-nodular retroxifoidian Sappey.

Limfonodulii parasternali mai sunt alimentați şi de vasele limfatice care provin din glandele mamare.

Între cele două lanțuri limfo-nodulare parasternale, drept şi stâng, există numeroase anastomoze transversale, ceea ce poate explica unele metastaze controlaterale.

7.1.2. **Grupul limfo-nodular visceral** din compartimentul mediastinal anterior cuprinde: – lanțul limfo-nodular prepericardic; şi – rețelele limfatice proprii timusului, inimii şi pericardului.

1) **Lanțul limfo-nodular** prepericardic este format din nodulii limfatici cu dispoziție: – mediană; – laterală dreaptă; – laterală stângă.

a) ***Limfonodulii prepericardici*** cu dispoziție mediană, cuprind două grupări: – superioară; şi – inferioară.

• Gruparea limfo-nodulară prepericardică mediană superioară corespunde limfonodulilor retrotimici. După cum îi indică şi denumirea, această grupare limfonodulară se găseşte pe peretele posterior al timusului şi formează stația de drenaj pentru căile limfatice posterioare ale acestui organ.

• Gruparea limfo-nodulară prepericardică mediană inferioară, sau limfonodulii xifoidieni Sappey, este situată de o parte şi de alta a ligamentului xifo-pericardic şi ocupă spațiul xifo-freno-pericardic Barbier.

Spațiul xifo-freno-pericardic Barbier, de forma unui patrulater, este delimitat: – anterior, de fața posterioară a apendicelui xifoid; – posterior, de fața anterioară a pericardului, respectiv de sinusul freno-pericardic; – caudal, de diafragmă; – cranial el comunică cu spațiul retrosternal.

Limfonodulii xifoidieni Sappey, reprezintă o stație intermediară, la nivelul căreia se anastomozează căile limfatice abdominale cu cele toracice.

b) ***Limfonodulii prepericardici*** cu dispoziție laterală dreaptă sunt reprezentați de: – gruparea limfo-nodulară juxtafrenică dreaptă; şi – de cea freno-cavă.

• Gruparea limfo-nodulară juxtafrenică *(nodi lymphatici phrenici)* dreaptă este situată anterior şi lateral față de vena cavă inferioară, în vecinătatea vaselor diafragmatice superioare şi a nervului frenic, înainte ca aceasta să pătrundă în diafragmă.

• Gruparea limfo-nodulară freno-cavă este dispusă superficial, de-a lungul nervului frenic, anterior față de vena cavă superioară şi de trunchiul venos brahiocefalic drept. Din această grupare face de regulă parte un limfonodul mai mare şi mai izolat, denumit ganglionul Bartels.

Scanned with OKEN Scanner

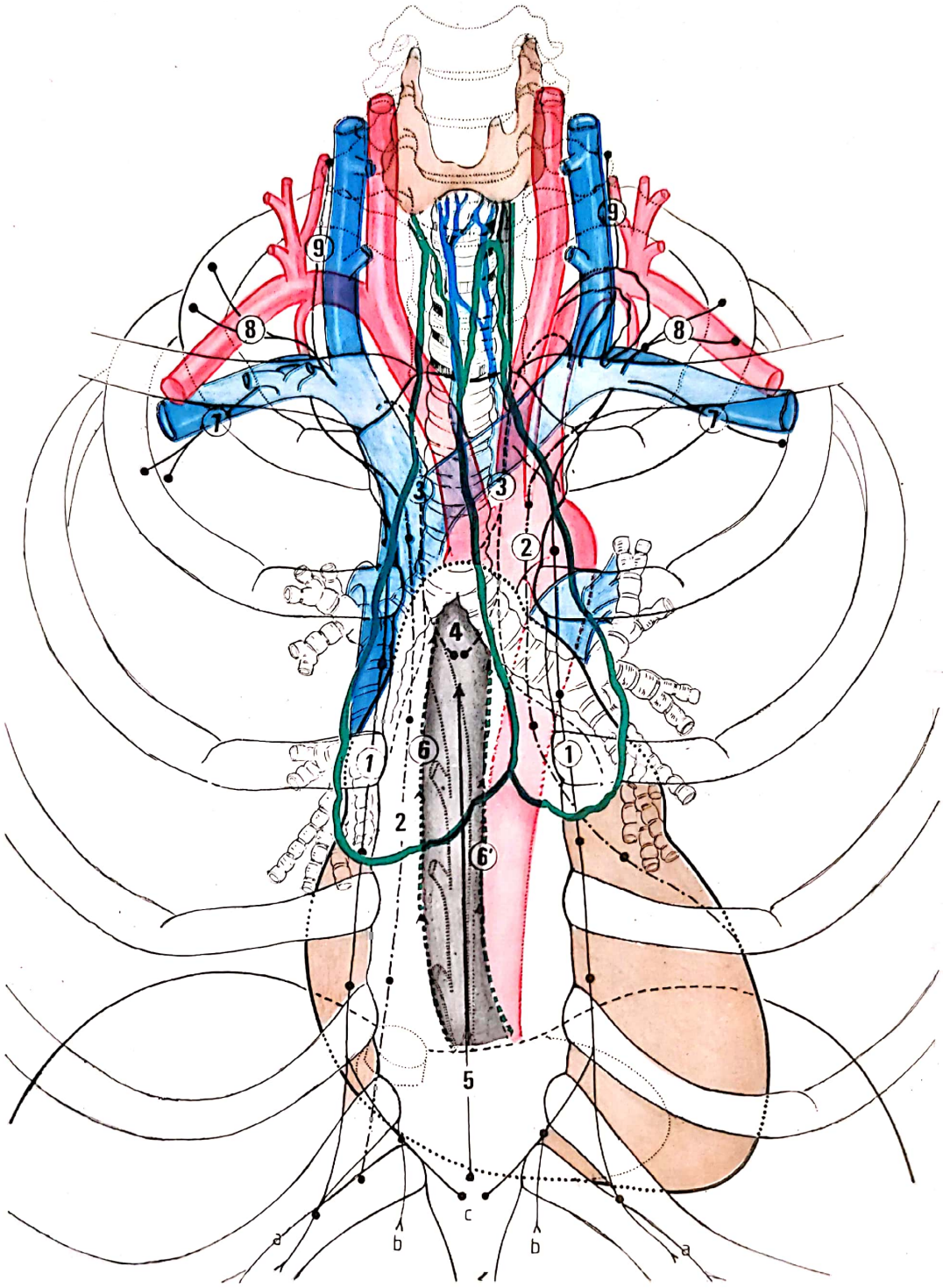

Fig. 7.1. – Sistemul limfo-nodular din compartimentele mediastinale: I – anterior; II – mijlociu; III – posterior:
I. Nodi lymphatici mediastinales anteriores: *1*, grupul limfo-nodular parietal (nodi lymphatici parasternales): *a*, trunchiul colector lateral; *b*, trunchiul colector mijlociu; *c*, trunchiul colector medial, retroxifoidian; *2*, grupul limfo-nodular visceral, cardio-frenic.
II. Limfonodulii din compartimentul mediastinal mijlociu: *3*, grupul limfo-nodular latero-traheal; *4*, grupul limfo-nodular median, interbronşic Barćty (nodi lymphatici tracheobronchiales superiores et inferiores); *5*, grupul limfo-nodular inter-freno-pericardo-esofagian (Portal).
III. Nodi lymphatici mediastinales posteriores: *6*, grupul limfo-nodular paraesofagian (interazygo-esofagian şi interaorto-esofagian).
IV. Afluenţi limfatici din teritoriul brahial şi cervical: *7*, lanţul limfo-nodular din teritoriul brahial; *8*, lanţul limfo-nodular supraclavicular; *9*, lanţul limfo-nodular jugular.

Scanned with OKEN Scanner

În stări patologice aderențele dintre limfonodulii acestei grupări și peretele venei cave superioare pot fi atât de strânse încât extirparea lor să devină periculoasă sau chiar imposibilă.

c) ***Limfonodulii prepericardici*** cu dispoziție laterală stângă sunt reprezentați de trei grupări: – juxtafrenică stângă; – preaorto-carotidiană; și – cea a ligamentului arterial.

• Gruparea limfo-nodulară juxtafrenică stângă, mai puțin constantă decât cea dreaptă, cuprinde câțiva noduli limfatici dispuși în vecinătatea nervului frenic, la locul unde acesta pătrunde în diafragmă.

• Gruparea limfo-nodulară preaorto-carotidiană este situată superficial, imediat sub pleura parietală mediastinală, în perimetrul ariei triunghiului Gross. Această arie este delimitată – anterior, de nervul frenic; – posterior, de nervul vag; – caudal de artera pulmonară stângă.

• În partea inferioară a triunghiului Gross se află limfo-nodulii ligamentului arterial, care cuprind: – un grup superficial; și – un grup profund (fig. 7.2).

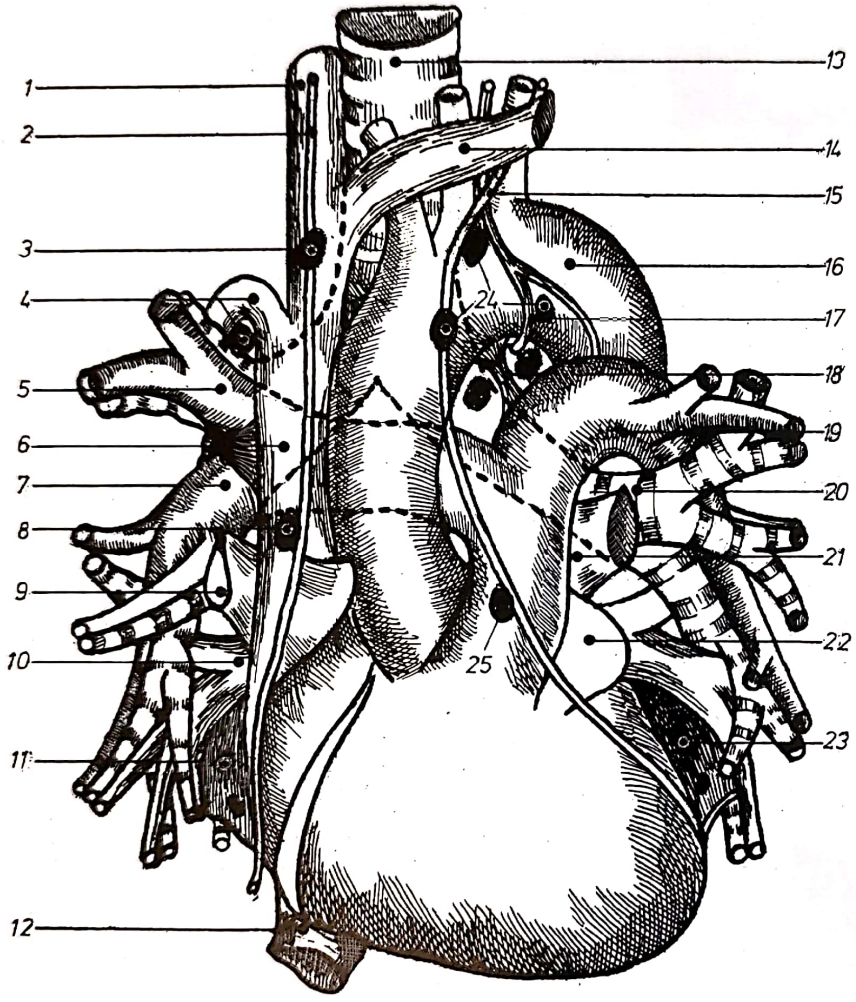

Fig. 7.2. – Topografia grupelor limfo-nodulare din compartimentul mediastinal anterior: *1,* v. brachiocephalica dextra; *2, 15,* n. phrenicus; *3, 8,* grupul limfo-nodular freno-cav; *4,* v. azygos + limfonodulii venei azygos; *5,* artera mediastinală; *6,* v. cava superior; *7,* tr. arterial mediastino-scizural; *9,* v. pulmonalis superior dextra (secționată); *10,* v. pulmonalis inferior dextra; *11, 23,* grupul limfonodular al ligamentului pulmonar; *12,* v. cava inferior; *13,* trachea; *14,* v. brachiocephalica sinistra; *16,* aorta; *17,* n. laryngeus recurrens sinister; *18,* lig. arteriosum + grupul limfonodular subaortic; *19,* a. pulmonalis sinistra; *20,* br. lobaris superior sinister; *21,* v. pulmonalis superior sinistra (secționată); *22,* auricula sinistra; *24,* grupul limfo-nodular preaortico-carotidian; *25,* grupul limfo-nodular freno-aortic.

– *Grupul superficial al limfonodulilor ligamentului arterial,* se găsește lateral de ligamentul arterial imediat sub pleura mediastinală. De regulă, acest grup este redus la un singur nodul limfatic, denumit ganglionul Engel.

Ganglionul Engel se găsește parahilar, în depresiunea interaorto-pulmonară, delimitat: – cranial, de arcul aortic; – caudal, de artera pulmonară stângă; – medial, de ligamentul arterial și de ansa nervului vag; – lateral, de aorta descendentă toracică. Ganglionul Engel este colectorul limfaticelor care drenează lobii plămânului stâng.

– *Grupul profund al limfonodulilor ligamentului arterial* este situat în compartimentul mediastinal mijlociu.

2) La nivelul grupului limfo-nodular visceral din compartimentul mediastinal anterior, se individualizează rețelele limfatice (proprii) care drenează: – timusul; – inima; și – pericardul.

Limfaticele timusului provin din rețeaua perilobulară a glandei, de unde sunt preluate de numeroși colectori ce se constituie în trei trunchiuri: – superior; – anterior; și – posterior.

a) ***Trunchiul colector superior*** al timusului se detașează din coarnele anterioare ale glandei și se varsă în limfonodulii supratimici, situați medial față de confluentul jugulo-subclavicular.

Scanned with OKEN Scanner

b) ***Trunchiul colector anterior*** al timusului drenează faţa anterioară a glandei şi se varsă în lanţul limfo-nodular care însoţeşte artera toracică internă.

c) ***Trunchiul colector posterior*** al timusului, drenează faţa posterioară a glandei şi se varsă în limfonodulii cu sediu prepericardic, denumiţi limfonodulii retrotimici.

3) **Limfaticele inimii** se prezintă ca o vastă reţea de căi limfatice, care se formează în parte în stratul subepicardic şi parte din cel subendocardic al miocardului. De aici, căile limfatice se constituie în trei colectori: – drept; – stâng; şi – atrial.

a) ***Trunchiul colector drept*** drenează teritoriul ventriculului drept. El se constituie în vecinătatea şanţului interventricular posterior, de unde se îndreaptă oblic spre baza inimii şi se plasează în şanţul atrio-ventricular drept. În continuare el urcă, alături de artera coronară dreaptă până la aortă, încrucişează oblic faţa anterioară a acesteia şi ajunge în partea superioară a sacului pericardic, pe care îl străbate şi se termină în grupul limfo-nodular aorto-carotidian.

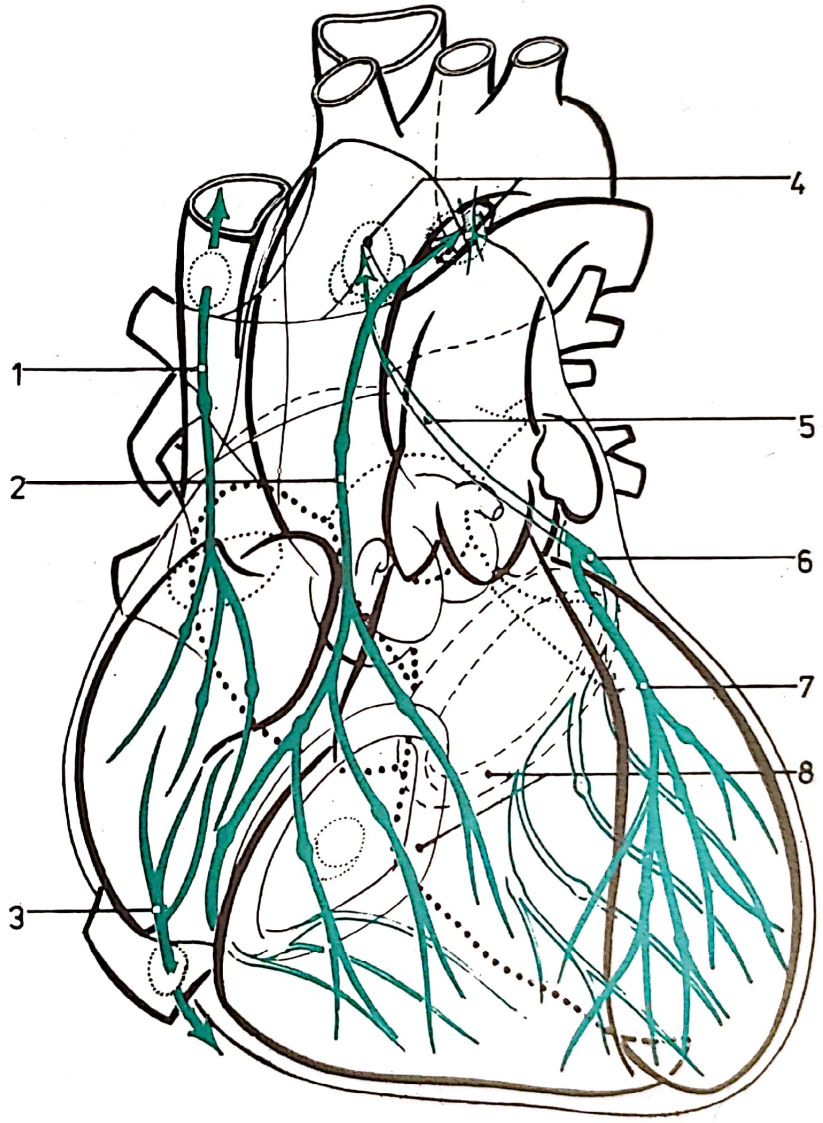

Fig. 7.3. – Sistemul limfo-nodular al inimii: *1*, tr. limfatic atrial ascendent + ganglionul Bartels; *2*, tr. colector ventricular drept; *3*, tr. limfatic atrial descendent; *4*, grupul limfo-nodular aorto-carotidian + grupul limfo-nodular intrebronşic (nodi lymphatici tracheobronchiales inferiores); *5*, tr. colector stâng; *6*, afluentul posterior; *7*, afluentul anterior; *8*, sulcus coronarius.

b) ***Trunchiul colector stâng*** al inimii, drenează vasele limfatice din teritoriul ventriculului stâng. El este format din doi afluenţi: – posterior; şi – anterior.

Afluentul posterior se formează pe faţa inferioară a ventriculului stâng, în vecinătatea şanţului interventricular posterior, imediat sub *crux cordis*. De aici, el urmează direcţia şanţului atrio-ventricular stâng, până în dreptul flancului stâng al arterei pulmonare. La acest nivel el se uneşte cu afluentul limfatic anterior, care drenează teritoriul din vecinătatea şanţului interventricular anterior.

Trunchiul colector care rezultă, se insinuează iniţial între trunchiul comun al arterei pulmonare şi auriculul stâng. Apoi el urcă pe versantul posterior al arterei, până la nivelul bifurcaţiei acesteia, străpunge pericardul şi se varsă în grupul limfo-nodular intertraheo-bronşic (fig. 7.3).

Scanned with OKEN Scanner

*c) **Colectorii limfatici ai miocardului ventricular drept şi stâng*** sunt întrerupţi de relee limfo-nodulare intermediare cu sediu subepicardic, cunoscute sub denumirea de ganglionii Rainer.

*d) **Trunchiul colector atrial*** se varsă, de regulă în colectorul principal al ventriculilor. Există şi un trunchi limfatic atrial, care se varsă în limfonodulii din vecinătate.

Rainer distinge un trunchi limfatic atrial ascendent, care se varsă în ganglionul Bartels, situat pe flancul drept al venei cave superioare. Un alt trunchi limfatic atrial, cu traseu descendent, se varsă în limfonodulul juxtafrenic drept, plasat pe peretele lateral al venei cave inferioare.

4) **Reţeaua limfatică a pericardului** se constituie în mai mulţi colectori, care se varsă în nodulii limfatici regionali.

Calea de drenaj a limfei variază în funcţie de porţiunea de pericard deservită. În general, colectorii proveniţi din partea superioară a peretelui anterior al pericardului se îndreaptă spre grupul limfo-nodular toracic şi mediastinal anterior, iar cei din partea inferioară – spre grupul retroxifoidian. Limfa care provine din peretele posterior drenează spre: – grupul limfo-nodular parahilar; – grupul mediastinal posterior; dar mai ales spre – grupul limfo-nodular interbronşic Baréty.

7.2. Nodulii limfatici din compartimentul mediastinal mijlociu

Nodulii limfatici din compartimentul mediastinal mijlociu se împart în: – mediani; şi – laterali (fig. 7.4).

7.2.1. **Limfonodulii mediani** din compartimentul mediastinal mijlociu cuprind trei grupuri: – preesofagian inferior; – interbronşic; şi – pretraheal.

*a) **Grupul limfo-nodular preesofagian inferior,*** este situat în spaţiul Portal (loja interfreno-pericardo-esofagiană). Această lojă are forma unei prisme triunghiulare, cuprinsă între pericard, diafragmă şi faţa anterioară a esofagului. Grupul limfo-nodular preesofagian inferior este deosebit de important atât datorită poziţiei sale strategice, cât mai ales anastomozelor întinse cu vasele limfatice ale diafragmei, pleurei şi ale peritoneului. O parte din aceşti colectori comunică prin diafragmă cu grupele limfo-nodulare care deservesc ficatul, stomacul, vezicula biliară, pancreasul, ceea ce explică posibilitatea unor metastaze şi răspândirea unor infecţii de la organele intratoracice spre cele abdominale, şi invers.

*b) **Grupul limfo-nodular interbronşic** (nodi lymphatice tracheobronchiales inferiores)* ocupă loja mediastinală mediană, respectiv spaţiul situat imediat sub bifurcaţia traheală – spaţiul denumit interbronşic (în mod impropriu acest spaţiu a mai fost denumit şi „spaţiul intertraheo-bronşic).

Loja mediastinală mediană este delimitată: – cranial, de bifurcaţia traheală; – caudal, de pericard, care o separă de peretele superior şi posterior al atriului stâng. Peretele anterior al lojei mediastinale mediane corespunde bifurcaţiei trunchiului comun al arterei pulmonare, în special ramurei sale drepte, de care este izolat prin ligamentul aorto-pericardic. Peretele posterior al acestei loje este format de lama traheo-pericardică, iar în spatele acesteia, de esofag, însoţit la stânga de aorta descendentă toracică şi la dreapta de vena azygos.

Situat la convergenţa căilor limfatice, grupul limfo-nodular interbronşic primeşte numeroase vase aferente. De la nivelul său pleacă vase eferente spre grupul limfo-nodular pretraheal şi spre grupul limfo-nodular paratraheal drept şi stâng.

*c) **Grupul limfo-nodular pretraheo-bronşic** (nodi lymphatici tracheobronchiales superiores)* este situat în loja pretraheală.

Loja pretraheală are forma unei piramide căreia i se disting – un perete anterior, format de versantul posterior al venei cave superioare şi de aorta ascendentă; – un perete posterior, format de versantul anterior al bifurcaţiei traheo-bronşice; – un perete inferior, reprezentat de versantul superior al arterei pulmonare drepte. Lateral, în dreapta, loja este incomplet închisă de joncţiunea venei azygos cu vena cavă superioară; în timp ce – în partea stângă, peretele lojei este închis de ligamentul arterial şi de originea arterei pulmonare stângi.

Considerat de unii autori ca fiind un grup unitar, grupul limfo-nodular pretraheal este în realitate format din două conglomerate distincte: – pretraheo-bronşic drept; şi – pretraheo-bronşic stâng.

7.2.2. **Limfonodulii laterali** din compartimentul mediastinal mijlociu cuprind două sectoare: – drept; şi – stâng.

1) **Limfonodulii laterali din dreapta,** ai compartimentului mediastinal mijlociu, cuprind patru grupuri: – lateral inferior drept; – infrabronşic; – pretraheal; – şi – paratraheal, sau laterotraheal (Baréty).

*a) **Grupul limfo-nodular lateral inferior drept,*** este reprezentat de nodulii ligamentului pulmonar drept şi de cei care ocupă spaţiul preesofagian drept. Dispus pe direcţia interfrenopediculară, acest grup nodular este conectat atât la grupul limfo-nodular supraiacent, cât şi la cel controlateral.

*b) **Grupul limfo-nodular infrabronşic*** drept se găseşte sub marginea bronhiei intermediare, în spaţiul oferit de foseta mediastinală laterală.

Foseta mediastinală laterală dreaptă este delimitată: – cranial, de ligamentul bronho-pericardic drept; – caudal, de vena pulmonară inferioară dreaptă; – lateral, de bronhia intermediară; iar – medial, de pericard, care, alături de vena pulmonară superioară, formează planşeul acestei loje.

Scanned with OKEN Scanner

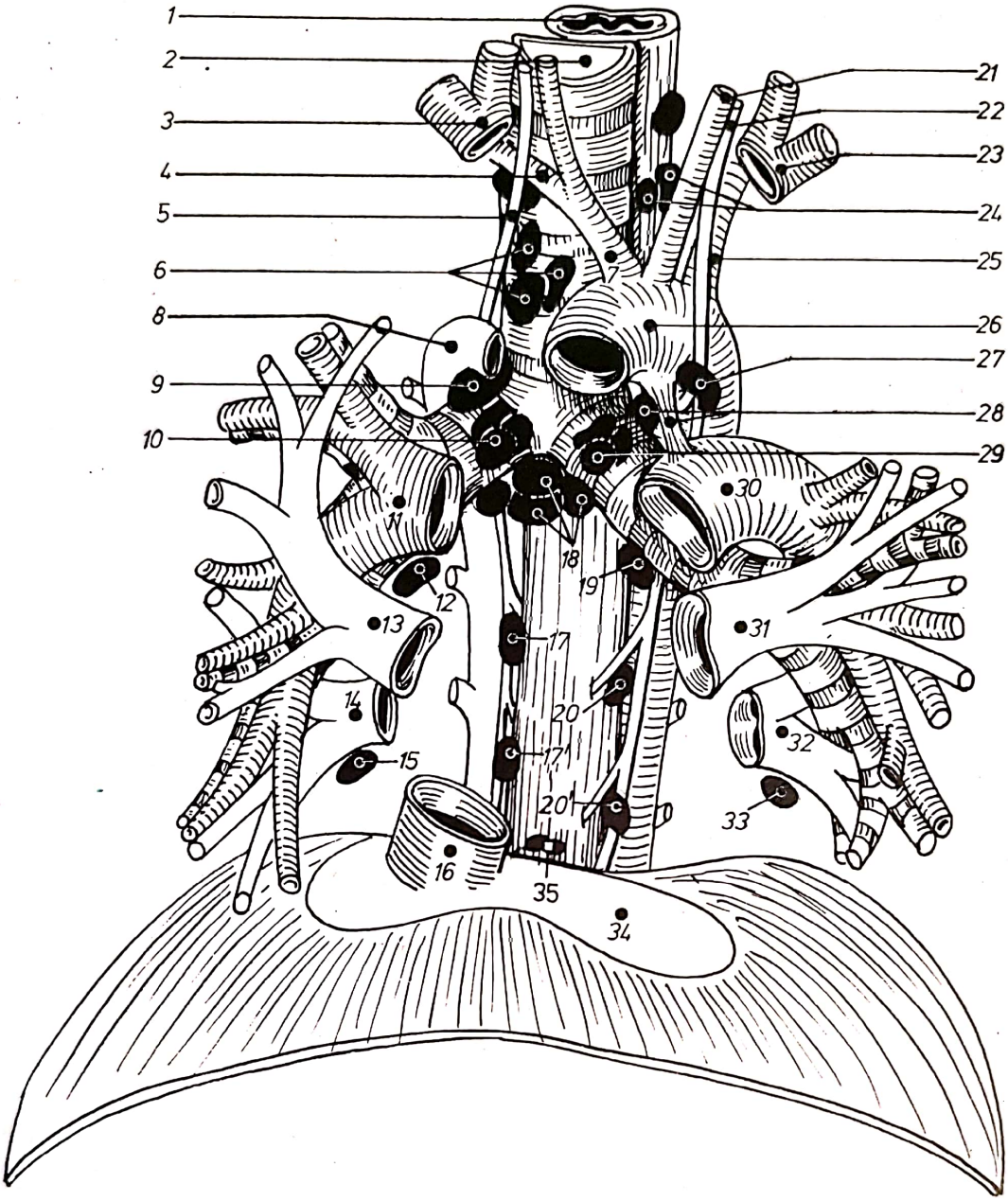

Fig. 7.4. – Sistemul limfo-nodular al mediastinului: *1*, esophagus; *2*, trachea; *3*, v. brachiocephalica dextra; *4*, a. subclavia dextra; *5*, n. vagus dexter; *6*, nodi lymphatici tracheobronchiales (grupul limfo-nodular laterotraheal drept); *7*, tr. brachiocephalicus; *8*, v. azygos; *9*, limfonodulii venei azygos; *10*, nodi lymphatici tracheobronchiales superiores; (grupul limfonodular pretraheal drept); *11*, a. pulmonalis dextra; *12*, nodi lymphatici bronchopulmonales (grupul limfo-nodular infrabronşic drept; *13*, v. pulmonalis superior dextra; *14*, v. pulmonalis inferior dextra; *15*, grupul limfo-nodular al ligamentului pulmonar drept; *16*, v. cava inferior; *17*, *17'*, nodi lymphatici mediastinales posteriores (grupul limfo-nodular interazygo-esofagian); *18*, nodi lymphatici trancheobronchiales inferiores (interbronşici); *19*, nodi lymphatici pulmonales; *20*, *20'*, nodi lymphatici mediastinales posteriores (grupul limfo-nodular interaortico-esofagian); *21*, a. carotis communis sinistra; *22*, n. vagus sinister; *23*, v. brachiocephalica sinistra; *24*, nodi lymphatici cervicales profundi (grupul limfo-nodular recurenţial); *25*, a. subclavia sinistra; *26*, arcus aortae; *27*, ganglionul Engel; *28*, ligamentum arteriosum + grupul limfo-nodular subaortic; *29*, nodi lymphatici tracheobronchiales superiores (grupul limfo-nodular pretraheal stâng); *30*, a. pulmonalis sinistra; *31*, v. pulmonalis superior sinistra; *32*, v. pulmonalis inferior sinistra; *33*, grupul limfo-nodular al ligamentului pulmonar stâng; *34*, diaphragma; *35*, grupul limfo-nodular preesofagian inferior (Portal).

Scanned with OKEN Scanner

Grupul limfo-nodular infrabronşic drept formează o staţie importantă de drenaj limfatic pentru grupele limfo-nodulare intrahilar şi parahilar, spre grupările mediastinale.

*c) **Grupul limfo-nodular pretraheo-bronşic drept** (nodi lymphatici tracheobronchiales superiores)* ocupă jumătatea dreaptă a lojei pretraheale, cuprinsă între faţa posterioară a venei cave superioare, care îi formează peretele anterior şi originea bronhiei principale drepte, la nivelul unghiului intertraheo-bronşic, care formează peretele ei posterior. Caudal, loja pretraheală este delimitată de ramura dreaptă a arterei pulmonare, iar lateral, de arcul venei azygos. Cu toate aceste delimitări, grupul limfo-nodular pretraheal menţine o strânsă continuitate: – caudal, cu grupul limfo-nodular interbronşic; – lateral, cu nodulul parahilar al venei azygos; – cranial, cu lanţul limfo-nodular paratraheal, sau latero-traheal drept; iar – medial cu grupul pretraheo-bronşic stâng, cu care împarte loja pretraheală.

*d) **Grupul limfo-nodular paratraheal,*** sau laterotraheal drept *(nodi lymphatici trachebronchiales)* este situat în loja paratraheală denumită „loja Baréty". Această lojă este delimitată: – anterior, de planul venos format de vena cavă superioară şi de trunchiul venos brahiocefalic drept; – posterior, de marginea antero-laterală a traheii şi de marginea dreaptă a esofagului; – cranial de artera subclaviculară dreaptă şi de ramurile sale colaterale, reprezentate de artera toracică internă şi de artera cervico-toracică (care, prin traiectul lor extrafascial, întăresc arcul de boltă a domului pleural); – caudal de arcul venei azygos. Peretele medial al lojei paratraheale este format de extremitatea anterioară a arcului aortei şi de trunchiul arterial brahiocefalic. Loja paratraheală este străbătută de nervul vag care, în drumul său spre mediastinul posterior încrucişează oblic faţa laterală a traheii şi dispare dedesubtul arcului venei azygos, înapoia bronhiei principale drepte.

2) **Limfonodulii laterali din stânga,** ai compartimentului mediastinal mijlociu, se împart în patru grupuri: – latero-inferior; – infrabronşic; – pretraheo-bronşic; şi – paratraheal, sau laterotraheal.

*a) **Grupul limfo-nodular lateral inferior stâng*** este reprezentat de nodulii ligamentului pulmonar şi de nodulii care ocupă spaţiul paraesofagian. Dispuşi pe direcţia interfreno-pediculară, limfonodulii din acest grup stabilesc conexiuni atât în sens vertical cu grupele supra- şi subiacente, cât şi în sens orizontal, – prin intermediul nodulilor din spaţiul Portal, – cu grupele limfo-nodulare din partea controlaterală.

*b) **Grupul limfo-nodular infrabronşic stâng*** se găseşte sub marginea inferioară a bronhiei principale, în spaţiul oferit de foseta mediastinală laterală stângă.

Foseta mediastinală laterală stângă este delimitată: – cranial, de ligamentul bronho-pericardic stâng; – caudal, de vena pulmonatră inferioară stângă; – lateral, de bronhia principală stângă; iar – medial, de pericard care, – alături de vena pulmonară superioară formează planşeul acestei loje.

Acest grup limfo-nodular reprezintă o staţie intermediară între colectorii aferenţi proveniţi din lobul pulmonar inferior şi cei aferenţi care se varsă în grupul limfo-nodular inter-bronşic (Baréty).

*c) **Grupul limfo-nodular pretraheo-bronşic stâng** (nodi lymphatici tracheobronchiales superiores)* se găseşte în zona centrală a mediastinului şi ocupă jumătatea stângă a lojei pretraheale, corespunzătoare unghiului intertraheo-bronşic stâng. Ea este delimitată: anterior şi superior, de extremitatea posterioară a arcului aortei; posterior şi inferior, de originea bronhiei principale stângi; inferior, de versantul superior al arterei pulmonare drepte; lateral, peretele este incomplet închis de ligamentul arterial şi corespunde cu fereastra aorto-pulmonară.

Acest grup limfo-nodular se continuă: medial, cu grupul pretraheo-bronşic drept, cu care împarte loja pretraheală; caudal, cu grupul limfo-nodular interbronşic; cranial, cu lanţul limfo-nodular recurenţial; lateral, cu nodulii subaortici, aparţinând ariei ligamentului arterial.

*d) **Grupul limfo-nodular paratraheal, sau laterotraheal stâng** (nodi lymphatici tracheales)* cuprinde nodulii recurenţiali, situaţi în şanţul traheo-esofagian al zonei supraaortice.

Zona supraaortică este marcată superficial de artera carotidă comună stângă şi de artera subclaviculară stângă. Între aceste două trunchiuri arteriale se delimitează un spaţiu de formă patrulateră, denumit *„pătratul Bourgery"*. Acesta este mărginit: caudal de convexitatea arcului aortic, iar cranial de traiectul venei intercostale superioare stângi, denumită şi vena Braine. Acestui spaţiu îi corespunde în profunzime şanţul traheo-esofagian, de-a lungul căruia trec nervul laringeu recurent stâng şi lanţul limfo-nodular latero-traheal sau recurenţial stâng.

Considerându-le global, sediile grupelor limfo-nodulare laterotraheale din partea dreaptă, cu cele pretraheale şi interbronşice şi, în continuare, cu cele din grupele limfo-nodulare laterotraheale stângi, se obţine imaginea unui şirag de noduli pe care l-am denumit *„colierul limfo-nodular mediastinal"*. Căile eferente ale acestor grupări limfo-nodulare stau la originea colectorilor bronhomediastinali care drenează în trunchiul venos brahiocefalic drept şi stâng.

7.3. Nodulii limfatici din compartimentul mediastinal posterior

Sistemul limfo-nodular al compartimentului mediastinal posterior se împarte într-un grup: – parietal; şi – unul visceral (fig. 7.5).

7.3.1. **Sistemul limfo-nodular parietal posterior** cuprinde: – nodulii lanţului paravertebral; şi – nodulii intercostali.

*a) **Limfonodulii paravertebrali** (nodi lymphatici paravertebrales)* se înşiră de-a lungul coloanei vertebrale, lateral faţă de aortă în partea stângă, şi de vena azygos în partea dreaptă.

Scanned with OKEN Scanner

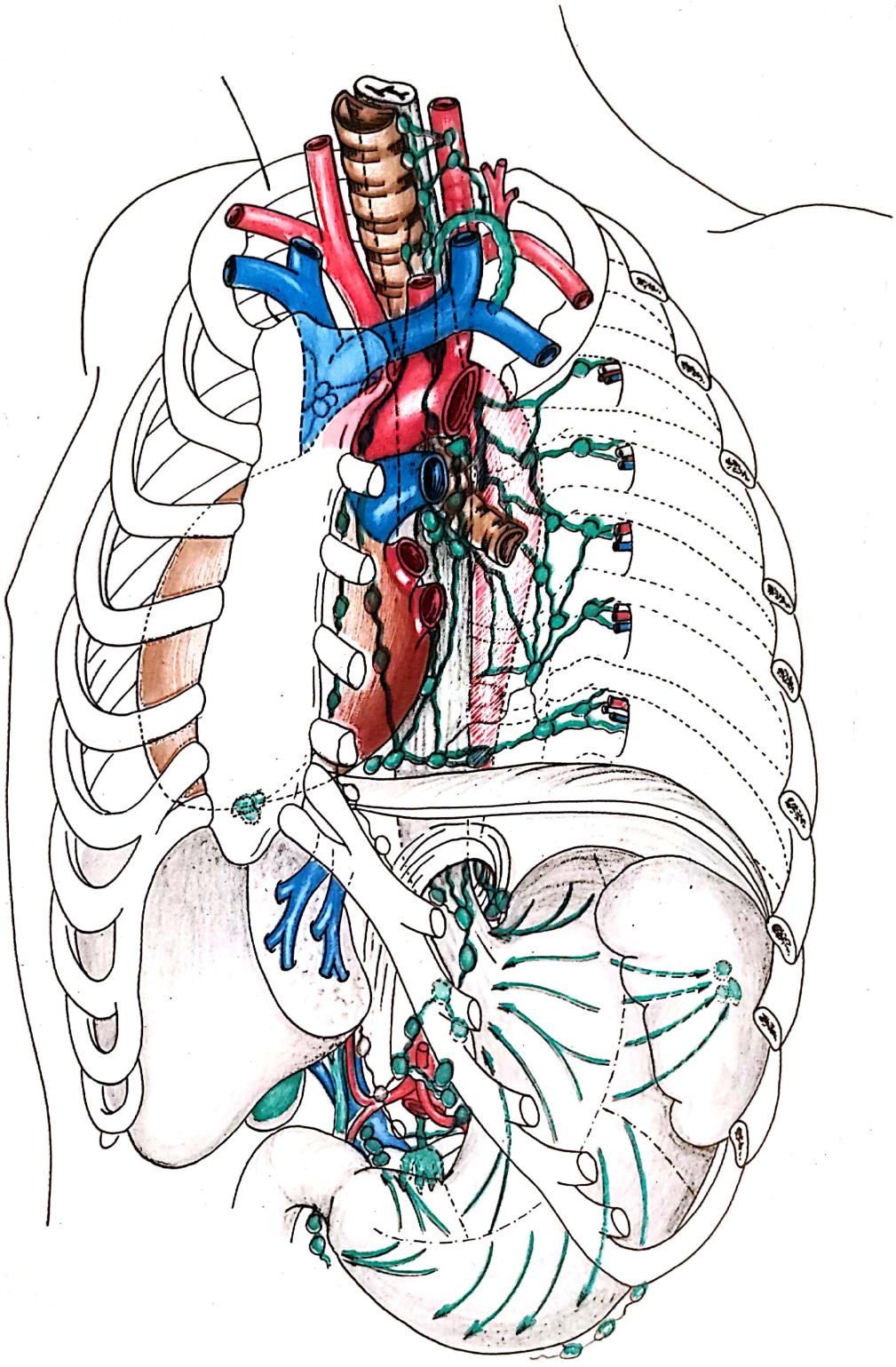

Fig. 7.5. – Conexiunile intercompartimentale ale sistemului limfo-nodular intramediastinal.

b) ***Limfonodulii intercostali*** *(nodi lymphatici intercostales)* sunt situați subpleural de-a lungul spațiilor intercostale.

Limfa din sistemul limfo-nodular parietal posterior din stânga se varsă parte în ductul toracic, parte în sistemul limfo-nodulilor paraesofagieni și suprafrenici.

Limfa din sistemul limfo-nodular parietal posterior din dreapta drenează în cea mai mare parte prin ductul limfatic drept, în confluentul venos jugulo-subclavicular, iar restul, în limfo-nodulii paraesofagieni.

Scanned with OKEN Scanner

7.3.2. **Limfonodulii viscerali** cuprind: – un grup paraesofagian; şi – o reţea proprie esofagului.

1) **Limfonodulii grupului paraesofagian.**

a) ***Lanţul limfo-nodular paraesofagian drept*** (interazygo-esofagian), cuprinde grupele limfo-nodulare situate de-a lungul marginii laterale drepte a esofagului şi a venei azygos. Acest grup primeşte vase limfatice aferente de la nodulii ligamentului pulmonar drept şi de la grupul limfo-nodular parahilar posterior drept. Vasele eferente ale grupului paraesofagian drept drenează spre nodulii infrabronşici şi spre cei interbronşici.

b) ***Lanţul limfo-nodular paraesofagian stâng,*** – interaorto-esofagian –, cuprinde grupele limfo-nodulare situate de-a lungul şanţului dintre marginea stângă a esofagului şi aorta descendentă toracică.

Acest grup limfo-nodular primeşte vase limfatice aferente de la nodulii ligamentului pulmonar stâng şi de la grupul limfo-nodular parahilar posterior stâng.

Limfo-nodulii grupului paraesofagian stâng drenează spre grupul limfo-nodular infrabronşic din partea stângă, iar cei situaţi mai sus – spre cel interbronşic.

2) **Reţeaua limfatică proprie esofagului** îşi are originea alături de reţeaua venosă, în stratul mucos, submucos şi muscular al acestuia. De la acest nivel, canaliculele limfatice se constituie în mai mulţi colectori, din care o parte drenează spre nodulii regionali, iar o altă parte direct în canalul toracic. Traiectul colectorilor limfatici ai esofagului variază în funcţie de segmentul considerat: – cervical; – supraazygo-aortic; – interazygo-aortic; sau – abdominal.

a) ***Limfaticele segmentului cervical*** al esofagului sunt căi eferente, care se desprind de pe faţa anterioară şi de pe cea posterioară a esofagului şi urmează traiectul vaselor sau al fibrelor nervoase. Ele se varsă fie în nodulii traheali cervicali, fie în lanţul limfo-nodular care însoţeşte vena jugulară internă.

b) ***Colectorii limfatici ai segmentului supraazygo-aortic*** al esofagului urmează un traiect ascendent în direcţia gâtului şi se varsă: – o parte în nodulii paratraheali; iar – o altă parte iau calea trunchiului bronho-mediastinal şi se varsă în vena subclaviculară dreaptă, sau în grupul jugular drept. Mult mai rar, câte un colector mai izolat al esofagului se varsă direct în canalul toracic.

c) ***Colectorii limfatici care drenează segmentul interazygo-aortic*** al esofagului sunt numeroşi şi se îndreaptă în cele mai variate direcţii. Astfel, unii din aceşti colectori drenează spre grupul limfo-nodular interbifurcal şi, mai departe, în cel traheo-bronşic. Alţi colectori, plecând de la peretele posterior al esofagului, se varsă în grupul limfo-nodular recurenţial şi prevertebral.

d) ***Colectorii limfatici care drenează segmentul preazygo-aortic*** al esofagului se dirijează în două sensuri opuse: – descendent, spre nodulii cu sediu, retrocardiac şi infracardic din spaţiul Portal; – ascendent, spre nodulii din grupul posterior parietal (în parte spre nodulii intercostali, şi în parte spre nodulii mediastinali posteriori). Este posibilă şi o cale de drenaj retrogradă, prin hiatusul esofagian, spre lanţul limfo-nodular afectat micii curburi a stomacului, sau chiar către nodulii limfatici retropancreatici din grupul coeliac.

e) ***Porţiunea abdominală a esofagului*** este drenată de o reţea limfo-nodulară comună cu cea a regiunii cardio-tuberozitare a stomacului, în nodulii care ocupă mica curbură şi cardia. Survin cazuri când unele vase limfatice îşi croiesc drum, prin hiatusul esofagian, spre nodulii cu sediu infracardiac şi retrocardiac şi chiar către grupul frenic.

Numărul mare al conexiunilor pe care le înregistrează reţeaua limfatică afectată regiunii eso-cardio-tuberozitare, explică marea diversitate a modurilor de propagare a metastazelor de la acest nivel.

Scanned with OKEN Scanner

Scanned with OKEN Scanner

Capitolul 8

SISTEMATIZAREA CONȚINUTULUI MEDIASTINAL PE ETAJE

8.1. **Etajul mediastinal superior**

Etajul mediastinal superior cuprinde două regiuni: – superioară, ***cervico-toracică mediană,*** sau ***vestibulul mediastinal;*** și – inferioară, ***toracică*** sau ***supraazygo-aortică.***

8.1.1. **Regiunea cervico-toracică** cunoscută sub denumirea de vestibulul mediastinal (Paturet) sau antrul mediastinal este delimitat: – anterior, de marginea superioară a manubriului sternal (tapetat de inserția mușchilor sterno-cleido-mastoidian, sterno-hioidian și sterno-tiroidian), precum și de fețele posterioare ale articulațiilor sterno-costo-claviculare dreaptă și stângă; – posterior de corpul primei vertebre toracale, acoperit de mușchiul lungul gâtului și de aponevroza prevertebrală; – lateral, atât la dreapta, cât și la stânga, de fața medială (mediastinală) a cupolei cervico-toracice și de mușchiul scalen anterior (fig. 8.1).

Vestibulul mediastinal cuprinde trei porțiuni: – mediană, *viscerală,* care conține organele axiale ale gâtului; și – două porțiuni laterale, *scaleno-vertebrale,* dispuse simetric la dreapta și la stânga, care conțin vasele mari de la baza gâtului.

A) **Organele axiale** ale gâtului sunt reprezentate de două conducte: – esofagul, situat pe planul posterior, înaintea coloanei vertebrale; și – traheea, situată în fața esofagului (fig. 8.2).

a) ***Esofagul*** nu ocupă în regiunea cervicală o poziție strict mediană. El este deplasat spre stânga, depășind astfel marginea stângă a traheii, cu care delimitează șanțul traheo-esofagian. Esofagul vine la acest nivel în raport-anterior, cu traheea de care este fixat prin ligamentul traheo-esofagian Luschka; tot anterior, esofagul mai vine în raport cu lobul stâng al tiroidei și cu nervul laringeu recurent stâng.

Din cauza poziției sale asimetrice, raporturile esofagului cu nervul laringeu recurent diferă în partea dreaptă de cele din partea stângă. În dreapta, nervul laringeu recurent se găsește posterior față de trahee și are un traiect paralel cu marginea dreaptă a esofagului, în timp ce în partea stângă, nervul laringeu recurent este situat în șanțul traheo-esofagian și are un traiect paralel cu marginea stângă a traheii.

Rezumând, se poate spune că: în regiunea cervicală, nervul laringeu recurent drept este situat retrotraheal și lateroesofagian, în timp ce nervul laringeu recurent stâng se găsește laterotraheal și preesofagian.

Posterior, esofagul vine în raport cu coloana vertebrală, de care este separat prin spațiul retrovisceral (retro-esofagian) Henke. Acest spațiu este delimitat lateral de lamele sagitale Charpy, care fixează marginile laterale ale traheii și ale esofagului de aponevroza prevertebrală.

Lateral, esofagul prezintă raporturi cu fața posterioară a lobului drept, respectiv stâng, al glandei tiroide. Uneori, când această glandă se hipertrofiază, pot surveni prelungiri parenchimatoase tiroidiene, care se insinuează în spatele traheii sau al esofagului. Fața laterală a esofagului mai vine în raport, în funcție de nivelul considerat, cu: artera carotidă comună, vena jugulară internă, nervul vag, artera tiroidiană inferioară și nervul laringeu recurent.

b) ***Traheea*** reprezintă cel de al doilea organ axial al gâtului. Ea ocupă partea inferioară și superficială a regiunii subhioidiene.

– Fața anterioară a traheii, denumită și fața sa „chirurgicală", este acoperită (urmărind de la suprafață spre profunzime), de: – tegumente; – țesut celular subcutanat; – aponevroza cervicală superficială, care delimitează împreună cu cea mijlocie, imediat deasupra manubriului sternal, spațiul Gruber–Burns; – aponevroza cervicală mijlocie, în dedublarea căreia sunt înglobați mușchii subhioidieni (omo-hioidian; sterno-hioidian și sternotiroidian); și – *fascia endocervicală* sau *fascia tiro-aorto-pericardică,* cu cele două foițe ale sale; – parietală, sau lama tiro-pericardică anterioară Godman; și – viscerală, sau lama tiro-aorto-pericardică posterioară.

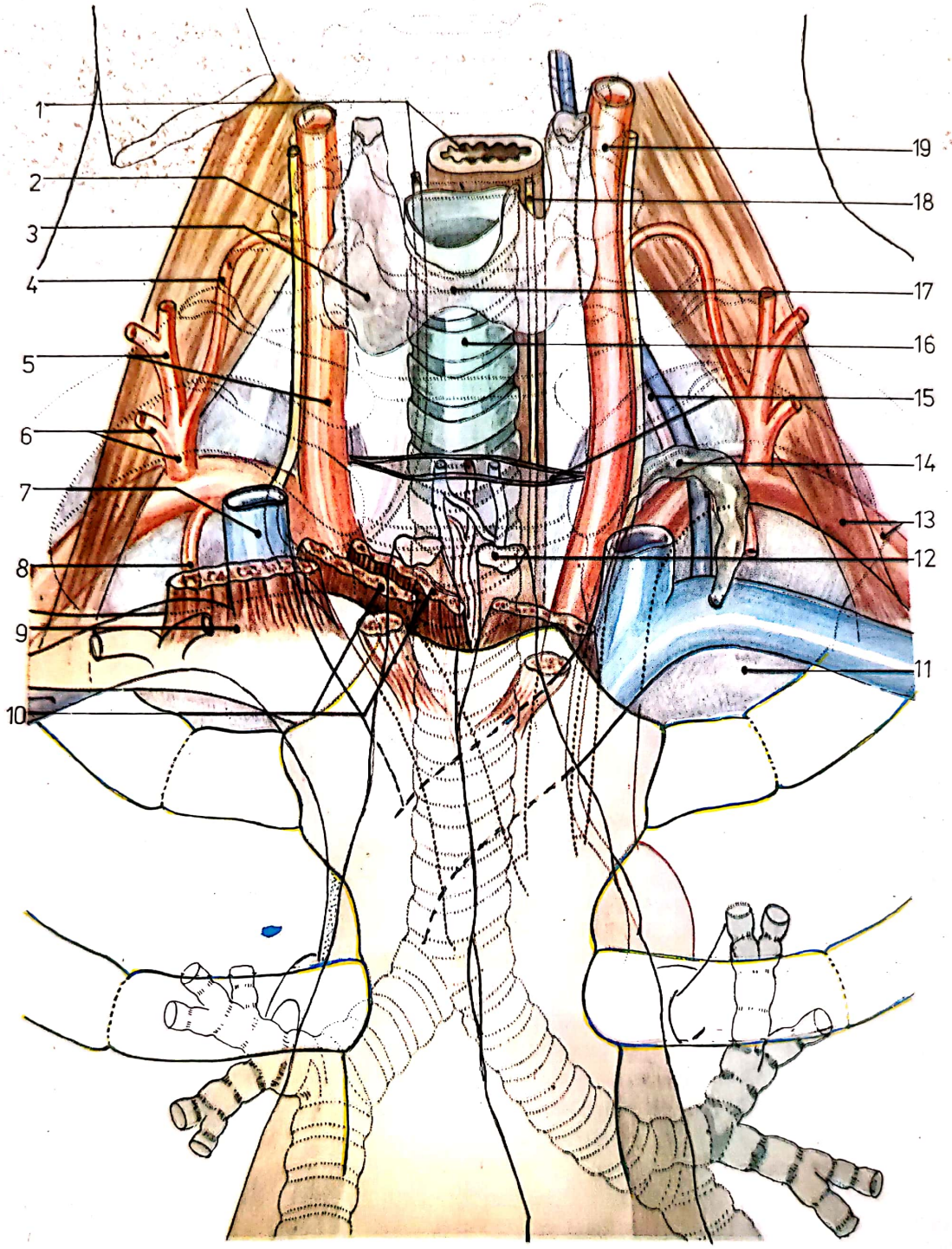

Fig. 8.1. – Vestibulul mediastinal: *1*, esophagus + n. laryngeus recurrens dexter; *2*, n. vagus dexter; *3*, lobus dexter gl. thyroideae; *4*, a. thyroidea inferior; *5*, a. cervicalis ascendens + a. carotis communis dextra; *6*, tr. thyrocervicalis + a. suprascapularis; *7*, v. jugularis interna dextra; *8*, a. thoracica interna; *9*, m. sternocleidomastoideus; *10*, mm. infrahyoidei; *11*, cupola cervico-toracică; *12*, thymus; *13*, m. scalenus anterior + a. subclavia; *14*, ductus thoracicus; *15*, lig. tiro-aorto-pericardic + a. et v. vertebralis; *16*, trachea; *17*, isthmus gl. thyroideae; *18*, n. laryngeus recurrens sinister; *19*, a. carotis communis sinistra.

Scanned with OKEN Scanner

Scanned with OKEN Scanner

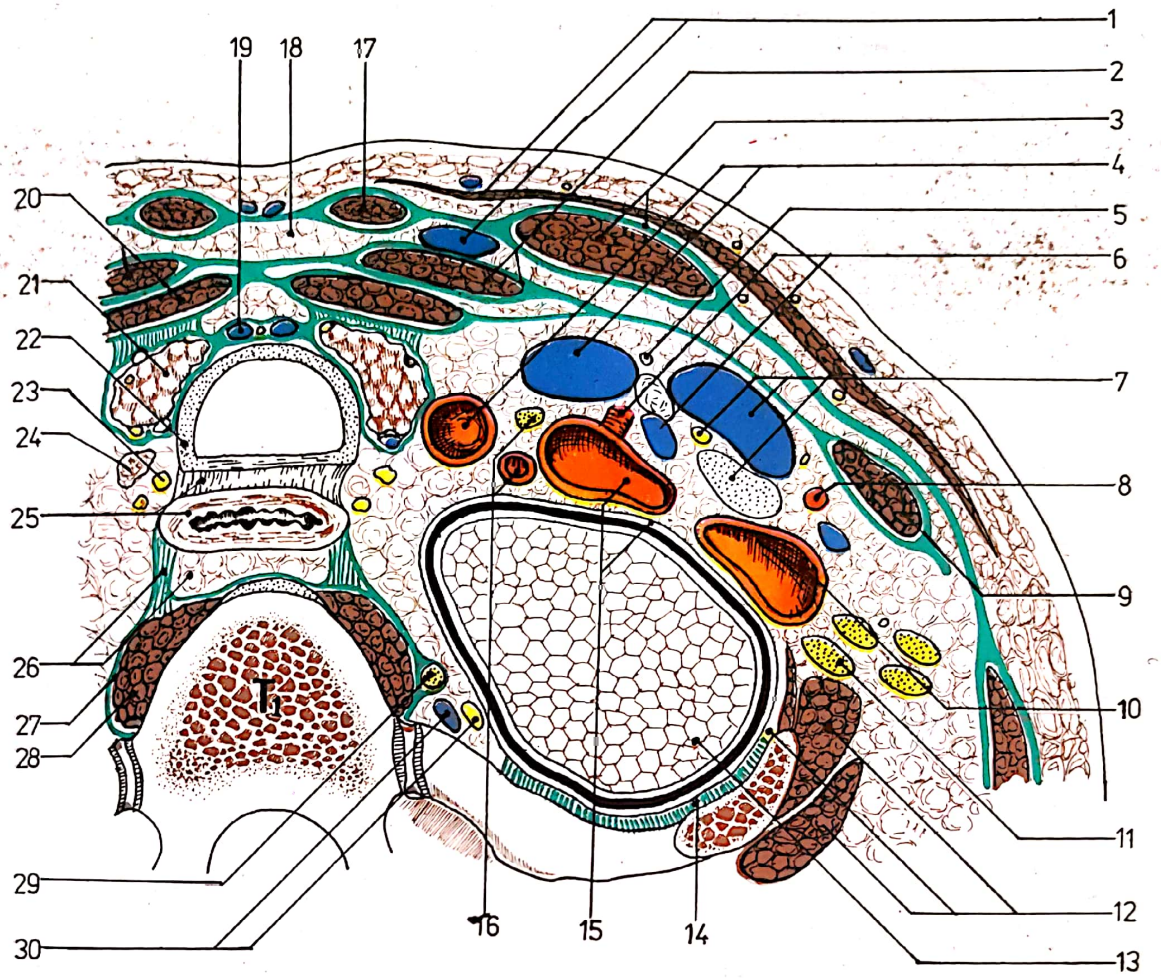

Fig. 8.2. – Secţiune transversală de la baza gâtului, prin planul tangent: – anterior, la marginea superioară a extremităţii mediale a claviculei; şi – posterior, prin corpul primei vertebre toracice (după Paturet G.): *1,* platysma + v. jugularis anterior; *2,* m. sterno-hyoideus + fascia colli media (aponeurosis omoclavicularis); *3,* m. sternocleidomastoideus (fasciculul clavicular) + fascia colli superficialis propria; *4,* a. carotis communis + v. jugularis interna; *5,* n. subclavicularis; *6,* a. thoracica interna + v. vertebralis; *7,* n. phrenicus; + v. supraclavicularis + tendo m. scaleni anterioris; *8,* a. suprascapularis; *9,* m. omohyoideus; *10,* a. subclavia; *11,* plexus brachialis; *12,* mm. scaleni medius et posterior + I-us n. intercostalis; *13,* pulmo dexter (secţionat); *14,* fascia endothoracica; *15,* a. subclavia communis + pleura parietalis; *16,* n. vagus + a. vertebralis; *17,* m. sternocleidomastoideus (fasciculul sternal); *18,* spatium interaponeuroticum suprasternale (spaţiul suprasternal Gruber); *19,* fascia tiro-aorto-pericardică + plexus thyroideus impar; *20,* m. sternothyroideus + m. sternohyoideus; *21,* glandula thyroidea; *22,* trachea (porţiunea cervicală); *23,* n. recurrens sinister; *24,* lanţul limfo-nodular recurenţial; *25,* esophagus + spaţiul preesofagian + lig. traheo-esofagian Luschka; *26,* lama sagitală Charpy + spaţiul retroesofagian Henke; *27,* fascia prevertebralis; *28,* m. longus colli; *29,* lanţul simpatic toracal; *30,* vasa intercostales superiores.

Fascia tiro-aorto-pericardică se găseşte (L. Bejan) la limita de separaţie dintre două spaţii: – anterior, pe care l-am denumit „spaţiul previsceral", cuprins între foiţa parietală a fasciei tiro-aorto-pericardice şi aponevroza cervicală mijlocie (corespunde lojei timusului); – posterior, pe care l-am denumit „spaţiul pretraheal", cuprins între foiţa viscerală a fasciei tiro-aorto-pericardice şi fascia peritraheală (corespunde lojei pretraheale) (fig. 8.3).

În dedublarea fasciei tiro-aorto-pericardice se găseşte istmul glandei tiroide. Datorită conexiunilor sale strânse cu straturile subiacente, istmul glandei tiroide împarte faţa anterioară a traheii în trei porţiuni: – supraistmică; – retroistmică; şi – subistmică.

• Porţiunea supraistmică a traheii cuprinde primele inele traheale şi corespunde ligamentului Gruber. Acest ligament ia naştere din contopirea lamei parietale a fasciei tiro-aorto-pericardice cu lama viscerală a acesteia. El fixează marginea superioară a istmului glandei tiroide la marginea inferioară a cartilajului cricoid.

• Porţiunea subistmică a traheii corespunde anterior acelui segment din fascia tiro-aorto-pericardică, care acoperă aria triunghiului vascular din regiunea cervico-toracică. În perimetrul acestei arii, între lama parietală şi cea viscerală a fasciei tiro-aorto-pericardice se găseşte un spaţiu care este ocupat de plexul venos subistmic. Acest plex este format din: – venele tiroidene inferioare, care se varsă în vena jugulară internă; şi – venele tiroidiene mediane, sau venele jugulare profunde anterioare Tillaux, care se varsă în trunchiul venos brahiocefalic stâng (vezi fig. 8.1).

Plexul venos subistmic este uneori însoțit de artera tiroidiană mijlocie Neubauer, care ia naștere direct din arcul aortic, sau din trunchiul arterial brahiocefalic și irigă istmul glandei tiroide.

Fața anterioară a traheii nu are în regiunea cervico-toracică, în mod normal, raporturi cu trunchiul venos brahiocefalic stâng. Acesta se găsește de obicei dispus intratoracic, posterior față de manubriul sternal. La copii însă, sau atunci când trunchiul venos este foarte dilatat, el poate depăși marginea superioară a manubriului și vine în raport cu porțiunea cervico-toracică a traheii. Uneori trunchiul venos brahiocefalic este în contact nemijlocit și cu trunchiul arterial brahiocefalic sau cu bifurcația acestuia.

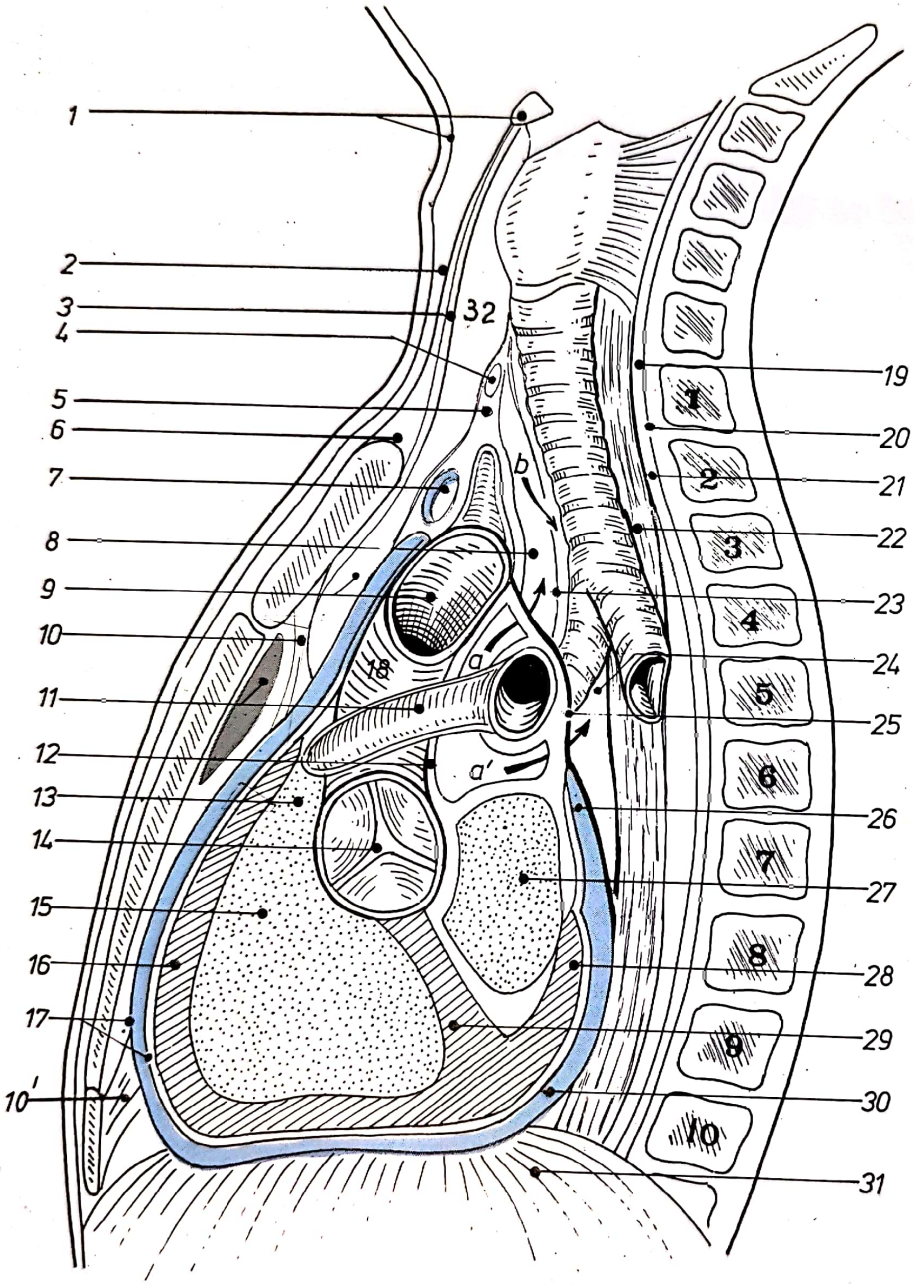

Fig. 8.3. – Raporturile fasciei endocervicale cu spațiile cervico-mediastinale. Secțiune sagitală mediană prin mediastin. Fața laterală dreaptă a secțiunii (semischemă): *1,* os hyoideum + fascia colli superficialis; *2,* fascia colli superficialis propria; *3,* fascia colli media (aponeurosis omoclavicularis); *4,* isthmus gl. thyroideae; *5,* fascia endocervicală, formată din: lama tiro-aorto-pericardică anterioară (Godman) și lama tiro-aorto-pericardică posterioară (lig. aorto-pericardic); *6,* spatium interaponeuroticum suprasternale (spațiul suprasternal Gruber); *7,* v. brachiocephalica sinistra; *8,* spatium pretracheale; *9,* aorta ascendens + loja timusului; *10,* lig. sternopericardiacum superior; *10,* lig. sternopericardiacum inferior; *11,* truncus pulmonalis + recessus costomediastinalis anterior; *12,* sinus transversus pericardii (Theile); a, recessus pulmonalis superior; a', recessus pulmonalis inferior; *13,* conus arteriosus (infundibulum); *14,* valva aortae; *15,* ventriculus dexter; *16,* myocardium; *17,* pericardium fibrosum + pericardium serosum; *18,* aorta ascendens; *19, 21,* spatium prevertebrale, sive spatium retroviscerale; *20,* lamina prevertebralis; *22,* esophagus; *23,* fascia peritrachealis; *24,* spatium interbronchiale; *25,* lig. aorto pericardiacum; *26,* sinus obliquus pericardii (Halleri); *27,* atrium sinistrum; *28,* ventriculus sinister; *29,* septum interventriculare; *30,* cavum pericardii; *31,* diaphragma; *32,* spatium previsceralis.

– Fața posterioară a traheii corespunde esofagului, de care este fixată prin numeroase formațiuni fibro-musculare, cunoscute sub denumirea de „ligamentele traheo-esofagiene Luschka".

– Fețele laterale ale traheii cervicale sunt acoperite în porțiunea lor supraistmică de lobii laterali ai glandei tiroide, la care aderă intim prin intermediul ligamentului lateral Gruber.

Posterior față de lobii tiroidei, fețele laterale ale traheii și ale esofagului vin în raport cu pachetul vasculo-nervos din spațiul scaleno-vertebral.

Numai porțiunea subistmică a traheii, situată la baza gâtului vine lateral în contact nemijlocit cu elementele jugulo-carotidiene. Mai sus, datorită oblicității traiectului lor, aceste elemente pe măsură ce urcă de-a lungul canalului carotidian se îndepărtează de trahee.

Scanned with OKEN Scanner

Topologia diferită a organelor axiale ale gâtului din segmentul cervical subtiroidian al versantului anterior față de versantul lor posterior, este determinată de oblicitatea deschiderii toracice superioare. Astfel, în timp ce la nivelul versantului posterior organele axiale prezintă o localizare intratoracică, versantul lor anterior de la același nivel se menține încă în poziție cervicală. Această condiție topologică explică și faptul că, în regiunea vestibulului mediastinal, fața laterală a organelor axiale vine în raport, în dreptul articulației sterno-claviculare, cu originea trunchiului venos brahiocefalic drept, respectiv stâng, sau cu bifurcația trunchiului arterial brahiocefalic, în timp ce posterior organele axiale vin în raport cu ramurile de diviziune ale acestor elemente vasculare.

B) **Spațiul scaleno-vertebral drept,** respectiv stâng, reprezintă partea din vestibulul mediastinal dispusă lateral, între organele axiale de la baza gâtului și cupola cervico-toracică *(cupola fibrosa)* (fig. 8.4).

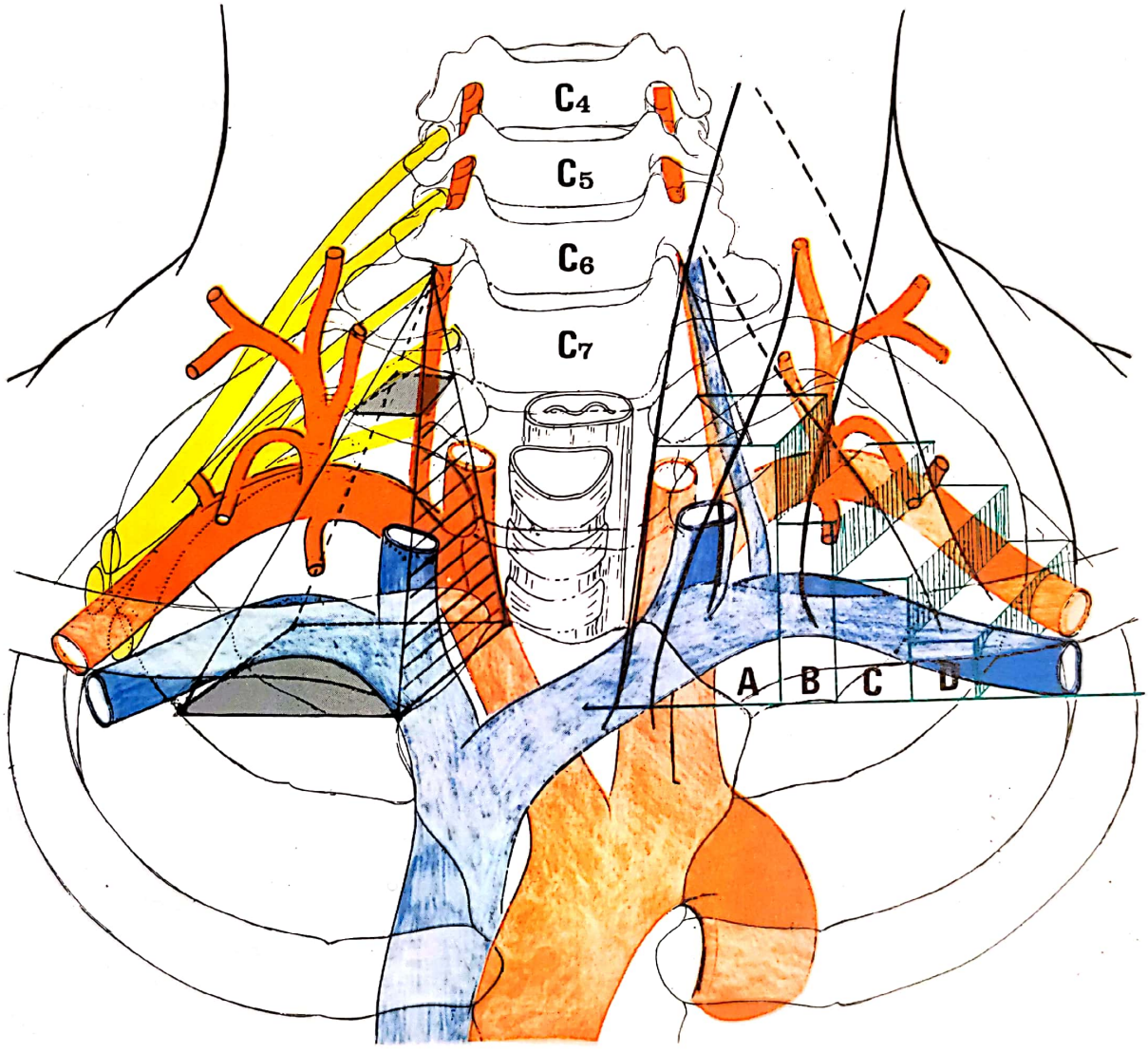

Fig. 8.4. – Traiectul arterei subclaviculare, raportat la spațiile conjunctivale de la baza gâtului: *A,* – spațiul scaleno-vertebral; *B,* – spațiul interscalenic; *C,* – spațiul supraclavicular; *D,* – spațiul costo-coraco-subclavicular.

Spațiul scaleno-vertebral este împărțit prin fascia prevertebrală în două loje: loja scaleno-vertebrală posterioară, sau trigonul scaleno-vertebral; și – loja scaleno-vertebrală anterioară.

1) **Loja scaleno-vertebrală posterioară** corespunde trigonului descris de Waldeyer, denumit trigonul arterei vertebrale sau *trigonul scaleno-vertebral posterior Veluda.* Baza lojei scaleno-vertebrale posterioare este formată de versantul superior și posterior al cupolei cervico-toracice, în timp ce vârful său privește în sus și corespunde tuberculului Chassaignac.

Loja scaleno-vertebrală posterioară este delimitată: – lateral, de marginea medială a mușchiului scalen anterior; – medial, de esofag și de vertebrele a VII-a cervicală și prima toracică, acoperite de inserția mușchiului lungul

Scanned with OKEN Scanner

gâtului; – anterior, de artera vertebrală, care reprezintă elementul axial al trigonului Veluda; – posterior, de planul proceselor transverse ale vertebrelor a VII-a cervicală şi prima toracică, de gâtul primei coaste, precum şi de articulaţia costo-vertebrală a acesteia, acoperită de fibrele mediale şi profunde ale muşchiului scalen posterior.

În aria lojei scaleno-vertebrale posterioare se delimitează o fosetă, care poartă numele de *„foseta supra-retropleurală Sebileau"*, în perimetrul căreia este situat ganglionul stelat.

Ganglionul stelat se găseşte de fapt într-o mică depresiune a fosetei supra-retropleurale, o adevărată lojă, din dreptul gâtului primei coaste, fosetă care poartă numele de „puţul scaleno-pleuro-vertebral Thoma Ionescu". Această lojă este delimitată: – anterior şi în jos, de versantul posterior al cupolei cervico-toracice; – posterior, de gâtul primei coaste şi de procesul transvers al primei vertebre toracale; – medial, de corpul primei vertebre toracice, acoperit de muşchiul lungul gâtului; – lateral, de muşchiul scalen anterior.

În aproximativ 70% din cazuri, ganglionul stelat ia naştere din fuziunea primului ganglion simpatic toracal cu ganglionul cervical inferior. În celelalte cazuri, cei doi ganglioni (primul ganglion toracal şi ganglionul stelat, care în aceste cazuri este al III-lea ganglion cervical) rămân independenţi.

Artera vertebrală, care vine în raport nemijlocit cu ganglionul stelat, împarte masa acestuia în două părţi: – inferioară, în contact cu faţa posterioară a arterei vertebrale; şi – superioară, care rămâne în contact cu faţa anterioară a arterei. Ambele părţi ale ganglionului sunt conectate prin multiple ramuri interganglionare, din care ansa Vieussens înscrie o buclă ce trece sub artera subclaviculară, iar ansa interganglionară perivertebrală Lazorthes înconjură originea arterei vertebrale (vezi fig. 8.12).

Contactul strâns dintre ganglionul stelat şi artera vertebrală a fost semnalat şi de Leriche, care sublinia că „descoperirea ganglionului stelat înseamnă de fapt descoperirea la origine a arterei vertebrale".

Ganglionul stelat are, în afară de raportul cu elementele nervoase şi vasculare care străbat foseta supra-retropleurală Sebileau, şi raporturi cu: – ramura a VIII-a cervicală a plexului brahial, care coboară posterior faţă de ganglionul stelat şi faţă de ligamentul transverso-pleural; – primul nerv toracic, care se evidenţiază la marginea laterală a ganglionului stelat; şi – trunchiul arterial cervico-intercostal, care îşi defineşte raporturile în funcţie de poziţia ganglionului stelat faţă de prima coastă.

2) **Loja scaleno-vertebrală anterioară** este delimitată: – anterior, de articulaţia sterno-claviculară şi de inserţia inferioară a muşchiului sterno-cleido-mastoidian; – posterior, de planul osos paravertebral şi de fascia prevertebrală; – medial, pe planul posterior, de corpurile vertebrale, iar pe planul anterior, de viscerele axiale ale gâtului; – lateral, de muşchii scaleni şi de cupola cervico-toracică (vezi fig. 8.4).

Loja scaleno-vertebrală anterioară conţine răspântia vaselor mari de la baza gâtului, dispuse în trei planuri: – anterior, planul venos şi cel limfatic; – posterior, planul arterial; şi – la mijloc, între ele, elementele nervoase.

a) ***Planul venos*** este reprezentat de porţiunea terminală a venelor subclaviculare şi jugulare interne. Din contopirea lor se formează confluentul venos jugulo-subclavicular Pirogoff, care stă la originea trunchiului venos brahiocefalic drept şi stâng.

Confluentul jugulo-subclavicular primeşte ca afluenţi venoşi: vena vertebrală; – vena jugulară posterioară Walther; – vena jugulară externă; şi – vena jugulară anterioară. Drept afluenţi limfatici, în confluentul jugulo-subclavicular se varsă: – marea venă limfatică, la dreapta; şi – ductul toracic, la stânga (fig. 8.5).

• Vena vertebrală străbate, la ieşirea sa din canalul transversar, loja scaleno-vertebrală posterioară (aria triunghiului Waldeyer) urmând versantul antero-lateral al arterei vertebrale. Apoi, ea încrucişează peretele anterior al arterei subclaviculare, imediat la originea arterei tiroidiene inferioare şi se termină pe faţa anterioară a confluentului venos jugulo-subclavicular.

Vena vertebrală formează alteori un trunchi comun cu vena jugulară posterioară Walther şi se termină pe faţa posterioară a confluentului, sau formează un trunchi comun cu vena cervicală descendentă sau cu vena vertebrală posterioară, şi se termină în peretele postero-inferior al venei subclaviculare.

• Vena jugulară posterioară Walther este o venă profundă a cefei. De la origine, ea coboară oblic în jos şi medial, trece posterior faţă de artera subclaviculară, între aceasta şi cupola cervico-toracică şi se termină pe faţa posterioară a confluentului jugulo-subclavicular.

• Vena jugulară externă *(vena jugularis externa)* are un traiect superficial, care se întinde din regiunea parotidiană până la baza gâtului. De la origine, ea coboară oblic pe faţa laterală a gâtului, încrucişează faţa laterală a muşchiului sterno-cleido-mastoidian şi pătrunde în aria triunghiului omo-clavicular, la aproximativ 3–4 cm deasupra claviculei. La acest nivel, vena jugulară externă părăseşte straturile superficiale (ţesutul celular subcutanat şi muşchiul pielos al gâtului), perforează aponevroza cervicală superficială şi pătrunde în spaţiul cuprins între aceasta şi aponevroza cervicală mijlocie, denumit spaţiul interfascial supraclavicular (fig. 8.6).

Aproximativ în dreptul muşchiului omo-hioidian, sau ceva mai jos, vena jugulară externă perforează şi aponevroza cervicală mijlocie şi pătrunde în loja supraclaviculară, descriind o curbă cu concavitatea orientată anterior şi medial. La acest nivel, ea primeşte, de obicei, ca afluent, vena transversală a gâtului şi vena cefalică şi se varsă, singură sau printr-un trunchi comun cu vena jugulară anterioară, în vena subclaviculară.

• Vena jugulară anterioară *(vena jugularis anterior)* ocupă partea anterioară a gâtului. Ea se formează în regiunea suprahioidiană, coboară în regiunea subhioidiană ocolind osul hioid, apoi se îndreaptă de-a lungul unui traiect superficial, paramedian, aproape vertical (supraaponevrotic), în direcţia furculiţei sternale. La 1–2 cm deasupra sternului, vena jugulară anterioară perforează aponevroza cervicală superficială şi pătrunde în spaţiul Gruber.

Scanned with OKEN Scanner

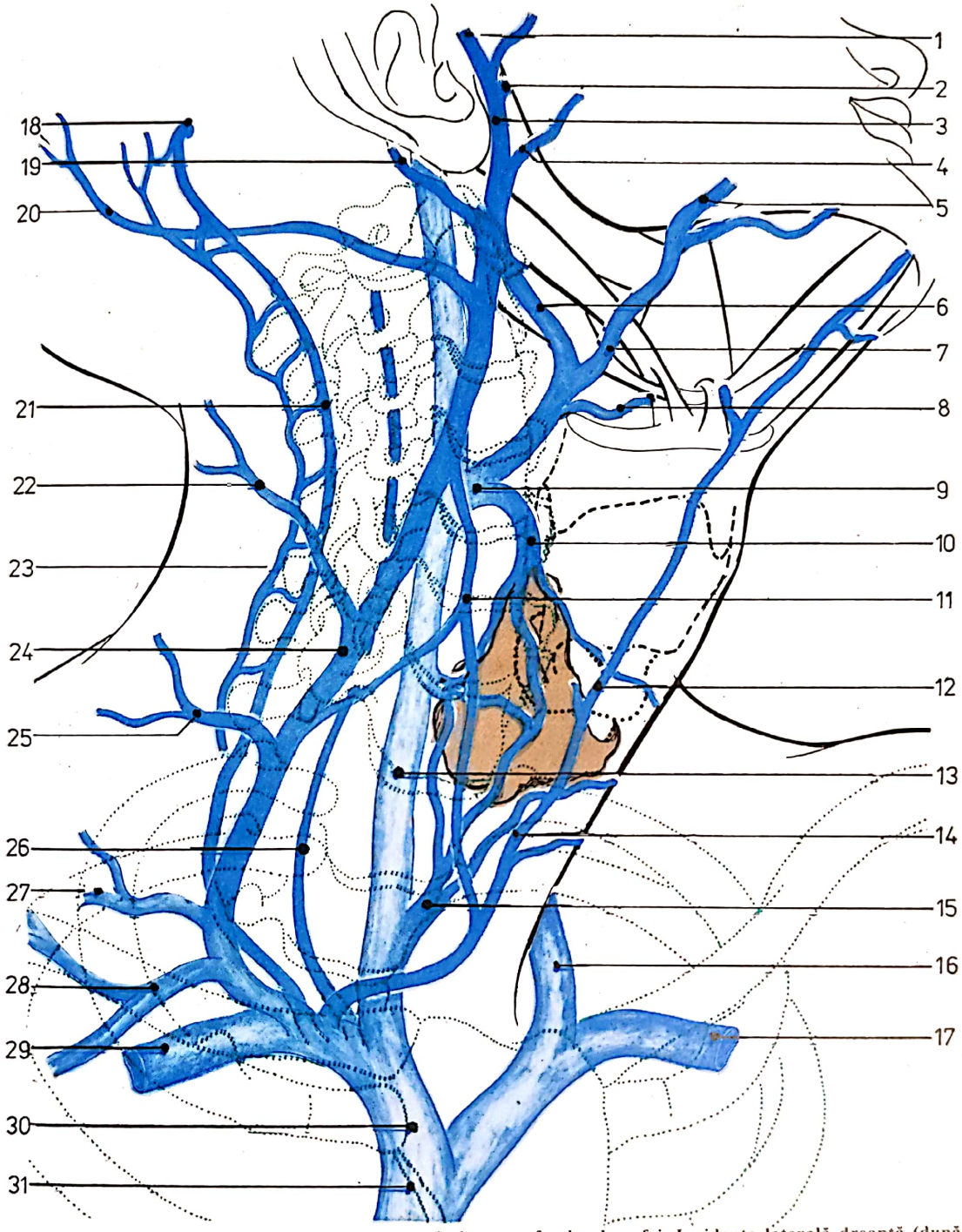

Fig. 8.5. – Sistemul vv. vertebrale, vv. jugulare şi al vv. profunde ale cefei. Incidenţa laterală dreaptă (după Paturet G.): *1,* v. temporalis superficialis; *2,* v. maxillaris; *3,* tr. temporo-maxilar; *4,* v. transversa faciei; *5, 7,* v. facialis + v. submentalis; *6,* v. comunicantă intraparotidiană; *7, 8,* v. lingualis; *9,* tr. v. tiro-linguo-facial; *10,* v. thyroidea superior; *11,* v. jugularis obliqua anterior; *12, 14,* v. jugularis anterior; *13,* v. jugularis interna; *15,* v. thyroidea inferior; *16,* v. jugularis interna sinistra; *17,* v. subclavia sinistra; *18,* v. emissaria mastoidea; *19,* v. auricularis posterior; *20,* v. occipitalis; *21,* v. jugulară posterioară Walther; *22,* v. occipitală superficială; *23,* v. mediană a cefei; *24,* v. jugularis externa; *25,* v. subcutanată posterioară a cefei; *26,* v. vertebralis; *27,* v. transversa colli; *28,* v. cefalo-jugulară; *29,* v. subclavia dextra; *30,* v. brachiocephalica dextra; *31,* v. cava superior.

Scanned with OKEN Scanner

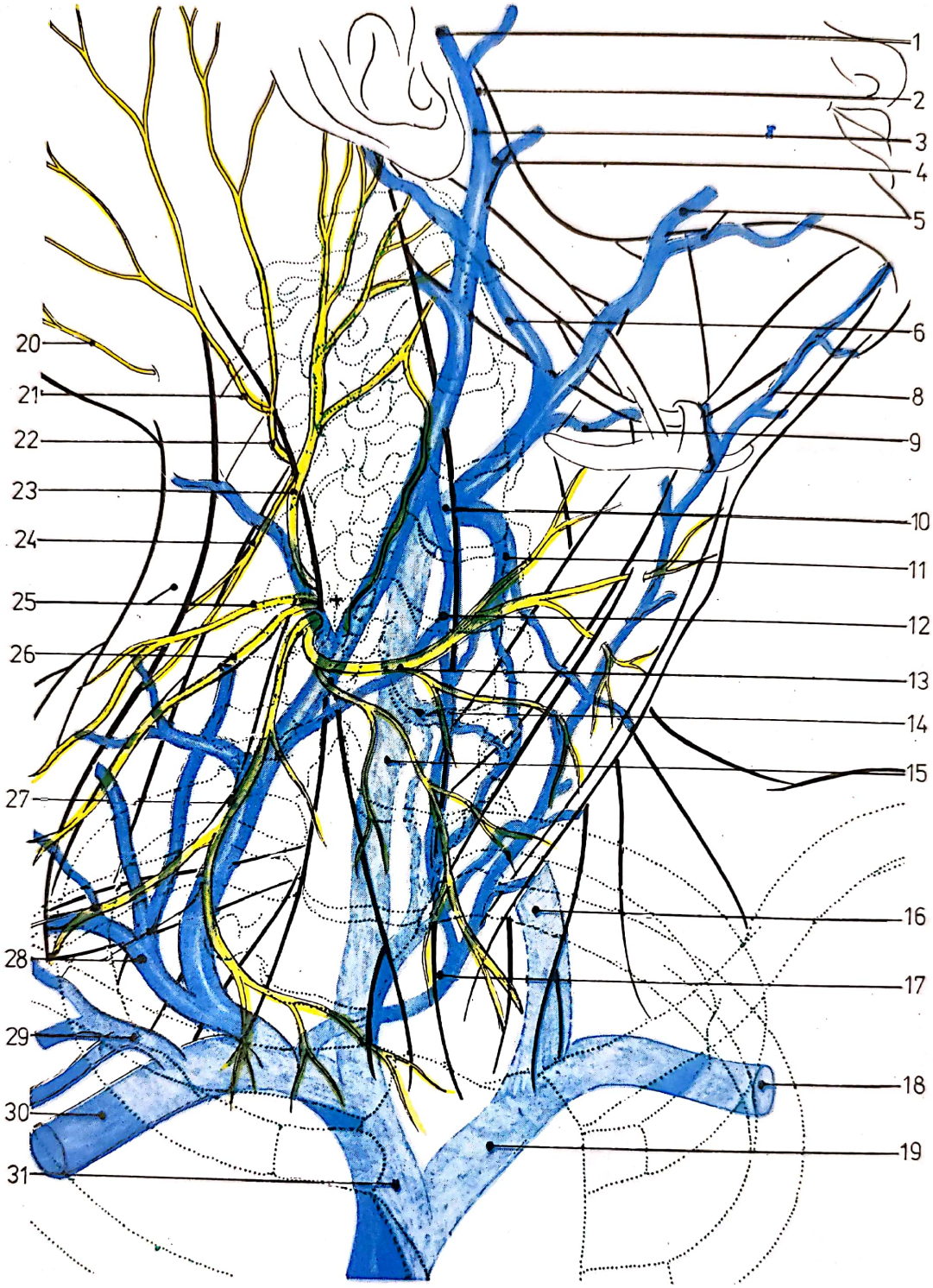

Fig. 8.6. – Raporturile venei jugulare externe cu plexul cervical superficial şi cu m. sternocleidomastoidian: *1*, v. temporalis superficialis; *2*, v. maxillaris; *3*, tr. temporo-maxilar; *4*, v. transversa faciei; *5*, *7* v. facialis + v. submentalis; *6*, v. comunicantă intraparotidiană; *8*, v. jugularis anterior (pars descendens); *9*, v. lingualis; *10*, tr. v. tiro-linguo-facial; *11*, v. thyroidea superior; *12*, v. jugulară oblică anterioară Kocher; *13*, n. transversus colli; *14*, v. thyroidea media; *15*, v. jugularis interna; *16*, v. jugularis interna sinistra; *17*, v. jugularis anterior (pars horizontalis); *18*, v. subclavia; *19*, v. brachiocephalica sinistra; *20*, n. occipitalis major; *21*, *22*, n. occipitalis minor; *23*, n. auricularis magnus; *24*, n. accesorius (ramus externus); *25*, m. trapezius + n. muşchiului trapez; *26*, nn. supraclaviculares laterale; *27*, nn. supraclaviculares intermedii; *28*, v. transversa colli + v. jugularis externa; *29*, v. jugulocefalică; *30*, v. subclavia dextra; *31*, v. brachiocephalica dextra.

Scanned with OKEN Scanner

Spaţiul Gruber este delimitat: – anterior, de foiţa anterioară a aponevrozei cervicale superficiale, ţesutul celular subcutanat şi tegumente; – posterior, de foiţa posterioară a aponevrozei cervicale superficiale, la care se adaugă şi aponevroza cervicală mijlocie; – lateral, marginile sale sunt delimitate, de o parte şi de cealaltă a liniei mediane, de către inserţia sternală a muşchiului sterno-cleido-mastoidian. Spaţiul suprasternal Gruber se continuă lateral cu câte un diverticul, de aproximativ 3 cm lungime şi 2 cm lărgime, care poartă numele de „fundul de sac Gruber".

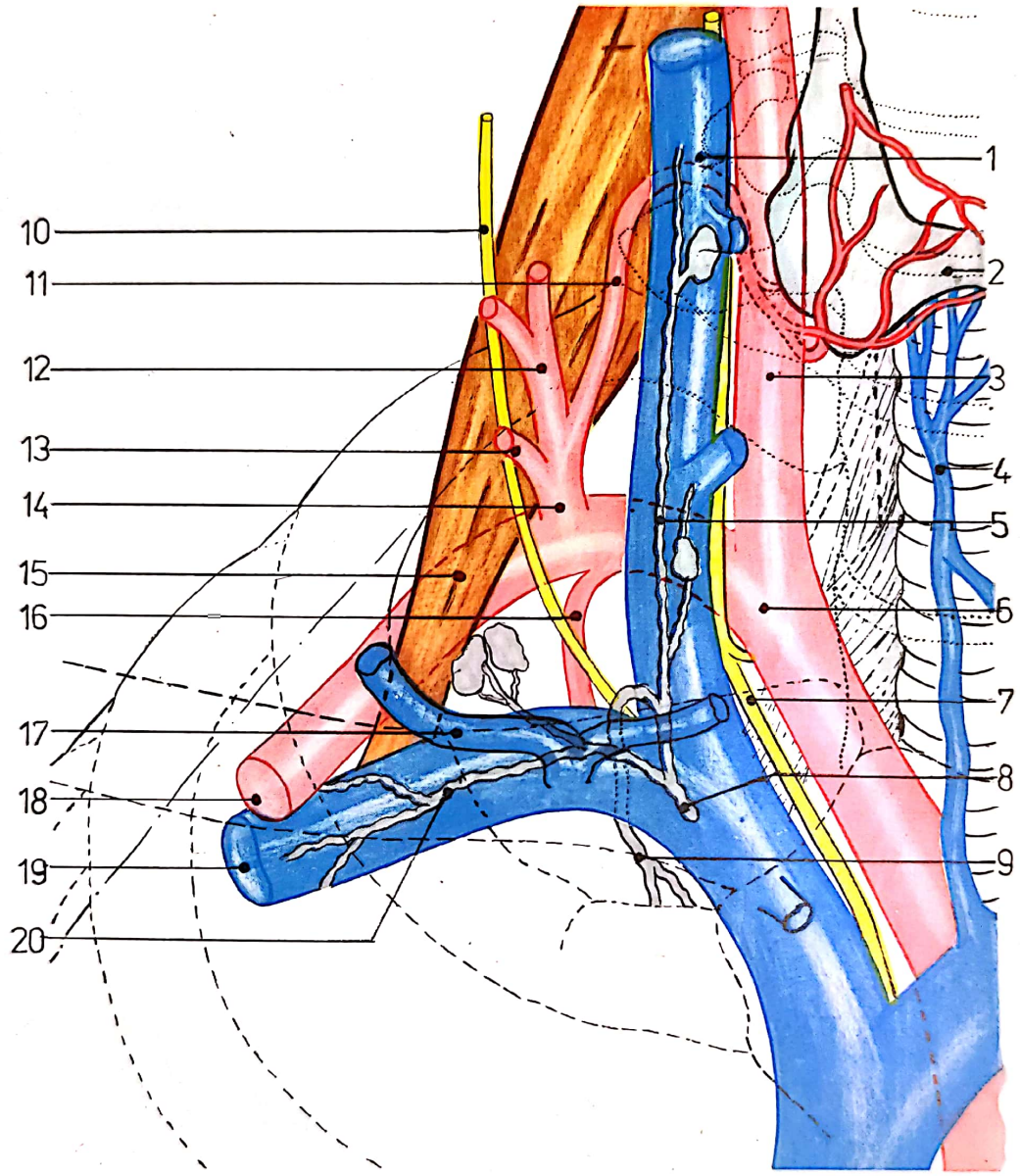

Fig. 8.7. – Trunchiurile colectoare ale marii vene limfatice. Vărsarea marii vene limfatice în confluentul jugulo-subclavicular drept: *1*, v. jugularis interna; *2*, isthmus gl. thyroideae; *3*, a. carotis communis; *4*, v. jugularis anterior; *5*, tr. lymphaticus jugularis; *6*, tr. brachiocephalicus; *7*, n. vagus; *8*, marea venă limfatică + v. brachiocephalica dextra; *9*, tr. lymphaticus bronchomediastinalis; *10*, n. phrenicus; *11*, a. thyroidea inferior; *12*, a. transversa colli; *13*, a. suprascapularis; *14*, tr. a. thyrocervicalis; *15*, m. scalenus anterior; *16*, a. thoracica interna; *17*, v. jugularis externa; *18*, a. subclavia; *19*, v. subclavia; *20*, tr. lymphaticus subclavius (trunchiul axilar).

Vena jugulară anterioară, în ultima porţiune a traiectului său denumită porţiune orizontală, se îndreaptă lateral, traversează fundul de sac Gruber şi se termină în vena subclaviculară, în vecinătatea confluentului venos Pirogoff, fie izolat, fie printr-un trunchi comun cu vena jugulară externă.

Porţiunea orizontală a venei jugulare anterioare se găseşte înglobată în spaţiul interfascial, cuprins între aponevroza cervicală superficială şi aponevroza cervicală mijlocie. La acest nivel, vena jugulară anterioară vine în raport: – anterior, cu muşchiul sterno-cleido-mastoidian; – posterior, cu muşchiul sternotiroidian şi sterno-hioidian, iar prin intermediul acestora, cu vena jugulară internă şi nervul vag; în – jos, cu foseta suprasternală (fovea jugularis), cu articulaţia sterno-condro-clavicular şi cu clavicula.

Scanned with OKEN Scanner

Venele jugulare anterioare, dreaptă şi stângă, comunică între ele printr-o anastomoză situată deasupra furculiţei sternale, denumită „arcada venelor jugulare" *(arcus venosus jugularis)*. Fiecare venă jugulară anterioară comunică în profunzime cu vena jugulară internă, iar superficial – cu cea externă omonimă, prin intermediul venei jugulare oblice anterioare Kocher.

b) ***Canalele colectoare ale limfei*** sunt reprezentate în regiunea cervicală de două trunchiuri limfatice: – marea venă limfatică, la dreapta; şi – crosa ductului toracic, la stânga. Fiecare trunchi colector se varsă în confluentul jugulo-subclavicular din partea corespunzătoare.

• Marea venă limfatică *(ductus thoracicus dexter)* rezultă din contopirea a trei trunchiuri limfatice: – trunchiul subclavicular *(truncus subclavius)*, care asigură drenarea limfatică a membrului superior drept; – trunchiul jugular *(truncus jugularis)*, care drenează limfaticele provenite din regiunea capului şi a gâtului din partea dreaptă; – trunchiul bronho-mediastinal *(truncus bronchomediastinalis)*, care asigură drenajul limfatic din jumătatea dreaptă a toracelui (fig. 8.7).

Astfel constituită, marea venă limfatică se îndreaptă oblic medial şi se varsă în confluentul jugulo-subclavicular drept. Partea terminală a marii vene limfatice prezintă însă rareori un traiect unic. De obicei, unul din trunchiurile amintite poate, prin alunecare, să se deschidă direct în peretele venos. Nu sunt excluse nici cazurile când fiecare din cele trei trunchiuri se varsă fie separat în confluentul jugulo-subclavicular, fie în unul din trunchiurile de origine ale acestuia.

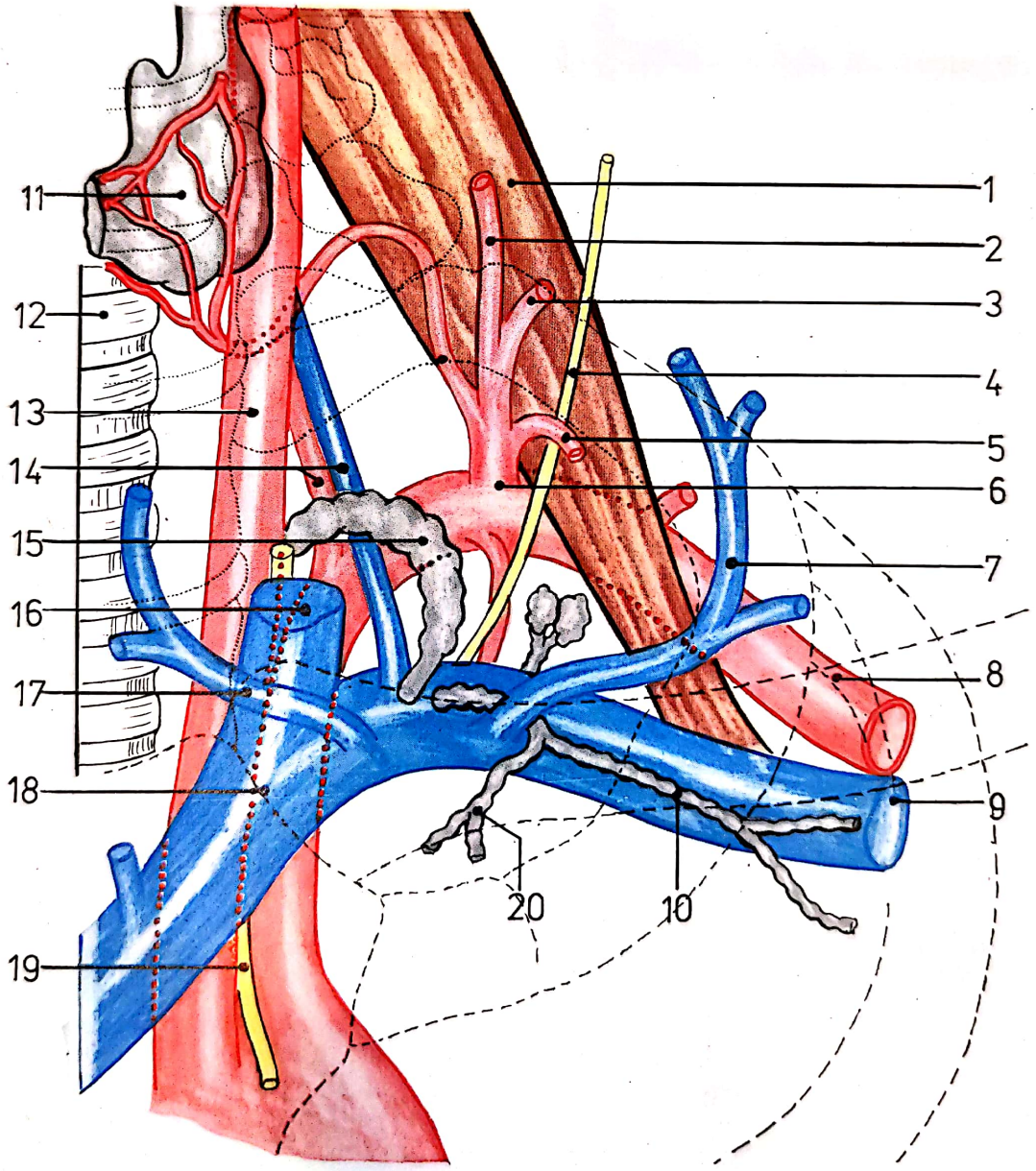

Fig. 8.8. – Canalul toracic. Vărsarea canalului toracic în confluentul jugulo-subclavicular stâng: *1*, m. scalenus anterior; *2*, a. cervicalis ascendens; *3*, a. transversa colli; *4*, n. phrenicus; *5*, a. suprascapularis; *6*, tr. a. thyrocervicalis; *7*, v. jugularis externa; *8*, a. subclavia; *9*, v. subclavia; *10*, tr. lymphaticus subclavius; *11*, isthmus gl. thiroideae; *12*, trachea; *13*, a. carotis communis; *14*, v. + a. vertebralis; *15*, ductus thoracicus; *16*, v. jugularis interna; *17*, v. jugularis anterior; *18*, v. brachiocephalica; *19*, n. vagus; *20*, tr. lymphaticus bronchomediastinalis.

Scanned with OKEN Scanner

• Canalul toracic – ductul toracic – *(ductus thoracicus)* este reprezentat în porțiunea cervicală din stânga de segmentul său terminal: – crosa ductului toracic. Înainte de vărsarea sa în sistemul venos, crosa ductului toracic primește ca afluenți, ca și marea venă limfatică din dreapta, trei colectori limfatici principali: – un trunchi bronho-mediastinal stâng *(truncus lymphaticus bronchomediastinalis sinister),* care colectează limfa din jumătatea stângă a peretelui cutiei toracice; – un trunchi subclavicular *(truncus lymphaticus subclavius sinister),* care drenează limfa din membrul superior stâng; și – un trunchi jugular *(truncus lymphaticus jugularis sinister),* care drenează circulația limfatică din jumătatea stângă a capului (fig. 8.8).

La nivelul lojei scaleno-vertebrale anterioare stângi, crosa canalului toracic se încadrează în patrulaterul vascular delimitat: – caudal, de porțiunea intrascalenică a arterei subclaviculare; – cranial de porțiunea orizontală a arterei tiroidiene inferioare; – antero-medial, de artera carotidă comună stângă, acompaniată de nervul vag și de vena jugulară internă; – postero-lateral, de originea arterei vertebrale, însoțită de vena vertebrală și de nervul vertebral François Frank.

După modul de abușare a porțiunii terminale a ductului toracic, se pot distinge, după Policencov R.T., și colab., cinci tipuri anatomice distincte:

– ca o formațiune unică sau dedublată, în 61% din cazuri;

– tipul arboriform, cu mai mulți colectori, care se reunesc înainte de vărsarea lor într-un canal unic;

– tipul „delta", cu un canal toracic până atunci unic, care se varsă apoi în venă prin mai multe brațe;

– tipul „dispersat", cu un canal toracic inițial unic, care se divide aproape de vărsare în mai multe canale subțiri, ce ajung din mediastin în regiunea cervicală și se varsă direct în vena subclaviculară;

– într-o altă variantă, diviziunea în ramuri subțiri se face nu direct din canalul toracic, ci prin intermediul unui limfonodul.

După locul de abușare a canalului toracic în venă, pot surveni de asemenea mai multe variante. În aproximativ 54% din cazuri, vărsarea canalului toracic are loc în confluentul Pirogoff. În aproximativ 30% din cazuri, el poate drena în vena suvclaviculară, iar în 15% din cazuri – în vena jugulară internă, sau în trunchiul venos brahiocefalic stâng. Punctul de vărsare a canalului toracic în venă este de obicei localizat pe peretele anterior al acesteia, dar survin și cazuri când el se găsește pe peretele posterior al venei.

*c) **Planul arterial al lojei scaleno-vertebrale anterioare.***

Loja scaleno-vertebrală anterioară este bilateral locul marilor diviziuni arteriale, ca și al unor importante regrupări de elemente, care se constituie, în funcție de regiunea pe care o deservesc, în trei pediculi vasculari: – carotidian; – subclavicular; și – vertebral (fig. 8.9).

α) Pedicului carotidian cuprinde artera carotidă comună, situată medial, vena jugulară internă, situată anterior și lateral, iar la mijloc, și pe un plan posterior, se găsește nervul vag (fig. 8.10 și 8.11).

Artera carotidă comună se îndreaptă, de la originea sa, aproape vertical în sus și posterior. Ea străbate spațiul scaleno-vertebral la distanță de planul musculo-vertebral descriind o punte în spatele căreia se găsesc elementele înglobate în fascia prevertebrală: – vasele vertebrale; – lanțul simpatic cervical inferior; și – mai sus, porțiunea transversală a arterei tiroidiene inferioare.

De-a lungul acestui traiect artera carotidă comună vine în raport: – medial, cu traheea; – lateral, cu artera subclaviculară; și – imediat deasupra acesteia, cu artera vertebrală și foseta supra-retropleurală Sebileau, în care se găsește ganglionul stelat.

La părăsirea spațiului scaleno-vertebral, artera carotidă comună vine în raport cu *tuberculul Chassaignac,* care reprezintă un reper important pentru identificarea elementelor din această regiune. La acest nivel: – artera carotidă comună trece înaintea tuberculului și se angajează în canalul carotidian; – vasele vertebrale trec în spatele tuberculului și dispar în canalul transversar al coloanei vertebrale cervicale; – artera tiroidiană inferioară încrucișează versantul posterior al arterei carotide comune, la 1 cm dedesubtul tuberculului Chassaignac.

β) Pedicului subclavicular este dominat de traiectul arterei subclaviculare. Aceasta prezintă: – o extremitate medială, care corespunde articulației sterno-condro-claviculare; și – o extremitate laterală, care corespunde cu defileul costo-clavicular (clavi-coraco-costal). De la acest nivel, artera subclaviculară părăsește loja supraclaviculară și se continuă în axilă, sub denumirea de arteră axilară (fig. 8.12).

Crosa arterei subclaviculare drepte este dispusă mai jos și mai anterior decât a celei stângi, care este mai arcuată și în consecință situată mai sus și mai lateral.

Inserția mușchiului scalen anterior pe tuberculul Lisfranc împarte crosa arterei subclaviculare în trei segmente: – intrascalenic; – interscalenic; și – extrascalenic.

Porțiunea intrascalenică a crosei arterei subclaviculare ocupă regiunea scaleno-vertebrală, iar cea inter- și extrascalenică ocupă loja supra-retroclaviculară.

• În partea dreaptă, originea arterei subclaviculare corespunde bifurcației trunchiului arterial brahiocefalic și vine în raport: – anterior, cu trunchiul venos brahiocefalic și cu articulația sterno-condro-claviculară; – posterior, cu coloana vertebrală; – medial, cu traheea și cu esofagul; – lateral, cu cupola cervico-toracică.

Scanned with OKEN Scanner

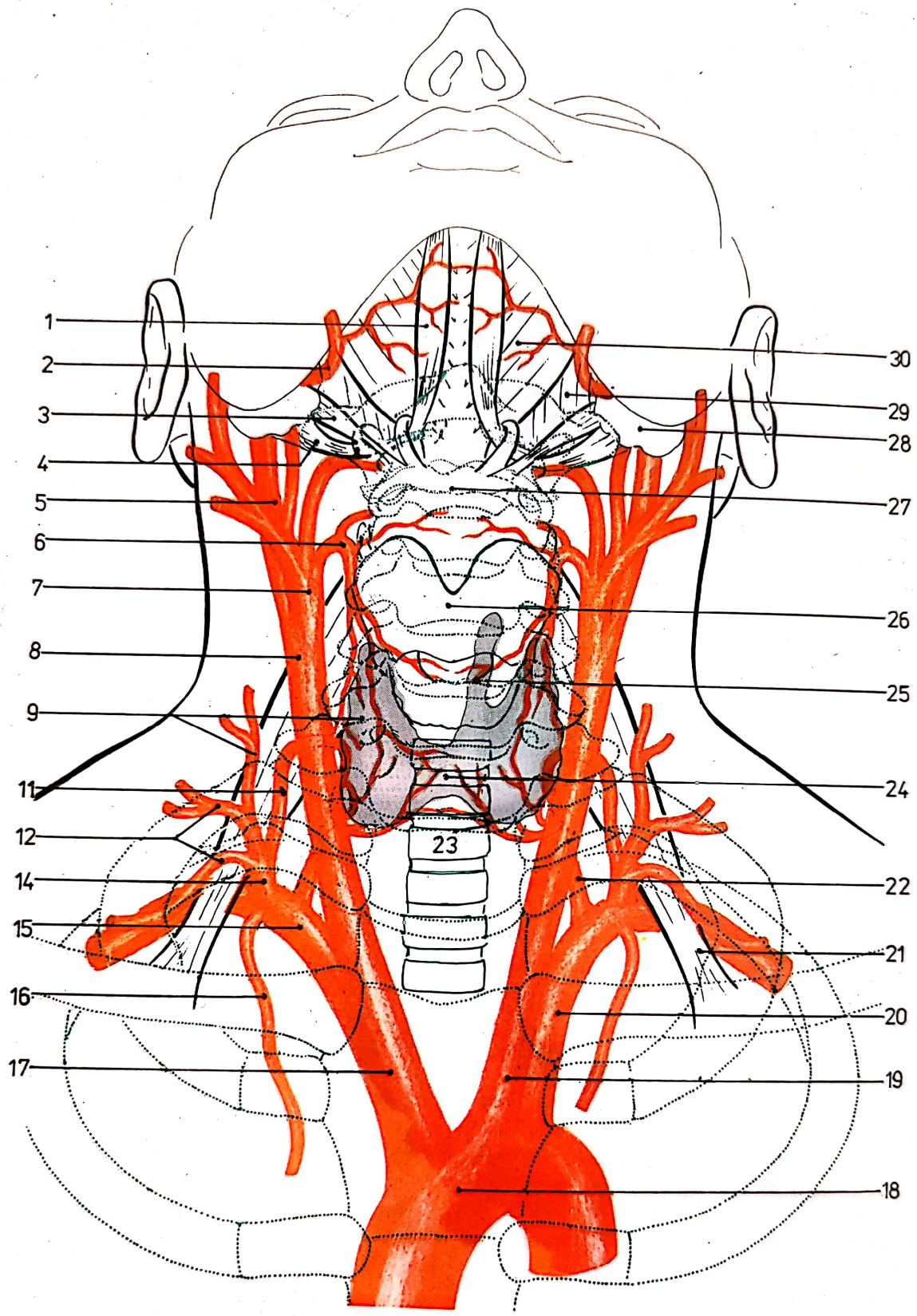

Fig. 8.9. – Sistemul arterial al gâtului (după Paturet G.): *1,* m. digastricus (venter anterior); *2,* a. facialis; *3,* m. stylohyoideus; *4,* m. digastricus (venter posterior); *5,* a. carotis interna; *6, 6',* a. thyroidea superior; *7,* a. carotis externa; *8,* a. carotis communis; *9, 10,* lobus gl. thyroideae + a. cervicalis ascendens; *11,* a. thyroidea inferior; *12, 13,* a. transversa colli + a. suprascapularis; *14,* tr. thyrocervicalis (a. subclaviae); *15,* a. subclavia dextra; *16,* a. thoracica interna; *17,* tr. brachiocephalicus; *18,* arcus aortae; *19,* a. carotis communis sinistra; *20,* a. subclavia sinistra; *21,* m. scalenus anterior; *22,* a. vertebralis; *23,* trachea; *24,* isthmus gl. thyroideae; *25,* lobus piramidalis (gl. thyroideae); *26,* cartilago thyroidea; *27,* os hyoideum; *28,* glandula parotis; *29,* m. hyoglossus; *30,* m. mylohyoideus.

Scanned with OKEN Scanner

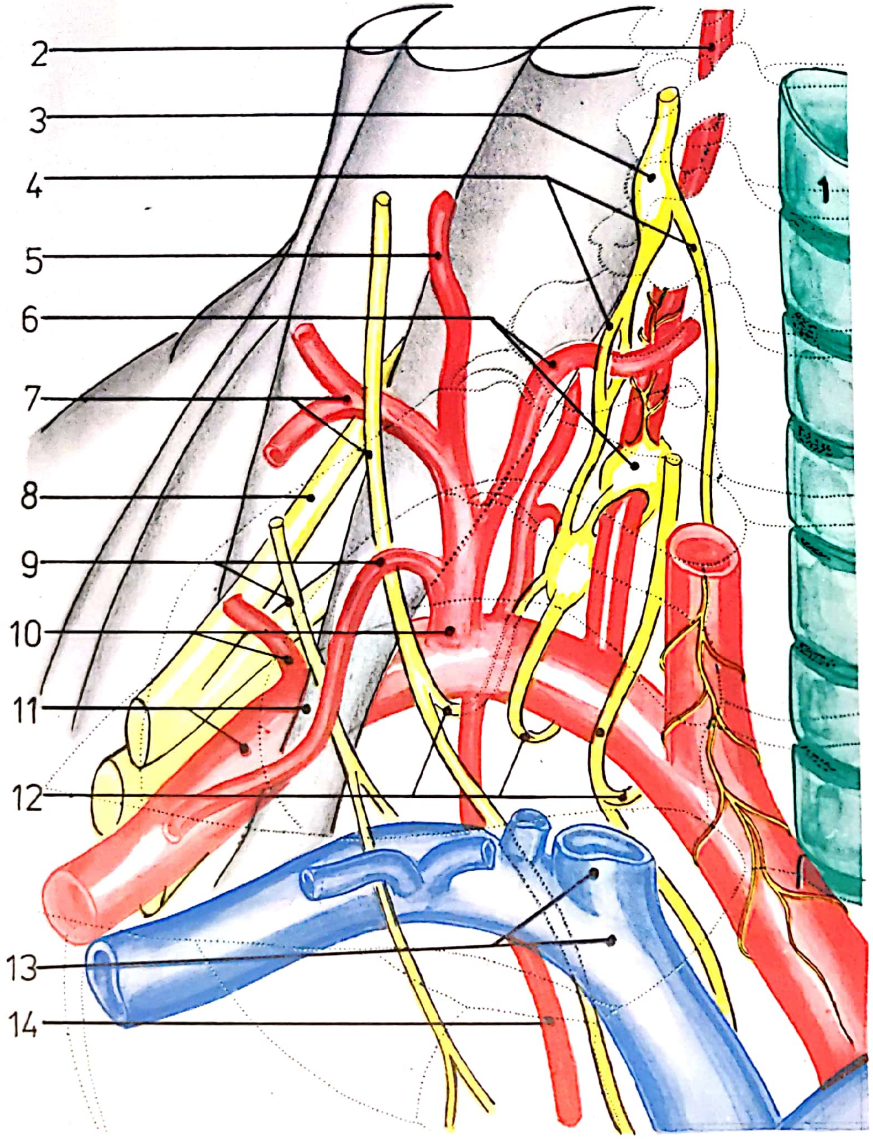

Fig. 8.10. – Planul arterial al regiunii scaleno-vertebrale drepte: *1,* trachea; *2,* a. vertebralis; *3,* gangl. cervicale medium; *4,* ansa simpatică peritiroidiană + n. cardiacus cervicalis medius; *5,* a. cervicalis ascendens; *6,* a. thyroidea inferior + gangl. cervicothoracicum (stellatum); *7,* a. transversa colli + n. phrenicus; *8,* plexus brachialis; *9,* n. subclavicularis + a. suprascapularis; *10,* tr. thyrocervicalis (a. subclavia) + a. scapularis descendens; *11,* m. scalenus anterior + a. subclavia (pars postscalenica); *12,* n. laryngeus recurrens + ansa subclavia (Vieussens) + ansa n. phrenici; *13,* v. jugularis interna + v. brachiocephalica; *14,* a. thoracica interna.

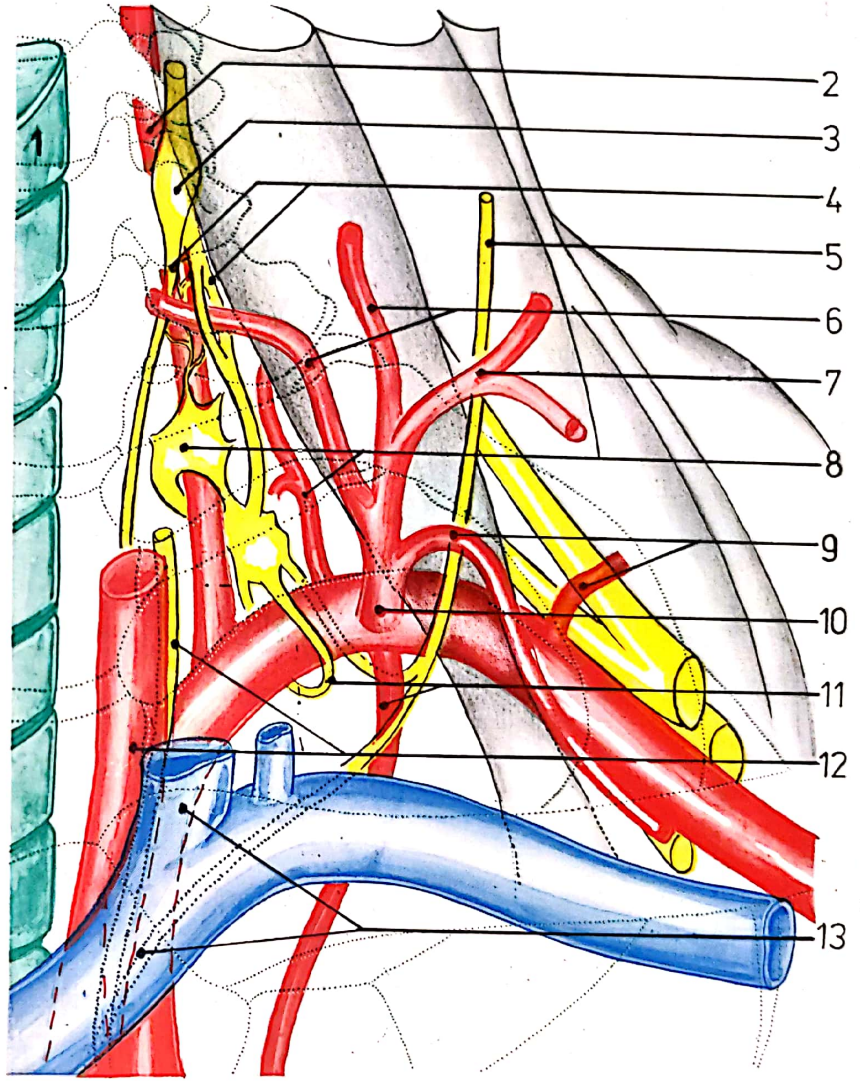

Fig. 8.11. – Planul arterial al regiunii scaleno-vertebrale stângi: *1,* trachea; *2,* a. vertebralis *3,* gangl. cervicale medium; *4,* ansa simp. peritiroidiană + n. cardiacus cervicalis medius; *5,* n. phrenicus; *6,* a. cervicalis ascendens + a. thyroidea inferior; *7,* a. transversa colli; *8,* tr. a. costocervicalis + gangl. cervicothoracicum (stellatum); *9,* a. suprascapularis + a. scapularis descendens; *10,* tr. thyrocervicalis; *11,* ansa subclavia (Vieussens) + a. thoracica interna; *12,* a. carotis communis + n. vagus; *13,* v. jugularis interna + v. brachiocephalica.

Scanned with OKEN Scanner

• În partea stângă raporturile arterei subclaviculare cu articulația sterno-condro-claviculară diferă de cele din partea dreaptă datorită poziției arterei carotide comune. Aceasta din urmă se găsește pe un plan mult mai anterior față de artera subclaviculară, a cărei poziție este astfel mai laterală și mai posterioară, iar curbura descrisă de ea – mai înaltă și mai strânsă decât în partea dreaptă.

În comparație cu traiectul arterei subclaviculare, vena subclaviculară, atât cea din partea dreaptă, cât și cea din partea stângă, are un traiect mai orizontal și este situată anterior și mai jos față de traiectul arterei subclaviculare. Ca urmare, raportat la arcul descris de artera subclaviculară, traiectul venei subclaviculare, care străbate transversal baza gâtului, se comportă ca o coardă a acestui arc.

Între peretele posterior al venei subclaviculare și cel anterior al arterei subclaviculare, se insinuează trei cordoane nervoase, orientate vertical: – nervul vag; – nervul simpatic; și – nervul frenic.

– Nervul vag drept încrucișează fața anterioară a arterei subclaviculare și emite nervul laringeu recurent drept, la câțiva milimetri înainte de originea arterei vertebrale.

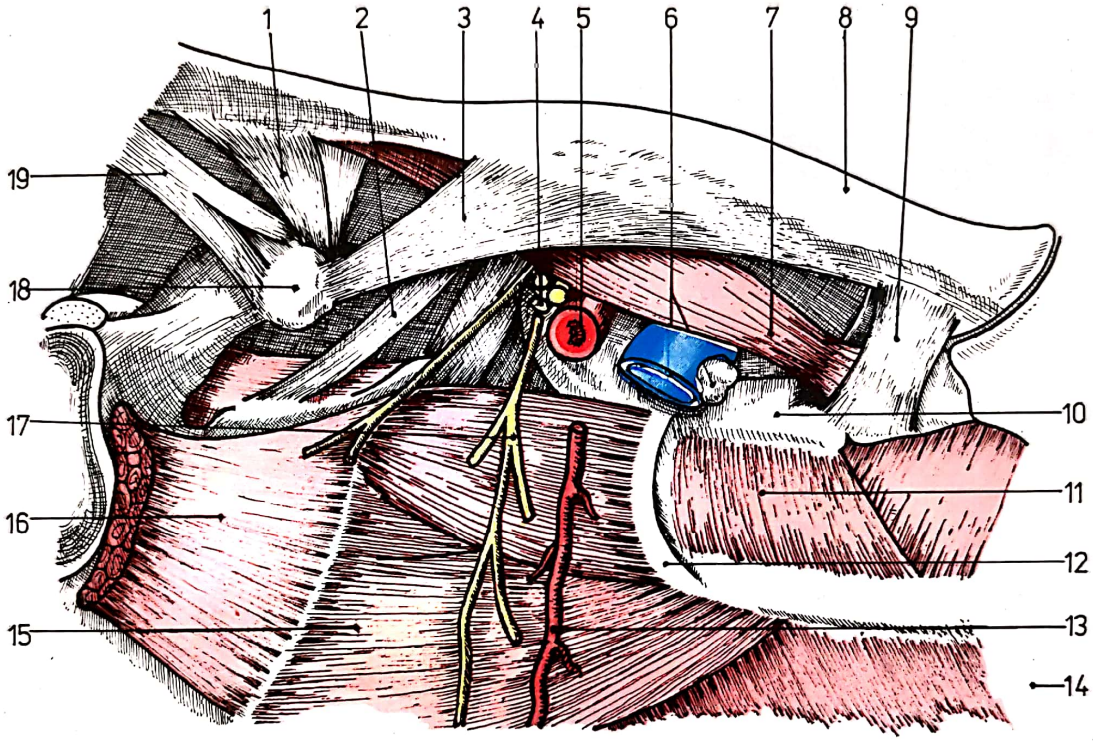

Fig. 8.12. – Spațiul clavi-coraco-costal. Incidența dreaptă (după Paturet G.): *1,* lig. coraco-clavicular extern; *2,* m. omohyoideus; *3,* lig. coraco-clavicular intern; *4,* plexus brachialis: fasciculus lateralis, medialis et posterior; *5,* a. axillaris; *6,* v. axillaris et nodi lymphatici apicales; *7,* m. subclavius; *8,* clavicula; *9,* lig. costoclaviculare; *10,* os costale primum; *11,* m. intercostalis internus; *12,* arcada primului spațiu al m. dințat anterior; *13,* a. thoracica lateralis; *14,* sternum; *15,* m. serratus anterior; *16,* m. subscapularis; *17,* n. thoracicus longus; *18,* processus coracoideus; *19,* lig. coracoacromiale.

– Nervul frenic coboară înaintea arterei subclaviculare, încrucișează la marginea inferioară a acesteia – versantul anterior al arterei toracice interne și se plasează medial față de aceasta, în spatele venei subclaviculare. Înainte de a pătrunde în torace, nervul frenic primește o anastomoză din partea nervului subclavicular, formând alături de ansa Vieussens și de cea a nervului laringeu recurent, – cea de a treia ansă nervoasă subclaviculară.

– Ansa Vieussens se găsește la mijloc și provine din lanțul simpatic cervical. Ea reprezintă o adevărată buclă în jurul arterei subclaviculare, din care se desprind filete anastomotice pentru nervul frenic.

Segmentul intrascalenic al arterei subclaviculare furnizează, la nivelul lojei scaleno-vertebrale anterioare, majoritatea ramurilor sale colaterale: – artera vertebrală; – artera cervico-intercostală; – trunchiul arterial tiro-bicervico-suprascapular; și – artera toracică internă.

– Artera vertebrală reprezintă prima colaterală care ia naștere din convexitatea arterei subclaviculare. De la origine ea se îndreaptă oblic în sus, medial și posterior și pătrunde, după un scurt traiect, în aria trigonului scaleno-vertebral, pe care îl traversează în partea superioară și dispare apoi în canalul transversar.

La nivelul trigonului scaleno-vertebral, artera vertebrală dreaptă are o poziție mai înaltă și mai superficială în comparație cu cea din partea stângă.

Scanned with OKEN Scanner

Abordarea canalului transversar de către artera vertebrală are loc, în aproximativ 91% din cazuri, la nivelul vertebrei a V-a cervicale, iar uneori al celei de a IV-a vertebre cervicale. Numai în cazuri extrem de rare artera vertebrală se situează prevertebral pe toată lungimea sa – în care caz ea este cuprinsă în aceeaşi teacă vasculară cu artera carotidă (vezi fig. 8.10 şi 8.11).

Artera vertebrală se prezintă ca fiind elementul axial al trigonului scaleno-vertebral şi este însoţită la acest nivel de vena vertebrală şi de nervul simpatic François Frank, formând împreună cu aceste elemente – pediculul vasculo-nervos vertebral (fig. 8.13).

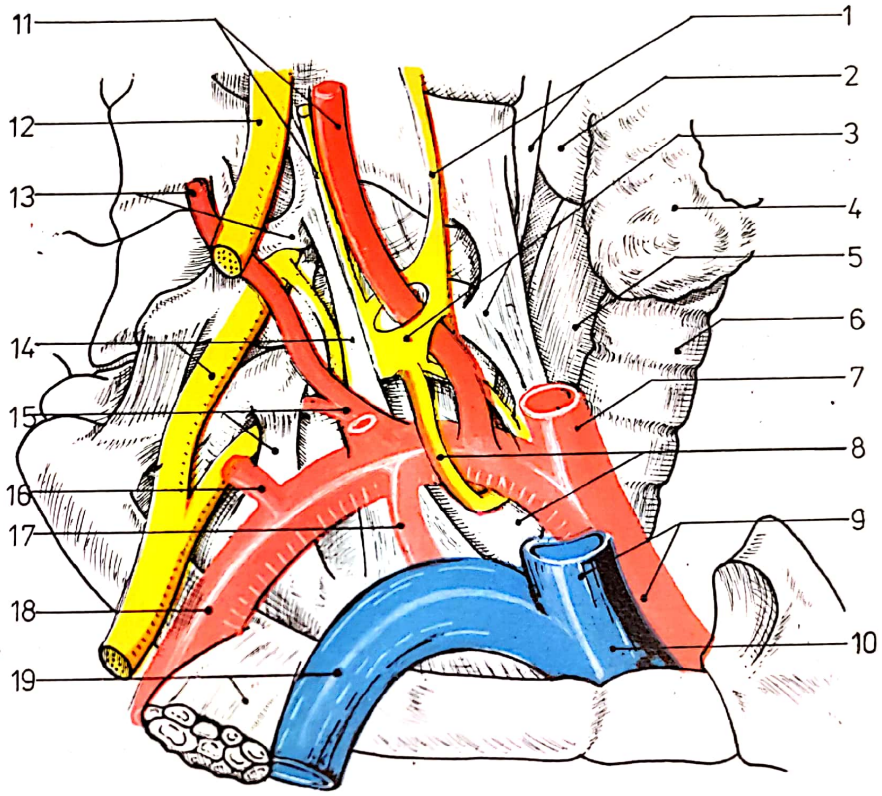

Fig. 8.13. – Artera subclaviculară şi ramurile sale. Raporturile ganglionului stelat la nivelul fosetei supra-retropleurale Sebileau (după Paturet G.): *1,* truncus sympathicus (pars cervicalis); *2,* m. constrictor pharyngis inferior; *3,* lig. vertebro-pleural + gangl. cervicothoracicum (stellatum); *4,* gl. thyroidea (lobus dexter); *5,* esophagus; *6,* trachea; *7,* a. carotis communis dextra; *8,* ansa subclaviae (Vieussens) + cupula cervico-toracică; *9,* v. jugularis interna dextra + tr. brachio cephalicus; *10,* v. brachiocephalica dextra; *11,* a. vertebralis + n. vertebralis; *12,* n. cervicalis VII; *13,* a. cervicalis profunda + tuberculum caroticum; *14,* lig. transverso-pleural + n. cervicalis VIII (radix ventralis); *15,* lig. costo-pleural + tr. a. costocervicalis; *16,* a. scapularis descendens; *17,* a. thoracica interna; *18,* a. subclavia dextra; *19,* m. scalenus anterior + v. subclavia dextra.

– Trunchiul arterial cervico-intercostal *(truncus costocervicalis),* scurt de 1–2 cm, ia naştere din versantul postero-superior al arterei subclaviculare, aproximativ la acelaşi nivel cu artera toracică internă. De aici el se îndreaptă oblic în jos, posterior faţă de cupola cervico-toracică, traversează foseta supra-retropleurală Sebileau, între ganglionul stelat, situat medial şi ligamentul costo-pleural, situat lateral, şi ajunge la gâtul primei coaste, unde se divide în două ramuri terminale: – artera intercostală superioară; şi – artera cervicală profundă.

• Artera intercostală superioară sau artera intercostală supremă *(arteria intercostalis suprema)* coboară vertical înaintea gâtului primelor trei coaste şi emite ramuri colaterale pentru spaţiile intercostale corespunzătoare. Raporturile arterei intercostale superioare cu ganglionul stelat variază în funcţie de poziţia acestuia. Când ganglionul stelat se găseşte în poziţie joasă intratoracică, artera intercostală superioară înconjură polul superior al ganglionului. În cazul unei poziţii înalte a ganglionului stelat, deasupra primei coaste, artera intercostală superioară trece dedesubtul său. Există şi o poziţie intermediară a ganglionului stelat, în care caz artera intercostală superioară înconjură versantul lateral al ganglionului.

• Artera cervicală profundă *(arteria cervicalis profunda)* este mai subţire şi are un traiect vertical în sus şi posterior. Ea încrucişează gâtul primei coaste şi al VIII-lea nerv cervical, apoi pătrunde între ramurile anterioare ale nervului al VII-lea şi al VIII-lea cervical şi se distribuie în regiunea cervicală posterioară.

– Trunchiul tiro-bicervico-scapular Farabeuf este o colaterală scurtă şi groasă, care ia naştere din partea convexă a arterei subclaviculare. După un traiect de 6–12 mm, ea se divide în patru ramuri terminale: – artera tiroidiană inferioară *(arteria thyroidea inferior);* – artera cervicală ascendentă *(arteria cervicalis ascendens);* – artera cervicală transversă superficială *(arteria transversa colli);* şi – artera scapulară superioară *(arteria suprascapularis).* Adesea, în porţiunea iniţială se întâlnesc două trunchiuri: – medial, din care provin artera tiroidiană inferioară şi artera cervicală ascendentă (trunchiul tiro-cervical Sebileau); şi – lateral, care se divide în artera scapulară superioară şi în artera cervicală transversă superficială.

• Artera tiroidiană inferioară descrie în totalitatea sa forma unei litere „S" italic. De la origine, ea se îndreaptă iniţial oblic în sus şi medial, trece posterior faţă de vena jugulară internă şi – ajungând în dreptul arterei carotide

Scanned with OKEN Scanner

comune, – descrie, la 1 cm sub tuberculul Chassaignac, o primă curbură cu convexitatea în sus. Ca urmare, artera tiroidiană inferioară îşi schimbă brusc traiectul şi se îndreaptă în jos. Foarte curând însă, chiar înainte de a ajunge la marginea medială a arterei carotide comune, ea descrie o a doua curbură, de această dată cu convexitatea în jos, ceea ce îi modifică din nou traiectul. Ea se îndreaptă acum în sus şi medial, pentru a atinge polul inferior al glandei tiroide, unde se termină (vezi fig. 8.9).

Raporturile arterei tiroidiene inferioare variază după cum este vorba de loja scaleno-vertebrală anterioară, unde ea îşi are originea, sau de regiunea profundă a gâtului, respectiv de regiunea carotidiană, dispusă posterior faţă de pachetul vascular al gâtului, pe care îl încrucişează.

În prima parte a traiectului, considerat ascendent sau juxtascalenic, artera tiroidiană inferioară se găseşte medial faţă de muşchiul scalen anterior, situat la aproximativ 1 cm distanţă de ea şi totodată pe un plan anterior.

În cea de a doua porţiune a sa, retrocarotidiană, artera tiroidiană inferioară are un traiect transversal, cuprins între pachetul vasculo-nervos carotidian, care formează planul anterior şi muşchii prevertebrali, care formează planul posterior. În consecinţă, ea vine în raport anterior, prin intermediul tecii vasculare a gâtului, cu artera carotidă comună, situată medial, şi vena jugulară internă, situată lateral. Între ele se află nervul vag. Posterior, porţiunea retrocarotidiană a arterei tiroidiene inferioare vine în raport cu procesele transverse ale celor de a VII-a şi a VI-a vertebre cervicale, cu vasele vertebrale şi cu muşchiul lungul gâtului, de care este despărţit prin aponevroza prevertebrală. Între acest muşchi şi teaca vasculară a arterei tiroidiene inferioare se găseşte traiectul nervului simpatic cervical, care adesea se dedublează şi formează o buclă în jurul arterei tiroidiene inferioare.

• Artera cervicală ascendentă este o ramură colaterală a trunchiului tiro-bicervico-scapular. Ea urcă de la origine, aproape vertical înaintea proceselor transverse ale vertebrelor cervicale şi a inserţiei muşchiului scalen anterior, foarte adesea paralel cu traiectul nervului frenic. Alteori, ea are un traiect sinuos, plasat înaintea nervului frenic.

• Artera cervicală transversă superficială *(arteria transversa colli)* este destinată aproape exclusiv muşchiului trapez; de aceea ea mai este denumită şi artera trapeziană Cruvielhier. Ea ia naştere de asemenea din trunchiul arterial tiro-bicervico-scapular, încrucişează nervul frenic, muşchiul scalen anterior şi plexul brahial, apoi muşchiul scalen posterior (aproximativ la 3–4 cm deasupra omoplatului) şi se termină pe faţa profundă a muşchiului trapez.

• Artera scapulară superioară *(arteria suprascapularis)* se găseşte la baza depresiunii triunghiulare supraclaviculare. De la origine, ea se îndreaptă oblic în jos şi lateral, plasându-se posterior faţă de claviculă, apoi încrucişează marginea superioară a omoplatului şi se distribuie muşchiului subspinos.

– Artera toracică internă este unicul ram colateral care ia naştere din versantul inferior al arterei subclaviculare. În segmentul său supraclavicular, artera toracică internă se găseşte înaintea cupolei cervico-toracice şi posterior faţă de vena subclaviculară. Nervul frenic se plasează iniţial lateral faţă de artera toracică internă, însă pe măsură ce coboară în torace el încrucişează oblic faţa anterioară a acesteia. La 3 cm mai jos de originea arterei toracice interne, nervul frenic se găseşte medial faţă de ea şi se alătură vaselor pericardo-frenice.

8.1.2. **Regiunea toracică a etajului mediastinal superior** (regiunea supraazygo-aortică) corespunde cu teritoriul supraazygo-aortic. Limita sa inferioară este marcată: – la dreapta, de arcul venei azygos; iar – la stânga, de arcul aortei (fig. 8.14).

*a) **Vena azygos*** descrie la nivelul vertebrei a IV-a toracice un arc orientat în sens postero-anterior, care înconjură versantul superior al pedicululuí pulmonar drept şi se varsă în peretele posterior al venei cave superioare. Arcul venei azygos este mai larg decât trunchiul ascendent al venei şi are astfel aspectul unui sinus. Delimitarea dintre aceste două segmente este marcată de ultima valvă care se găseşte la 2–4 cm înaintea vărsării venei azygos în vena cavă superioară.

Partea terminală a venei azygos vine în raport: – caudal, cu elementele pedicululuí pulmonar drept; – lateral, cu lobul pulmonar superior drept; – medial, cu esofagul şi, mai anterior, cu faţa laterală dreaptă a traheii şi cu nervul vag.

*b) **Aorta*** descrie iniţial un traiect oblic ascendent cu convexitatea orientată anterior şi la dreapta. Acesta se întinde de la orificiul aortic, situat în dreptul spaţiului III parasternal stâng, până la unghiul Louis al sternului. De la acest nivel, aorta îşi schimbă brusc direcţia şi parcurge un traiect orizontal, care corespunde arcului aortic. Acesta se întinde de la unghiul Louis până la faţa laterală stângă a vertebrei a IV-a toracice. La acest nivel aorta îşi schimbă din nou direcţia şi devine vertical-descendentă.

În cursul traiectului său, arcul aortei prezintă o dublă curbură: – o concavitate inferioară, care înglobează originea pedicululuí pulmonar stâng; şi – o concavitate, mai puţin evidentă, orientată medial, care corespunde flancului stâng al traheii şi al esofagului. Pe flancul stâng al conductului aerian, aorta determină o amprentă ovalară, denumită „amprenta aortică", care – uneori este însoţită şi de o mică bursă seroasă (bursa Calori).

După modul său de orientare, arcul aortei poate prezenta două tipuri principale: – tipul sagital, mai frecvent la tineri şi la cei cu torace longilin; şi – tipul frontal, mai frecvent la vârstnici şi la cei cu torace evazat la bază. Între aceste două tipuri extreme se situează numeroase forme intermediare.

În raport cu inserţia pericardului, partea ascendentă a aortei se găseşte intrapericardic, pe când partea orizontală, denumită arcul aortic, ca şi ramurile colaterale ale acestuia, sunt situate extrapericardic.

Porţiunea orizontală a crosei aortei prezintă două extremităţi: – anterioară, proximală; şi – posterioară, distală.

Extremitatea proximală a arcului aortic corespunde emergenţei trunchiului arterial brahiocefalic şi vine în raport anterior cu unghiul Louis. Extremitatea distală se găseşte imediat după emergenţa arterei subclaviculare stângi

Scanned with OKEN Scanner

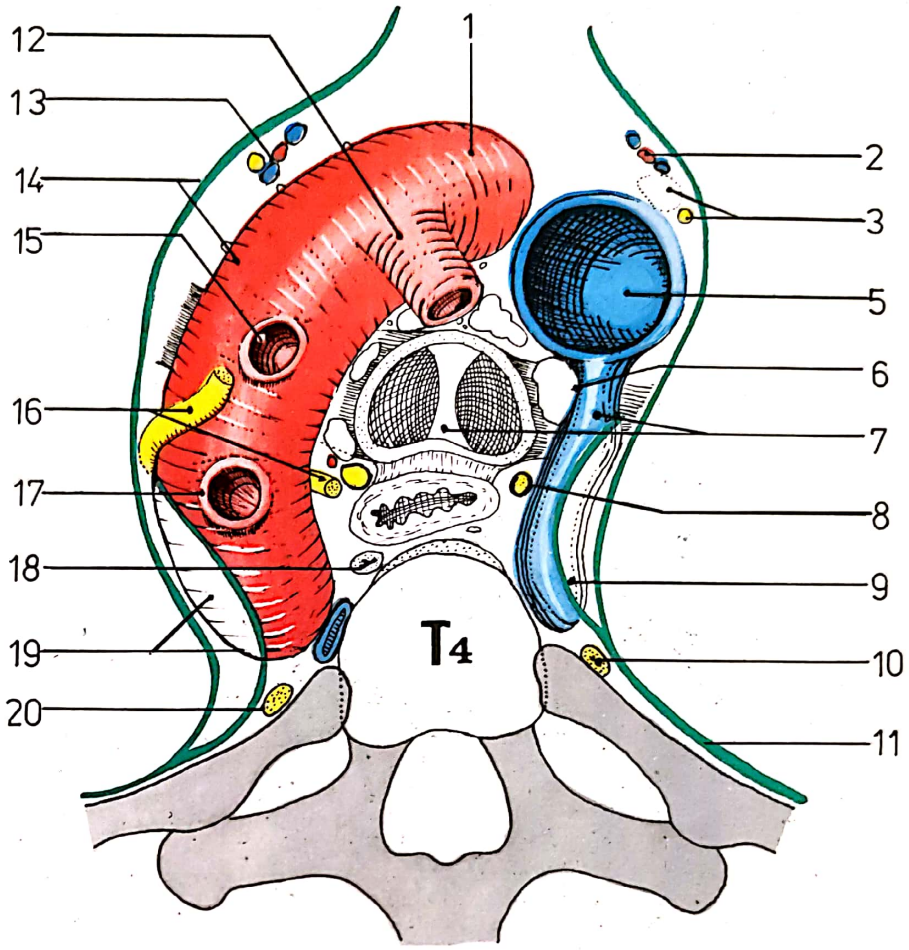

Fig. 8.14. – Reflexiunea pleurală supraazygos Sencert şi reflexiunea pleurală retro-supraaortică. Secţiune transversală prin corpul celei de a IV-a vertebre toracice. Segmentul inferior al secţiunii (după Paturet G.): *1,* arcus aortae, extremitas anterior; *2,* vasele freno-pericardice; *3,* limfonodulul venei cave superioare, Bartels + *4,* n. phrenicus; *5,* v. cava superior; *6,* limfonodulul venei azygos; *7,* v. azygos + bifurcatio tracheae; *8,* n. vagus dexter; *9,* fosceta supraazygos Sencert; *10,* lanţul simpatic toracal drept; *11,* pleura mediastinalis; *12,* tr. brachiocephalicus; *13,* vasele freno-pericardice; *14,* pleura mediastinalis + arcus aortae; *15,* a. carotis communis; *16,* n. vagus sinister + n. laringeus recurrens sinister; *17,* a. subclavia sinistra; *18,* ductus thoracicus; *19,* v. hemiazygos superior (accesoria) sinistra + foseta retro-supraaortică; *20,* lanţul simpatic toracal stâng.

şi corespunde vertebrei a IV-a toracice. În dreptul celui de al III-lea disc intervertebral toracic, ea întâlneşte esofagul, de care se fixează printr-un ligament format din fibre musculare netede, denumit „ligamentul aorto-esofagian Treitz".

La făt şi la nou-născut, arcul aortei mai prezintă un segment care poartă denumirea de „istmul aortic". Acesta este cuprins între emergenţa arterei subclaviculare stângi şi canalul arterial, de la care începe aorta descendentă (fig. 8.15).

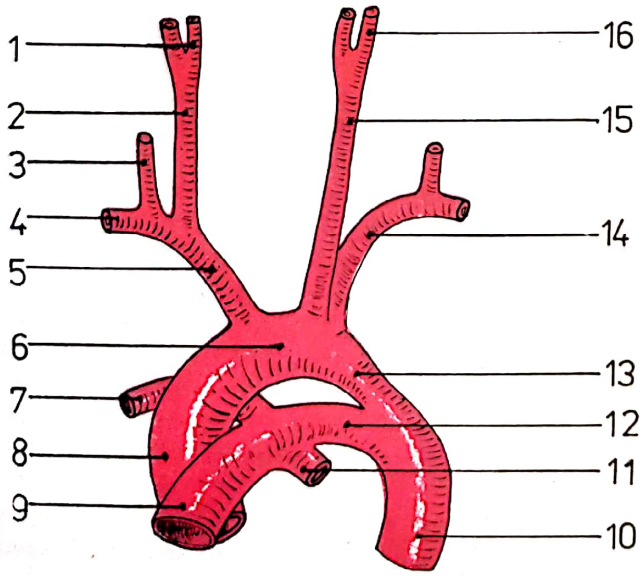

Fig. 8.15. – Segmentele arcului aortic: *1,* a. carotis sinistra; *2,* a. carotis communis dextra; *3,* tr. thyrocervicalis; *4,* a. subclavia dextra; *5,* tr. brachiocephalicus; *6,* arcus aortae; *7,* a. pulmonalis dextra; *8,* aorta ascendens; *9,* tr. pulmonalis; *10,* aorta descendens; *11,* a. pulmonalis sinistra; *12,* ductus arteriosus; *13,* isthmus aortae; *14,* a. subclavia sinistra; *15,* a. carotis communis sinistra; *16,* a. carotis sinistra.

Scanned with OKEN Scanner

Extremitatea proximală a arcului aortic este situată în compartimentul anterior al mediastinului, iar cea distală, în compartimentul său posterior. Segmentul intermediar al arcului aortic, situat între cele două extremități, este în contact cu traheea și corespunde compartimentului mediastinal mijlociu.

Porțiunea orizontală a aortei apare astfel ca un arc de cerc care, traversând compartimentul mijlociu, unește compartimentul anterior cu cel posterior.

Elementele anatomice pe care le conține regiunea supraazygo-aortică se grupează, în conformitate cu compartimentele: – anterior; – mijlociu; și – posterior, ale mediastinului.

A) **Compartimentul anterior din regiunea toracică a etajului mediastinal superior,** conține elementele dispuse în trei planuri:

Planul anterior al acestui compartiment este ocupat de timus; planul mijlociu corespunde cu trunchiul venos brahiocefalic drept și stâng; planul posterior, arterial, este reprezentat de porțiunea extrapericardică a arcului aortic și de originea ramurilor sale colaterale: – trunchiul arterial brahiocefalic; – artera carotidă comună stângă; și – artera subclaviculară stângă (fig. 8.16).

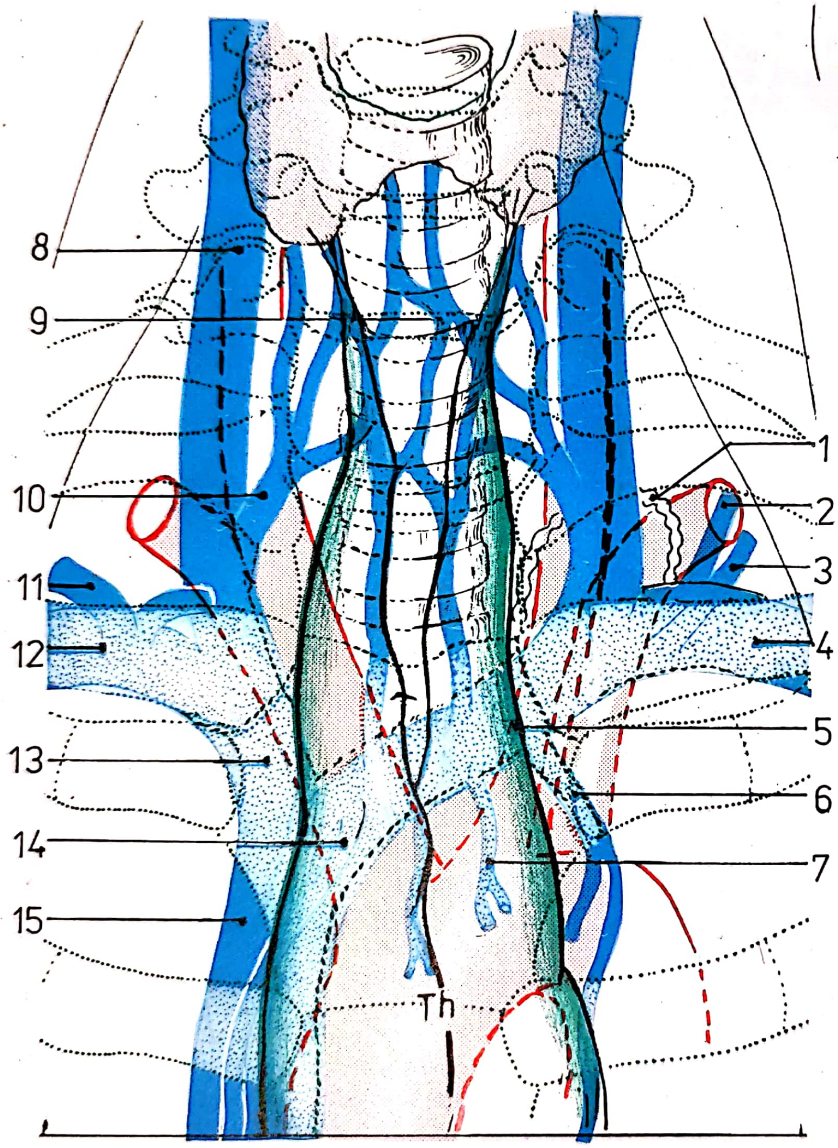

Fig. 8.16. – Fascia tiro-pericardică Godman. Segmentul subistmic: *1,* ductus thoracicus; *2,* v. vertebralis; *3,* v. cervicalis profunda; *4,* v. subclavia sinistra; *5,* v. brachiocephalica sinistra; *6,* v. thoracica interna sinistra; *7,* vv. mediastinales + v. thymica; *8,* v. jugularis interna; *9,* plexus thyroideus impar (plexul venos Tillaux); *10,* v. thyroidea inferior; *11,* v. jugularis externa; *12,* v. subclavia dextra; *13,* v. brachiocephalica dextra; *14,* v. thoracica interna dextra; *15,* v. cava superior; *Th,* thymus.

1) **Planul anterior, corespunde timusului.** Acesta ocupă în compartimentul anterior al etajului mediastinal superior o lojă denumită „loja timică". Acesteia i se distinge: – o bază; – un vârf; și – patru pereți.

Peretele anterior al lojei timice vine în raport cu: – fața posterioară a articulației sterno-condro-claviculare; – fața posterioară a manubriului sternal; – mușchii subhioidieni; și – fața posterioară a ligamentului sterno-pericardic superior Luschka.

Posterior, timusul se învecinează cu lama tiro-pericardică, în grosimea căreia este dispus plexul venos subistmic și trunchiul venos brahiocefalic. Acesta din urmă poate prezenta în unele cazuri, un traiect anterior glandei, alteori

Scanned with OKEN Scanner

– unul transglandular, ceea ce complică izolarea glandei în cursul intervenţiilor chirurgicale. Faţa posterioară a timusului mai vine în raport cu: – vena cavă superioară; – trunchiul arterial brahiocefalic; – partea iniţială a arterei carotide comune stângi; şi – cu pericardul fibros, care o separă de pediculul arterial al inimii.

Peretele lateral al timusului vine în raport, atât în partea dreaptă, cât şi în cea stângă, cu: – primele 4–5 cartilaje sterno-condrale; – artera şi vena toracică internă; şi – cu faţa mediastinală a plămânului. Cel mai important raport la nivelul feţei sale laterale, timusul îl stabileşte cu nervul frenic. În stânga, nervul frenic încrucişează fie faţa laterală a timusului, fie versantul său posterior. La dreapta, nervul frenic urmează versantul lateral drept al venei cave superioare şi ca atare se găseşte posterior, la o oarecare distanţă de glandă.

Timusul este înconjurat de o capsulă fibroasă. Între capsulă şi glandă se găseşte un bogat ţesut conjunctiv lax, care permite enucleerea fără dificultate a glandei, trebuind secţionate doar câteva puncte, ca cel de la nivelul pedicului vascular, cel al inserţiei ligamentului timo-tiroidian sau cel al ligamentului timo-pericardic.

2) **Planul mijlociu, venos,** al compartimentului anterior din porţiunea toracică a etajului mediastinal superior este reprezentat de segmentul extrapericardic al venei cave superioare şi de ramurile sale de origine: – trunchiul venos branhiocefalic drept şi stâng.

a) ***Trunchiul venos brahiocefalic drept*** vine în raport: – anterior, cu articulaţia sterno-condro-claviculară şi cu marginea dreaptă a manubriului sternal, precum şi cu inserţia muşchiului sterno-hioidian şi sterno-tiroidian; – posterior, cu pleura mediastinală şi cu lobul pulmonar superior drept; – medial, cu extremitatea anterioară a arcului aortei şi cu originea trunchiului arterial brahiocefalic; – lateral, cu nervul frenic şi cu vasele pericardo-frenice, iar prin intermediul pleurei mediastinale, cu plămânul drept.

b) ***Trunchiul venos brahiocefalic din stânga*** vine în raport anterior cu: faţa posterioară a manubriului sternal; articulaţia sterno-condro-claviculară stângă; inserţiile muşchilor sterno-hioidian şi sterno-tiroidian şi cu inserţia superioară a ligamentului sterno-pericardic. Între aceste elemente şi trunchiul venos brahiocefalic stâng la copil se interpune – timusul, iar la adult – corpii fibro-adipoşi Waldeyer.

Posterior, trunchiul venos brahiocefalic stâng vine în raport cu nervul frenic şi cu nervul vag stâng, precum şi cu originea arterei carotide comune stângi şi cu cea a trunchiului arterial brahiocefalic. Prin intermediul lamei tiro-pericardice, trunchiul brahiocefalic vine în raport şi cu faţa anterioară a traheii, de care îl delimitează spaţiul pretraheal.

La nivelul etajului mediastinal superior, trunchiul venos brahiocefalic stâng primeşte o serie de afluenţi, din care unii au un traiect descendent: – vena tiroidiană medie şi, uneori, vena vertebrală sau vena jugulară posterioară a gâtului. Alţi afluenţi au un traiect ascendent: – vena toracică internă; venele timice; venele cardio-frenice, pericardice vena intercostală superioară Braine. Uneori, trunchiul venos brahiocefalic stâng poate avea ca afluent ductul toracic, fie în totalitatea sa, fie numai o parte din colectorii săi.

c) ***Vena cavă superioară*** ia naştere prin contopirea trunchiului venos brahiocefalic drept cu cel stâng, posterior faţă de primul cartilaj costal drept. De la acest nivel ea coboară oblic în jos, la dreapta şi uşor posterior, flancând porţiunea ascendentă a aortei. La nivelul celui de al III-lea disc intervertebral ea primeşte ca afluent – vena azygos. Aceasta înconjură polul superior al pediculului pulmonar şi descrie pe faţa laterală dreaptă a mediastinului, un arc de cerc care delimitează porţiunea din vena cavă superioară situată deasupra arcului venei azygos, – porţiunea supraazygos –, care aparţine etajului mediastinal superior, de porţiunea situată sub nivelul arcului, – porţiunea infraazygos, – care aparţine etajului mediastinal mijlociu.

Porţiunea supraazygos din vena cavă superioară vine în raport: – anterior, cu sternul; – medial, cu extremitatea anterioară a arcului aortic, de care este separată prin spaţiul interaorto-cav; – posterior, cu traheea cu care delimitează spaţiul latero-traheal drept Baréty.

3) **Planul posterior, arterial,** al compartimentului anterior din regiunea toracică a etajului mediastinal superior, este reprezentat de extremitatea anterioară a arcului aortic şi originea trunchiului arterial brahiocefalic.

a) ***Extremitatea anterioară a arcului aortei*** nu are o orientare strict sagitală, ci este orientată oblic. Astfel i se disting: – o faţă stângă, subpleurală, orientată antero-lateral; şi – o faţă dreaptă, viscerală, orientată postero-lateral.

Extremitatea anterioară a arcului aortic se continuă în sus cu trunchiul arterial brahiocefalic.

b) ***Trunchiul arterial brahiocefalic*** este prima ramură colaterală ce ia naştere din convexitatea arcului aortic. De la origine el se îndreaptă oblic în sus, lateral şi posterior, încrucişează faţa anterioară a traheii şi ajunge în dreptul articulaţiei sterno-claviculare drepte, unde se bifurcă în: – artera carotidă comună dreaptă; şi – artera subclaviculară dreaptă. Dacă cele două trunchiuri arteriale iau naştere direct din arcul aortic, atunci nu există un trunchi arterial brahiocefalic.

Trunchiul arterial brahiocefalic vine în raport: – anterior, cu trunchiul venos brahiocefalic stâng, care, înglobat în fascia Godman, îl separă de loja timusului şi de stern; – posterior, cu faţa antero-laterală a traheii, între aceasta şi arteră interpunându-se nervii cardiaci superiori de origine simpatică, şi cei inferiori de origine vagală, provenind din ansa nervului laringeu recurent; – lateral, cu trunchiul venos brahiocefalic drept, iar mai jos cu porţiunea extra-

Scanned with OKEN Scanner

pericardică a venei cave superioare, care formează peretele anterior al lojei paratraheale drepte Baréty; – medial, el delimitează împreună cu artera carotidă comună stângă, triunghiul arterial pretraheal, aria căruia este ocupată de lama anterioară, parietală, a fasciei tiro-aorto-pericardice.

Această lamă delimitează cu cea posterioară, viscerală, a fasciei tiro-aorto-pericardice, un spațiu în care se găsesc limfonoduli din grupul retrotimic, și mai multe vase sanguine: – artera tiroidiană mijlocie (Neubauer), inconstantă; și – venele tiroidiene mediane, care provin din plexul venos subistmic Tillaux.

c) ***Artera tiroidiană mijlocie*** *(arteria thyroidea ima)* este un vas relativ subțire, ce ia naștere din trunchiul arterial brahiocefalic foarte aproape de originea acestuia, iar uneori direct din arcul aortei. Artera tiroidiană mijlocie este înglobată în grosimea fasciei tiro-aorto-pericardice, pe care o parcurge de jos în sus și se termină în istmul glandei tiroide. La făt și la copilul mic, la care timusul este încă bine dezvoltat, artera tiroidiană mijlocie se împarte

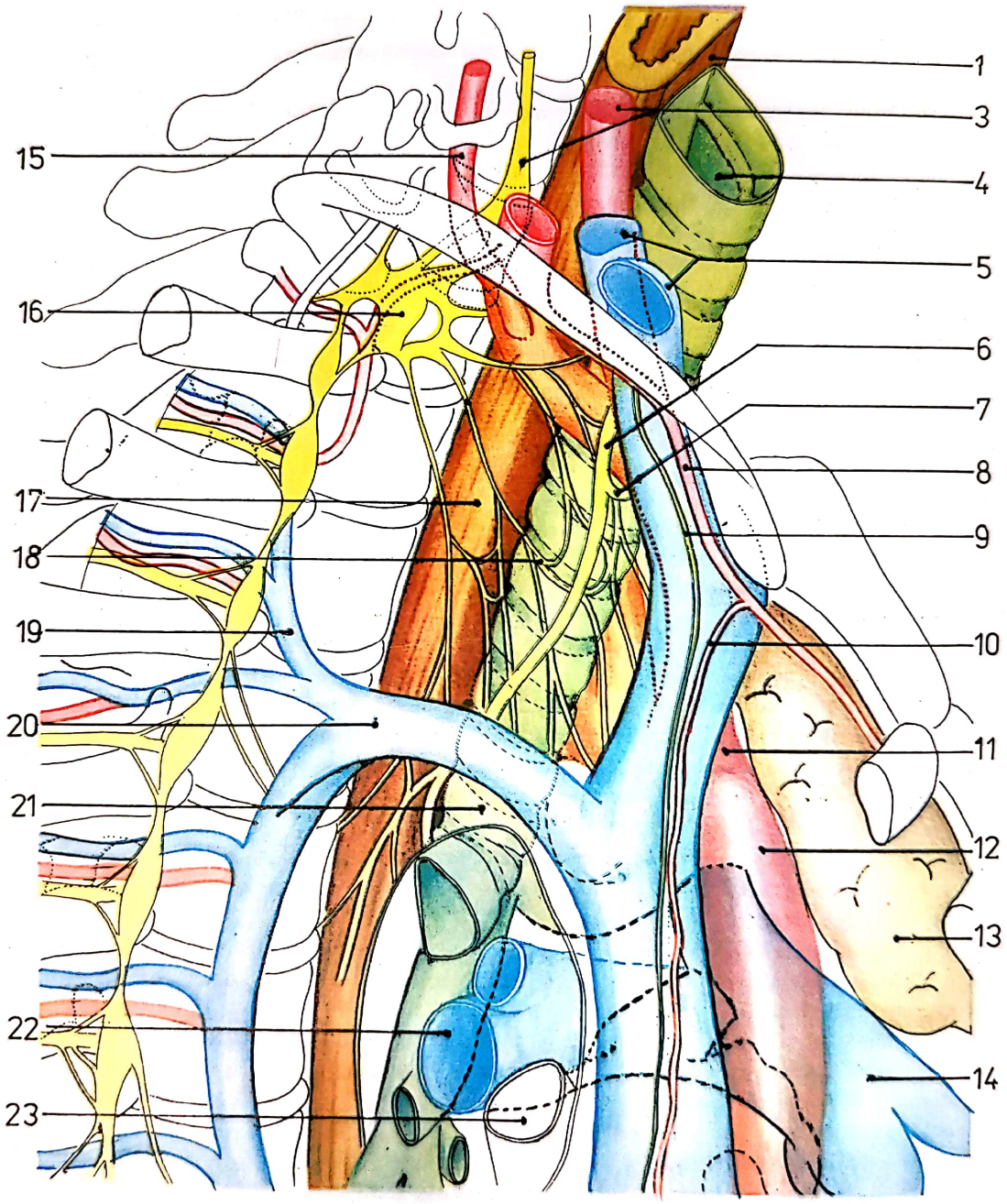

Fig. 8.17. – Compartimentul mijlociu al etajului mediastinal superior. Incidența laterală dreaptă: *1,* esophagus; *3,* tr. sympathicus (pars cervicalis) + a. carotis communis dextra; *4,* trachea; *5,* v. jugularis interna dextra + v. subclavia dextra; *6,* n. vagus dexter; *7,* n. laryngeus recurrens dexter; *8,* a. thoracica interna; *9,* n. phrenicus dexter; *10,* a. cardiophrenica superior dextra; *11,* tr. brachiocephalicus; *12,* arcus aortae; *13,* thymus (lobus dexter); *14,* truncus pulmonalis; *15,* a. vertebralis dextra; *16,* gangl. cervicothoracicum (stellatum); *17,* esophagus; *18,* plexus cardiacus profundis; *19,* v. intercostalis superior dextra; *20,* v. azygos; *21,* br. principalis dexter; *22,* a. pulmonalis dextra; *23,* v. pulmonalis superior dextra.

Scanned with OKEN Scanner

în două ramuri: – descendentă, sau toracică, care se plasează între cei doi lobi ai timusului; şi – ascendentă, care se termină în istmul tiroidian.

La adult, în urma regresiunii timusului, artera tiroidiană mijlocie se poate resorbi în totalitate sau numai parţial, cu păstrarea ramurii sale tiroidiene ascendente.

B) **Compartimentul mijlociu al etajului mediastinal superior** este ocupat de porţiunea toracică a traheii. Aceasta este cuprinsă între planul mediastinal anterior, care o separă de planul timo-vascular din compartimentul mediastinal anterior şi planul mediastinal posterior, care o seapră de esofagul din compartimentul mediastinal posterior.

Arcul aortic, în traiectul său din compartimentul mediastinal anterior spre cel posterior, este situat deasupra bronhiei principale stângi. El încrucişează versantul antero-lateral stâng al traheii, situată deasupra unghiului traheo-bronşic stâng.

Faţa posterioară a traheii vine în raport cu esofagul, care o depăşeşte spre stânga, realizând astfel un şanţ, denumit şanţul traheo-esofagian. Acest şanţ serveşte în chirurgie la descoperirea traiectului nervului laringeu recurent stâng şi al grupului limfonodular recurenţial.

Feţele laterale ale traheii toracice sunt încadrate de elemente vasculare din etajul mediastinal superior. Ele delimitează bilateral câte o lojă: – la dreapta, *loja paratraheală supraazygos Baréty;* – la stânga, *loja paratraheală supraaortică Bourgery.*

a) ***Loja paratraheală dreaptă,*** supraazygos (Baréty) este delimitată: – anterior, de vena cavă superioară şi de trunchiul venos brahiocefalic drept; – posterior, de faţa antero-laterală dreaptă a traheii; – medial, de extremitatea anterioară a arcului aortic şi de trunchiul arterial brahiocefalic; – lateral, de pleura mediastinală; – caudal, de arcul venei azygos; şi – cranial de crosa arterei subclaviculare drepte (fig. 8.17).

Faţa laterală dreaptă a traheii formează de fapt planşeul lojei paratraheale drepte. Nervul vag drept, la coborârea sa din regiunea cervicală în cea toracică, trece anterior faţă de artera subclaviculară şi, ajungând dedesubtul acesteia, emite nervul laringeu recurent. De la acest nivel nervul vag coboară traversând în diagonală loja paratraheală dreaptă, trece sub arcul venei azygos şi ajunge pe versantul posterior al pediculului pulmonar drept, unde se alătură esofagului, pe care îl însoţeşte pe tot parcursul acestuia.

Loja paratraheală dreaptă, sau loja Baréty, este ocupată de grupul limfonodular latero-traheal drept, iar mai jos de nodulul venei azygos.

Faţa laterală stângă din etajul supraazygo-aortic prezintă o uşoară denivelare a pleurei mediastinale ca urmare prezenţei a două repliuri orientate longitudinal: unul anterior determinat de traiectul nervului frenic şi al vaselor cardio-frenice care îl însoţesc; şi altul posterior, determinat de nervul vag.

Nervul vag de partea stângă coboară iniţial paralel cu artera carotidă până în dreptul arcului aortei. De aici el ocoleşte flancul stâng al acesteia şi emite, imediat dedesubtul arcului, nervul laringeu recurent stâng.

Artera pulmonară stângă, care se găseşte dedesubtul arcului aortei, formează cel de al treilea reper pe suprafaţa pleurei mediastinale. Aceste repere marchează laturile triunghiului Gross, delimitat: anterior, de nervul frenic; posterior, de nervul vag; caudal, de artera pulmonară stângă. Aria acestui triunghi este străbătută de o vastă reţea nervoasă, formată din nervii cardiaci superiori şi inferiori şi nodulii limfatici din lanţul aortico-carotidian.

Planul arterial al feţei laterale stângi din etajul supraazygo-aortic al mediastinului, este reprezentat de segmentul mijlociu al arcului aortic şi de ramurile sale colaterale: artera carotidă comună stângă şi artera subclaviculară stângă (fig. 8.18).

Artera carotidă comună stângă *(arteria carotis communis sinistra)* ia naştere din convexitatea arcului aortic, între originea trunchiului arterial brahiocefalic, situat anterior, şi artera subclaviculară stângă, situată lateral şi posterior. De la origine, ea străbate etajul mediastinal superior orientată oblic în sus, lateral şi posterior, paralel cu faţa laterală stângă a traheii, până la articulaţia sterno-condro-claviculară, de care este separată prin confluentul venos jugulo-subclavicular stâng.

Artera subclaviculară stângă ia naştere fie posterior faţă de artera carotidă comună stângă, dintr-un punct situat în dreptul şanţului traheo-esofagian, fie mai distal, în dreptul esofagului. De aici ea se îndreaptă oblic în sus, înainte şi lateral, ocupând progresiv o poziţie mai anterioară faţă de esofag şi mai laterală în raport cu traheea.

Artera carotidă comună stângă şi artera subclaviculară stângă formează planul arterial al regiunei supraazygo-aortice. Ele delimitează la exterior o arie cunoscută sub denumirea de *pătratul Bourgery.* Laturile acestui pătrat corespund: – anterior, arterei carotide comune; – posterior, arterei subclaviculare; – caudal, arcului aortei; – cranial, venei intercostale superioare stângi Braine;

b) Între planul arterial superficial şi planul profund visceral axial, se delimitează ***loja paratraheală stângă.*** Planşeul acestei loje corespunde feţei laterale stângi ale traheii, care la linia de contact cu esofagul formează un jgheab denumit traheo-esofagian. În unghiul diedru al acestui şanţ se găseşte traiectul nervului laringeu recurent stâng şi lanţul limfo-nodular recurenţial.

C) **Compartimentul posterior al etajului mediastinal superior** este ocupat de porţiunea supraazygo-aortică a esofagului şi de ductul toracic.

Scanned with OKEN Scanner

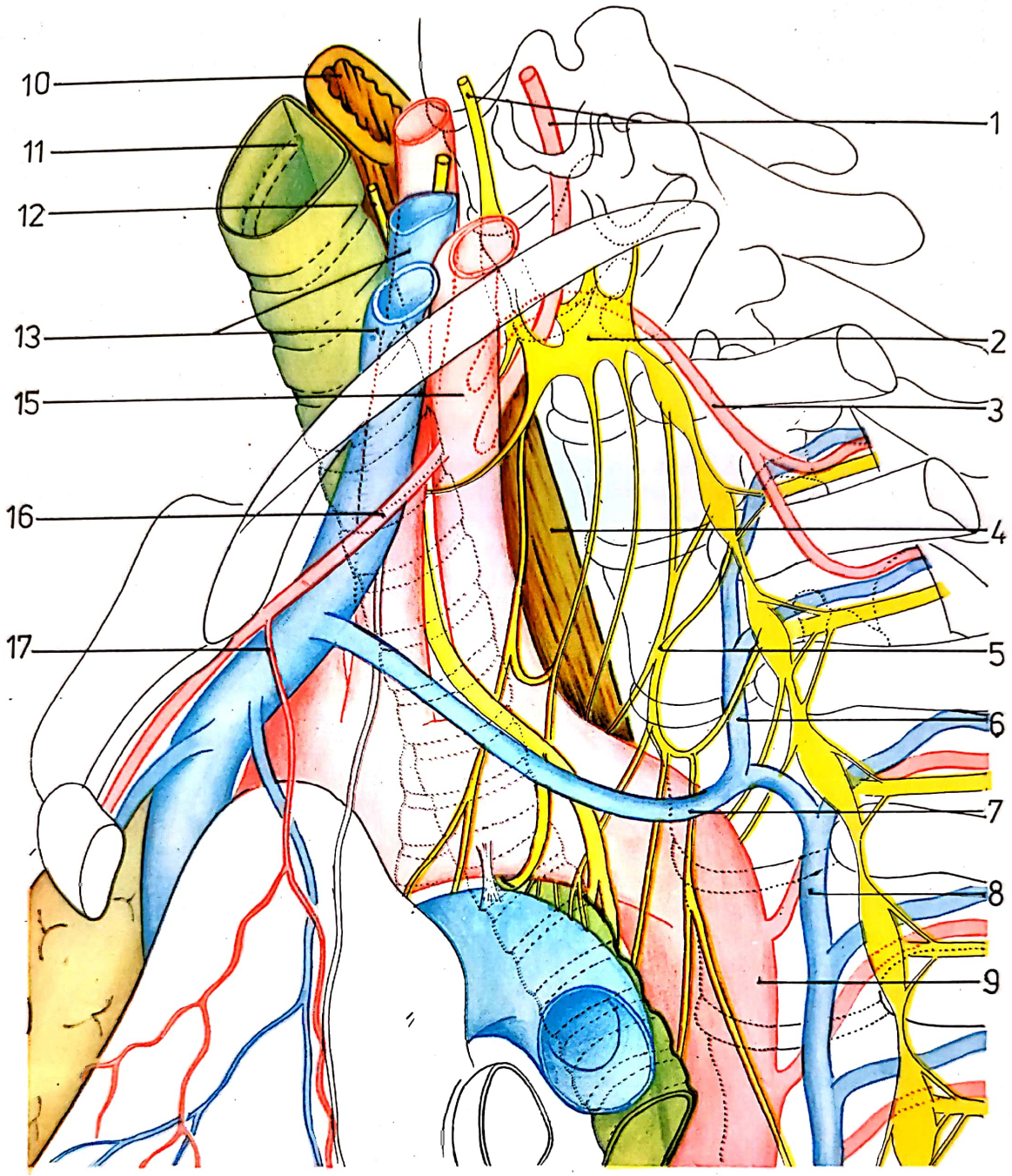

Fig. 8.18. – Compartimentul mijlociu al etajului mediastinal superior. Incidența laterală stângă: *1,* a. vertebralis sinistra; *2,* ganglion cervicothoracicum (stellatum); *3,* a. intercostalis suprema; *4,* esophagus; *5,* nn. cardiaci thoracici; *6,* v. intercostalis superior; *7,* v. intercostalis suprema; *8,* v. hemiazygos superior (accesoria); *9,* aorta descendens thoracica; *10,* esophagus; *11,* trachea; *12,* n. laryngeus recurrens sinister; *13, 14,* v. jugularis interna sinistra + v. subclavia sinistra; *15,* a. subclavia sinistra; *16,* a. thoracica sinistra; *17,* a. cardiophrenica superior sinistra.

Porțiunea supraazygo-aortică a esofagului vine în raport: anterior, cu traheea; posterior, cu coloana vertebrală, de care este separată prin spațiul retroesofagian, considerat ca o continuitate intratoracică a spațiului retrovisceral Hencke; lateral, atât la dreapta cât și la stânga, cu pleura mediastinală.

Pleura mediastinală suferă deasupra arcului venei azygos o depresiune cunoscută sub denumirea de foseta pleurală supraazygos Sencert, delimitată: – anterior, de marginea dreaptă a traheii; – posterior, de vena intercostală superioară dreaptă; – caudal, de arcul venei azygos; – medial, planșeul acestei arii este format de flancul drept al esofagului (vezi fig. 8.14).

În partea stângă, pleura mediastinală prezintă de asemenea o depresiune deasupra extremității posterioare a arcului aortic, depresiune denumită foseta retro-supraaortică Poirier. Această fosetă este delimitată: – anterior, de artera subclaviculară stângă; – posterior, de coloana vertebrală; – caudal, de convexitatea arcului aortic; – medial, de flancul stâng al esofagului; – lateral, de plămân. Această arie este încrucișată de ductul toracic. În traiectul său spre regiunea

Scanned with OKEN Scanner

cervicală, acesta străbate inițial spațiul dintre esofag și artera subclaviculară stângă, iar mai sus, spațiul dintre aceasta și artera carotidă comună stângă. În ultima parte a traiectului său, canalul toracic descrie o crosă, care după ce parcurge ca printr-un tunel patrulaterul vascular se varsă în confluentul jugulo-subclavicular stâng.

Reamintim că laturile acestui patrulater corespund: – caudal arterei subclaviculare; cranial – arterei tiroidiene; antero-medial arterei carotide comune, iar postero-lateral arterei vertebrale.

8.2. **Etajul mediastinal mijlociu**

Etajul mediastinal mijlociu reprezintă regiunea cuprinsă între cele două planuri mediastinale orizontale: – superior; și – inferior (fig. 8.19), și este împărțit în trei compartimente: – anterior; – mijlociu; și – posterior.

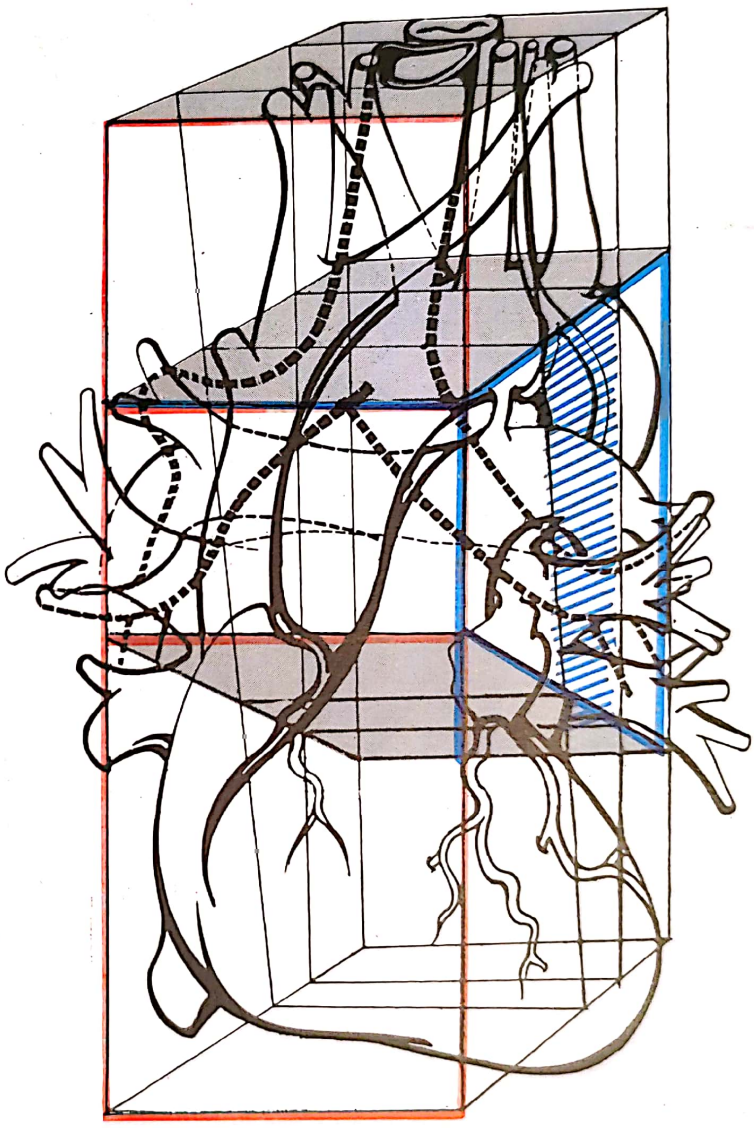

Fig. 8.19. – Zona centrală a mediastinului. Gruparea elementelor bronho-vasculare de la originea pediculilor pulmonari drept și stâng (Ciolac L.).

A) **Compartimentul anterior al etajului mediastinal mijlociu** conține porțiunea intrapericardică a elementelor vasculare ale inimii, dispuse în două planuri; – anterior; și – posterior; despărțite prin sinusul transvers Theile (fig. 8.20).

1) **Planul anterior** cuprinde trei elemente vasculare, dispuse în același plan frontal: – porțiunea infraazygos a venei cave superioare; – aorta ascendentă; și – trunchiul arterei pulmonare. Cele două elemente din urmă formează pedicului arterial al inimii.

a) ***Porțiunea infraazygos a venei cave superioare*** se întinde de la joncțiunea cu vena azygos până la terminarea sa în atriul drept. Proiecția anterioară a joncțiunii venei azygos cu vena cavă superioară corespunde cu a II-a articulație condro-sternală dreaptă.

Orificiul de vărsare a venei cave superioare este de formă ovalară și se găsește lateral și posterior față de originea auriculului drept. Proiecția anterioară a acestui orificiu corespunde cu marginea superioară a celei de a III-a coaste, iar proiecția sa posterioară – cu cel de al VI-lea disc intervertebral toracal.

Scanned with OKEN Scanner

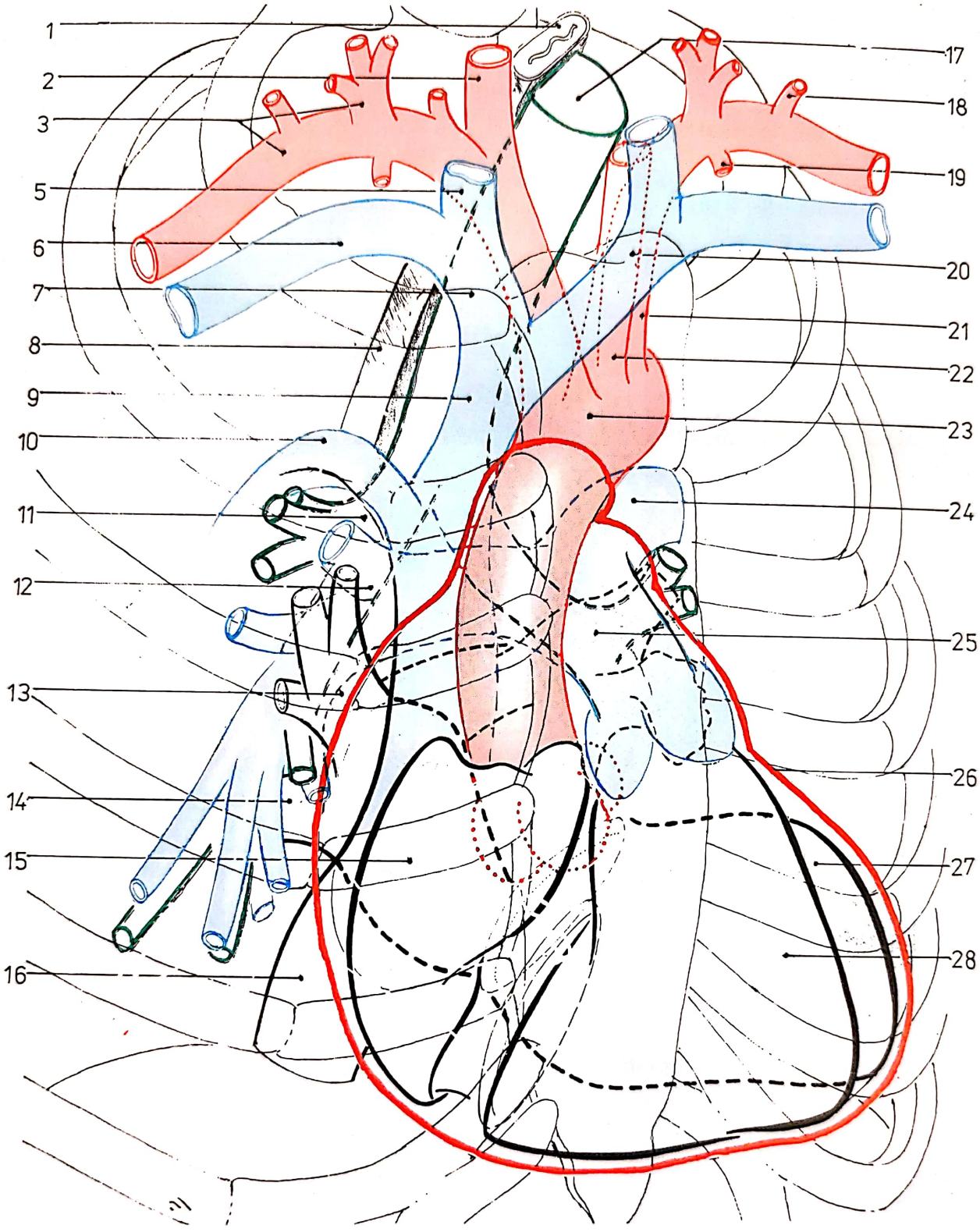

Fig. 8.20. – Planul anterior al elementelor din compartimentul anterior al etajului mediastinal mijlociu: *1*, esophagus; *2*, a. carotis communis dextra; *3, 4*, tr. thyrocervicalis + a. subclavia; *5*, v. jugularis interna dextra; *6*, v. subclavia dextra; *7*, v. brachiocephalica dextra; *8*, esophagus; *9*, v. cava superior; *10*, v. azygos; *11*, br. principalis dexter; *12*, a. pulmonalis dextra; *13*, v. pulmonalis superior dextra; *14*, v. pulmonalis inferior dextra; *15*, atrium dextrum; *16*, v. cava inferior; *17*, trachea; *18*, a. scapularis descendens; *19*, a. thoracica interna; *20*, v. brachiocephalica sinistra; *21*, a. subclavia sinistra; *22*, a. carotis communis sinistra; *23*, arcus aortae; *24*, a. pulmonalis sinistra; *25*, truncus pulmonalis; *26*, pericardium fibrosum; *27*, ventriculus sinister; *28*, ventriculus dexter.

Scanned with OKEN Scanner

Porțiunea infraazygos a venei cave superioare prezintă două segmente: – extrapericardic; și – intrapericardic.

α) Segmentul extrapericardic al porțiunii infraazygos al venei cave superioare vine în raport: – anterior, cu marginea dreaptă a sternului și cu a II-a articulație condro-sternală dreaptă (de care este despărțit, la copilul mic prin timus, iar la adult prin corpii fibro-adipoși Waldeyer) și cu fundul de sac costo-mediastinal anterior drept; – posterior, cu elementele pedicululuí pulmonar drept, în special cu bronhia principală dreaptă și cu artera pulmonară dreaptă; – lateral, cu nervul frenic, vasele freno-pericardice, lanțul limfo-nodular mediastinal anterior (din care face parte ganglionul Bartels), și cu pleura mediastinală dreaptă; – medial, cu extremitatea anterioară a arcului aortic și cu pericardul, cu care delimitează spațiul interaorto-cav.

β) Segmentul intrapericardic al porțiunii infraazygos al venei cave superioare măsoară aproximativ 2 cm lungime și vine în raport: – anterior, cu pericardul fibros, iar prin intermediul acestuia, cu extremitatea anterioară a celei de a III-a coaste; – lateral, tot prin intermediul pericardului, cu nervul frenic, vasele freno-pericardice și cu pleura mediastinală; – medial, cu aorta ascendentă de care este separat prin recesul aorto-cav.

Recesul aorto-cav corespunde orificiului drept al sinusului transvers Theile. El este delimitat: – lateral, de vena cavă superioară; – medial, de aorta ascendentă; – caudal, de marginea superioară a auriculului drept; – cranial, de reflexiunea pericardului seros.

Peretele posterior al venei cave superioare prezintă un mezou. Acesta fixează segmentul intrapericardic al venei cave superioare de peretele anterior al arterei pulmonare drepte, iar mai jos, de partea terminală a venei pulmonare superioare drepte și de atriul stâng. În felul acesta mezo-cava formează peretele care separă sinusul transvers Theile de foseta retrocavă Allison (fig. 8.21).

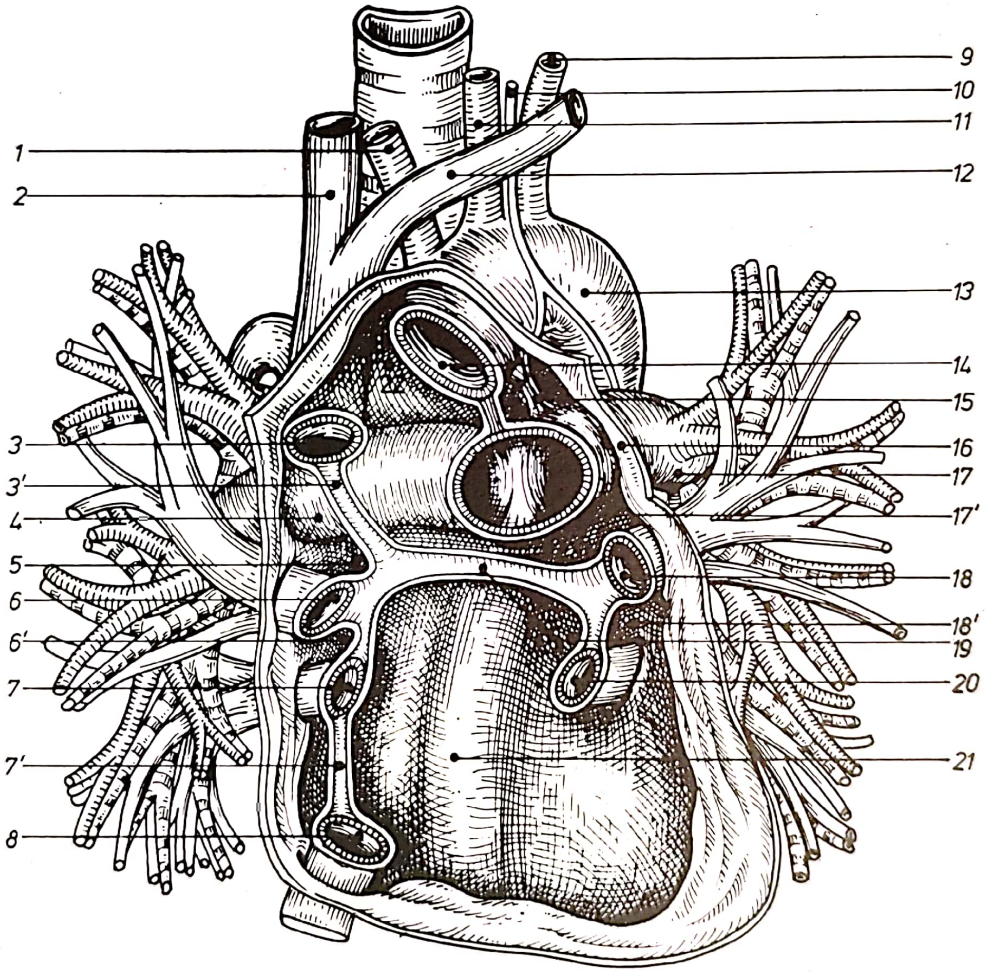

Fig. 8.21. – Linia de reflexiune a pericardului seros: *1*, a. subclavia dextra; *2*, v. brachiocephalica dextra; *3*, v. cava superior; *3'*, mezoul venei cave superioare; *4*, a. pulmonalis dextra; *5*, foseta retrocavă Allison; *6* v., pulmonalis superior dextra; *6'*, recesul interpulmonar drept; *7*, v. pulmonalis inferior dextra; *7'*, mezoul venei cave inferioare; *8*, v. cavă inferioară; *9*, a. subclavia sinistra; *10*, n. vagus sinister; *11*, a. carotis communis sinistra; *12*, v. brachiocephalica sinistra; *13*, arcus aortae; *14*, aorta ascendens; *15*, lig. arteriosum; *16*, pericardium; *17*, a. pulmonalis sinistra; *17'*, sinus transversus pericardii (orificiul stâng); *18*, v. pulmonalis superior sinistra; *18'*, recesul interpulmonar stâng; *19*, mezocardul; *20*, v. pulmonalis inferior sinistra; *21*, pericardium fibrosum; *22*, recesul retroaortic; *23*, sinus transversus pericardii (sinusul Theile); + spațiul interaortopulmonar anterior; 0, spațiul interaortopulmonar posterior.

Scanned with OKEN Scanner

Pe un plan mai profund, mezo-cava separă sinusul interveno-pulmonar de şanţul interatrio-pulmonar. Acesta din urmă este situat medial faţă de mezo-cavă, între versantul superior al atriului stâng şi versantul inferior al arterei pulmonare drepte. Sinusul interveno-pulmonar, situat lateral faţă de mezo-cavă, separă versantul superior al venei pulmonare superioare drepte de versantul inferior al arterei pulmonare drepte.

Mezo-cava se prezintă la acest nivel ca o foiţă seroasă foarte subţire, cu o suprafaţă redusă doar la câţiva milimetri patraţi. Vârful unei pense introduse dinspre şanţul interatrio-pulmonar spre sinusul interveno-pulmonar, se poate uşor repera prin transparenţa mezo-cavei.

b) ***Porţiunea ascendentă a aortei*** *(aorta ascendens),* corespunde segmentului cuprins între orificiul aortic şi originea trunchiului arterial brahiocefalic. Ea nu are un diametru uniform şi prezintă două dilatări. Prima dilatare interesează originea aortei şi poartă denumirea de „bulbul aortic". Acesta este constituit din trei proeminenţe, care se găsesc în dreptul valvulelor semilunare şi corespund sinusurilor Valsalva. Ele sunt orientate, ca şi valvulele semilunare, la: – dreapta; – stânga; şi – posterior.

A doua dilataţie se găseşte la unirea porţiunii ascendente a aortei cu cea orizontală. Ea corespunde extremităţii proximale a arcului aortic şi poartă numele de „marele sinus al aortei".

Porţiunea ascendentă a aortei, denumită şi „trunchiul aortei", se găseşte în cea mai mare parte intrapericardic.

Anterior, în partea superioară, porţiunea ascendentă a aortei vine în raport, prin intermediul seroasei pericardice, cu două funduri de sac: – recesul preaortic *(recessus preaorticus),* denumit „cornul superior Haller" *(recessus anterior superior),* situat la originea trunchiului arterial brahiocefalic; şi – recesul pulmonar, denumit „cornul inferior Haller" (recessus anterior inferior), situat la bifurcarea trunchiului comun al arterei pulmonare. Din punct de vedere chirurgical, aceste două funduri de sac au o importanţă mai redusă.

Posterior, aorta ascendentă vine în raport cu sinusul transvers Theile (fig. 8.22), iar mai sus cu recesul postaortic *(recessus postaorticus).*

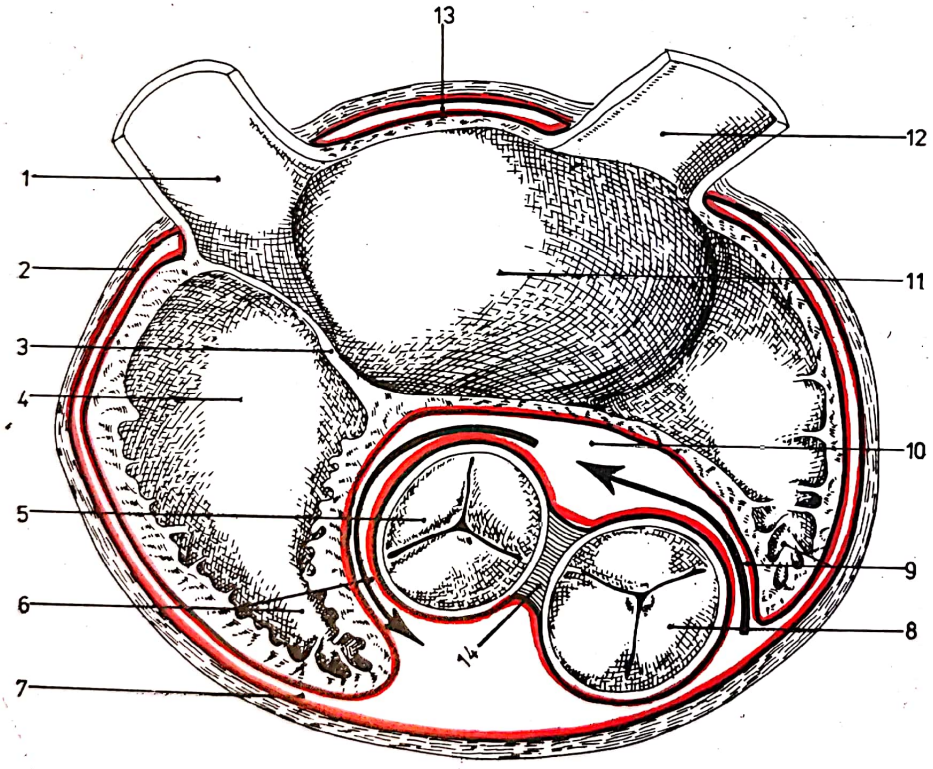

Fig. 8.22. – Linia de reflexiune a pericardului seros. Sinusul transvers Theile (sinus transversus pericardii): *1,* v. pulmonalis superior dextra; *2,* pericardium fibrosum; *3,* septum interatriale; *4,* atrium dextrum; *5,* ostium aortae; *6,* auricula dextra + sinus transversus pericardii (orificiul stâng); *7,* cavum pericardii; *8,* ostium trunci pulmonalis; *9,* sinus transversus pericardii (orificiul stâng) + auricula sinistra; *10,* sinus transversus pericardii (Theile); *11,* atrium sinistrum; *12,* v. pulmonalis superior sinistra; *13,* sinus obliquus pericardii (Haller); *14,* vincula aortae.

c) ***Trunchiul comun al arterei pulmonare*** *(truncus pulmonalis),* – artera funcţională a plămânului –, ia naştere din infundibulul ventriculului drept, cu care comunică printr-un orificiu denumit „ostium trunci pulmonalis".

Trunchiul comun al arterei pulmonare se îndreaptă de la originea sa, oblic în sus şi posterior, însoţind flancul stâng al aortei ascendente. El încrucişează apoi faţa anterioară a atriului stâng şi se plasează pe faţa superioară a acestuia, imediat sub porţiunea orizontală a arcului aortic, la care se solidarizează prin ligamentul arterial Botalli. La acest nivel trunchiul comun al arterei pulmonare se bifurcă într-o ramură pulmonară dreaptă şi una stângă.

Trunchiul comun al arterei pulmonare se găseşte intrapericardic, dar ramurile sale sunt situate extrapericardic.

La făt, calibrul arterelor pulmonare este redus până la naştere. Suprafaţa lor de secţiune reprezintă doar 19% din cea a trunchiului comun al arterei pulmonare, în timp ce la adult ea reprezintă 60% din suprafaţa de secţiune a acesteia. În schimb canalul Botalli este la făt foarte larg, având un diametru apropiat de cel al trunchiului comun al arterei pulmonare (fig. 8.23).

Scanned with OKEN Scanner

Trunchiul arterei pulmonare vine în raport: – anterior, cu vârful auriculului stâng; – lateral, cu baza auriculului stâng; – medial, în partea inferioară, cu vârful auriculului drept, iar în porțiunea superioară, cu aorta ascendentă; – posterior, cu originea aortei ascendente și cu fața anterioară a atriului stâng.

*d) **Pediculul arterial al inimii*** este format din porțiunea intrapericardică a trunchiului arterei pulmonare și cel al aortei ascendente. Seroasa pericardică, care învelește la acest nivel cele două artere magistrale, le oferă o teacă comună. În interiorul acestei teci cele două trunchiuri arteriale sunt acolate de-a lungul liniei de contact printr-un țesut, uneori scleros, dificil de izolat, care a fost denumit „vincula aortae".

Partea inițială din aorta ascendentă, care corespunde bulbului aortic, se găsește posterior față de originea trunchiului comun al arterei pulmonare. Restul trunchiului aortic este situat la dreapta trunchiului arterei pulmonare. În felul acesta, pedicului arterial al inimii prezintă o încrucișare a elementelor sale arteriale, cu răsucirea trunchiului comun al arterei pulmonare în jurul porțiunii ascendente a aortei. În cadrul acestei răsuciri helicoidale, trunchiul arterei pulmonare prezintă față de trunchiul aortei o schimbare succesivă de poziție de la cea anterioară, la poziția laterală stângă și apoi la una posterioară.

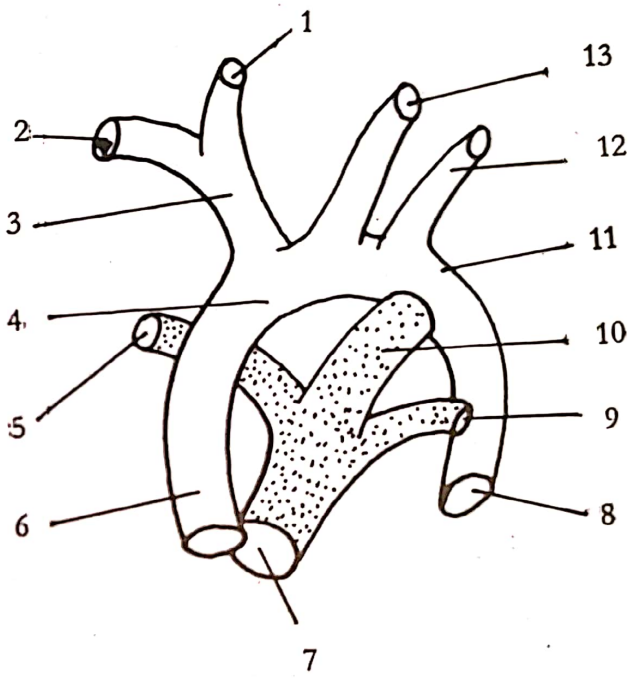

Fig. 8.23. – Trunchiul comun al arterei pulmonare și al canalului arterial (ductus arteriosus): *1*, a. carotis communis dextra; *2*, a. subclavia dextra; *3*, tr. brachiocephalicus; *4*, arcus aortae; *5*, a. pulmonalis dextra; *6*, aorta ascendens; *7*, truncus pulmonalis; *8*, aorta descendens thoracica; *9*, a. pulmonalis sinistra; *10*, ductus arteriosus; *11*, isthmus aortae; *12*, a. subclavia sinistra; *13*, a. carotis communis sinistra.

Pediculul arterial al inimii este separat posterior de atriul stâng prin sinusul transvers Theile.

– Sinusul transvers Theile se prezintă ca un tunel care comunică la cele două extremități cu marea cavitate pericardică.

Sinusul transvers Theile *(sinus transversus pericardii)*, este delimitat: – anterior, de peretele posterior al aortei ascendente și de trunchiul arterei pulmonare; – posterior, de peretele anterior al atriului stâng; – cranial, de ramura dreaptă a arterei pulmonare; – caudal, el corespunde unghiului cuprins între atrii și pediculul arterial al inimii.

Sinusul transvers Theile prezintă la fiecare extremitate câte un orificiu.

✧ Orificiul stâng este cuprins între: – trunchiul comun al arterei pulmonare, situat medial și anterior; – auriculul stâng, situat lateral și posterior; – conexiunea atrio-ventriculară stângă situată inferior; și – originea arterei pulmonare stângi, situată superior (fig. 8.24).

✧ Orificiul drept al sinusului transvers Theile corespunde recesului interaortico-cav, cuprins între: – vena cavă superioară, care îi formează peretele lateral; și – aorta ascendentă, care formează peretele său medial. Peretele posterior al acestui reces este încrucișat orizontal de artera pulmonară dreaptă, care se găsește extrapericardic.

Versantul anterior al arterei pulmonare drepte bombează sub seroasa pericardului și împarte peretele posterior al sinusului transvers Theile în trei zone: – infraarterială, care corespunde șanțului interatrio-pulmonar; – arterială, mijlocie; și – supraarterială, care corespunde peretelui posterior al recesului retroaortic (vezi fig. 8.21).

• Zona infraarterială este delimitată: – cranial, de ramura dreaptă a arterei pulmonare; – caudal, de versantul superior al atriului stâng; iar – fundul șanțului corespunde mezocardului, care separă sinusul transvers Theile de sinusul oblic Haller.

• Zona supraarterială vine în raport posterior cu originea bronhiei principale drepte și cu bifurcația traheii de care este separată prin foița posterioară a fasciei tiro-aorto-pericardice.

Scanned with OKEN Scanner

Din punct de vedere chirurgical, cunoaşterea acestor detalii anatomice este foarte importantă, deoarece ele servesc ca repere pentru izolarea şi ligaturarea arterei pulmonare drepte pe cale transpericardică, ca şi la rezecţia în cazuri speciale, pe aceeaşi cale a bronhiei principale drepte şi a celei stângi.

2) **Planul posterior al compartimentului anterior din etajul mediastinal mijlociu,** cuprinde porţiunea terminală, intrapericardică, a venelor pulmonare şi atriul stâng (vezi fig. 8.21).

Venele pulmonare, atât cele superioare cât şi cele inferioare, după ce se constituie la nivelul segmentului pleural al pediculului pulmonar, se îndreaptă în direcţia mediastinului anterior, străbat apoi pericardul şi se deschid în peretele posterior al atriului stâng.

Pericardul împarte traiectul venelor pulmonare în două segmente: – extrapericardic, care participă la formarea pediculului pulmonar drept, respectiv stâng, şi este cuprins în zona centrală a mediastinului; şi – intrapericardic, care contribuie la formarea pediculului venos drept şi stâng al inimii, şi este situat în compartimentul anterior al etajului mujlociu al mediastinului.

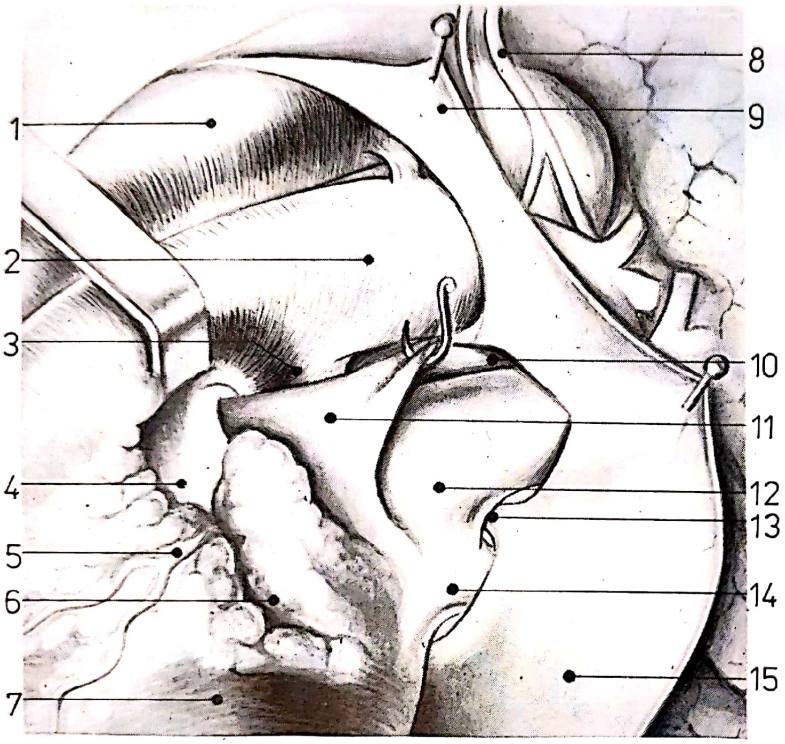

Fig. 8.24. – Orificiul stâng al sinusului transvers Theile: *1,* arcus aortae; *2,* a. pulmonalis sinistra; *3,* a. pulmonalis dextra; *4,* sinus transversus pericardii (orificiul stâng); *5,* ramus interventricularis anterior (a. coron. sin.); *6,* auricula sinistra; *7,* ventriculus sinister; *8,* n. vagus sinister; *9,* pericardium; *10,* recesul venei pulmonare stângi; *11,* plica venae cavae sinistrae; *12,* v. pulmonalis superior sinistra; *13,* recesul interpulmonar stâng; *14,* v. pulmonalis inferior sinistra; *15,* pericardium.

Pediculul venos drept al inimii este format din venele pulmonare superioară şi inferioară dreaptă şi din vena cavă superioară şi vena cavă inferioară. Pediculul venos stâng al inimii este format numai de venele pulmonare superioară şi inferioară stângă.

Venele sunt fixate la pericard printr-un mezou, care formează de fiecare parte a inimii câte un sept. Acesta divide cavitatea pericardică în două: – marea cavitate pericardică, situată anterior faţă de sept; şi – sinusul oblic Haller, situat posterior faţă de sept.

Foiţa viscerală a pericardului seros, mulându-se peste porţiunea intrapericardică a vaselor, care constituie pediculii inimii, formează în spaţiile dintre ele şi în cele din jurul lor, funduri de suc sau recesuri.

a) ***La nivelul pedicululuivenos drept al inimii*** există trei funduri de sac: – recesul venei cave superioare; – recesul venos interpulmonar drept; şi – recesul venei cave inferioare.

• Recesul venei cave superioare *(recessus venae cavae superior),* care ocupă spaţiul situat în spatele venei cave superioare, este denumit şi foseta retrocavă Allison. El are o formă triunghiulară şi se găseşte în zona de intersecţie a trei vase mari: – anterior, vena cavă superioară, orientată vertical; – postero-inferior, vena pulmonară superioară dreaptă, cu orientare oblic-descendentă; şi – postero-superior, artera pulmonară dreaptă, orientată orizontal, situată în acelaşi plan cu vena (vezi fig. 8.21).

Ultimele două elemente formează planşeul fosetei retrocave Allison. La nivelul acestui planşeu, între artera pulmonară dreaptă şi vena pulmonară superioară dreaptă, se delimitează un mic spaţiu, denumit „recesul interveno-pulmonar" *(recessus venae pulmonale superior dexter),* care este mult mai redus şi mai îngust decât cel stâng.

Recesului interveno-pulmonar i se disting trei pereţi: – medial, constituit din foiţa dreaptă a mezoului venei cave superioare, care o separă de sinusul transvers Theile; – infero-lateral, reprezentat de mezoul venei pulmonare superioare drepte; şi – supero-medial, format din versantul inferior al arterei pulmonare drepte.

Scanned with OKEN Scanner

Recesul interveno-pulmonar serveşte ca reper la izolarea venei cave superioare, ca şi la ligatura transpericardică a arterei pulmonare drepte sau a venei pulmonare superioare drepte.

• Recesul venos interpulmonar drept *(recessus venae pulmonales dextrae)* este cuprins între cele două vene pulmonare drepte, cu mezourile lor corespunzătoare. Forma recesului este triunghiulară, având deschiderea orientată lateral, iar vârful – medial. Peretele superior vine în raport, prin intermediul mezoului venei pulmonare superioare drepte, cu recesul interveno-pulmonar. În jos, recesul venos interpulmonar drept vine în raport, prin intermediul mezoului venei pulmonare inferioare drepte, cu recesul venei cave inferioare. Mezourile venelor pulmonare drepte formează ramura verticală a mezocardului posterior, care separă marea cavitate pericardică de sinusul oblic Haller.

În cazul ligaturii intrapericardice a venelor pulmonare aceste mezouri se secţionează, creându-se astfel o comunicare între sinusul oblic Haller şi recesul interpulmonar drept.

• Recesul venei cave inferioare *(recessus venae cavae inferior)* este cuprins între mezoul venei pulmonare inferioare drepte şi cel al venei cave inferioare. Acest reces serveşte ca punct de reper pentru izolarea şi ligaturarea venei pulmonare inferioare drepte.

b) ***La nivelul pedicului venos stâng*** se formează două funduri de sac: – unul mai puţin profund, situat între artera pulmonară stângă şi vena pulmonară superioară stângă, cunoscut sub denumirea de recesul venei pulmonare stângi; – altul mai profund, care se insinuează între cele două vene pulmonare stângi şi poartă denumirea de „recesul venos interpulmonar stâng Allison".

• Recesul venei pulmonare stângi *(recessus venae pulmonale superior sinister)* are forma ovală şi este delimitat: – cranial, de originea arterei pulmonare stângi; – caudal, de trunchiul venei pulmonare superioare stângi; – lateral, de pericardul parietal; – medial, de *repliul vestigial Marshall,* care îl separă de orificiul stâng al sinusului transvers Theile. (vezi fig. 8.24).

Repliul vestigial Marshall, sau plica vestigială Marshall, reprezintă vestigiul venei cave superioare stângi, care în viaţa intrauterină drenează în sinusul coronar. Repliul vestigial Marshall se prezintă ca o formaţiune pericardică de formă triunghiulară, situată în spatele trunchiului comun al arterei pulmonare. El uneşte originea arterei pulmonare stângi cu baza auriculului omolateral, trecând ca o punte peste vena pulmonară superioară stângă, la vărsarea acesteia în atriul stâng. În grosimea repliului Marshall se găseşte o venulă (sau numai cordonul vestigial al acestei venule) denumită venula Marshall, care se deschide pe versantul posterior al atriului stâng sau în sinusul coronar.

Repliul vestigial Marshall are conexiuni cu mezoul inimii. Faţa dreaptă a repliului este orientată spre orificiul stâng al sinusului transvers Theile, iar faţa sa stângă, spre recesul pulmonar stâng.

Repliul Marshall constituie reperul anatomic pentru ligatura intrapericardică a arterei pulmonare stângi şi a venei pulmonare superioare stângi.

• Recesul venos interpulmonar stâng *(recessus venae pulmonales lateralis sinister)* are o formă triunghiulară, cu baza orientată lateral şi cu vârful medial, corespunzând punctului de vărsare a venelor pulmonare stângi. Peretele superior al recesului vine în raport, cranial, prin intermediul mezoului venei pulmonare superioare stângi, cu recesul pulmonar omonim, iar caudal, prin intermediul mezoului venei pulmonare inferioare stângi, cu sinusul oblic Haller.

– *Sinusul oblic Haller (sinus obliquus pericardii)* este un diverticul cu mult mai larg şi mai profund decât cele precedente, cuprins între cei doi pediculi, drept şi stâng, ai venelor pulmonare. El vine în raport: – posterior, cu esofagul; – anterior, cu atriul stâng. Hipertrofia atriului stâng, în cazul unei stenoze mitrale în special, poate modifica traiectul esofagului şi deci şi poziţia sinusului oblic Haller.

Între liniile de reflexiune viscerale ale pericardului seros, pe faţa posterioară a atriilor, există o zonă liniară depericardizată, care poartă numele de „linia de inserţie a mezocardului". Ea este delimitată prin alipirea foiţelor seroase ale pericardului, în zona unde acesta se reflectă de pe inimă spre sacul pericardic fibros. Pe o cavitate pericardică larg deschisă prin ablaţia inimii, linia de inserţie a mezocardului are forma unei litere „L" răsturnate, căreia i se disting două ramuri: – verticală; şi – orizontală.

Ramura verticală (brida verticală), lungă, este dispusă între vena cavă inferioară şi vena pulmonară superioară dreaptă. Ea separă faţa posterioară a atriului drept de sinusul oblic Haller. Ramura orizontală (brida orizontală), scurtă, uneşte vena pulmonară superioară dreaptă de cea corespunzătoare stângă, ocupând partea superioară a feţei posterioare a atriului stâng. Ea provine din reflectarea posterioară a pericardului seros, care separă sinusul transvers Theile de sinusul oblic Haller (vezi fig. 8.21).

Cea mai mare parte a inimii este liberă în cavitatea pericardică, exceptând zona corespunzătoare mezocardului şi vaselor mari de la baza inimii, care o fixează la pericardul fibros. Partea superioară din cavitatea pericardică, ocupată de pedicului arterial al inimii, este separată posterior de atriul stâng prin sinusul transvers Theile.

Prezenţa unor funduri de sac intrapericardice printre elementele vasculare are un deosebit interes chirurgical, deoarece ele servesc ca repere importante la identificarea, izolarea şi ligaturarea vaselor (în special în cursul unor rezecţii pulmonare lărgite), ca şi la eliberarea acestora dintr-un inel de strangulare ce se poate constitui în unele cazuri de pericardite constrictive.

B) **Compartimentul mijlociu al etajului mediastinal mijlociu** – zona centrală a mediastinului – se găseşte la intersecţia dintre cele două planuri transversale (planul mediastinal superior şi planul mediastinal inferior) cu cele două planuri frontale (planul mediastinal anterior şi planul mediastinal posterior) ale mediastinului. Teritoriul cuprins între aceste planuri poartă şi denumirea de „zonă centrală a mediastinului" sau „zona marilor răspântii", deoarece în

Scanned with OKEN Scanner

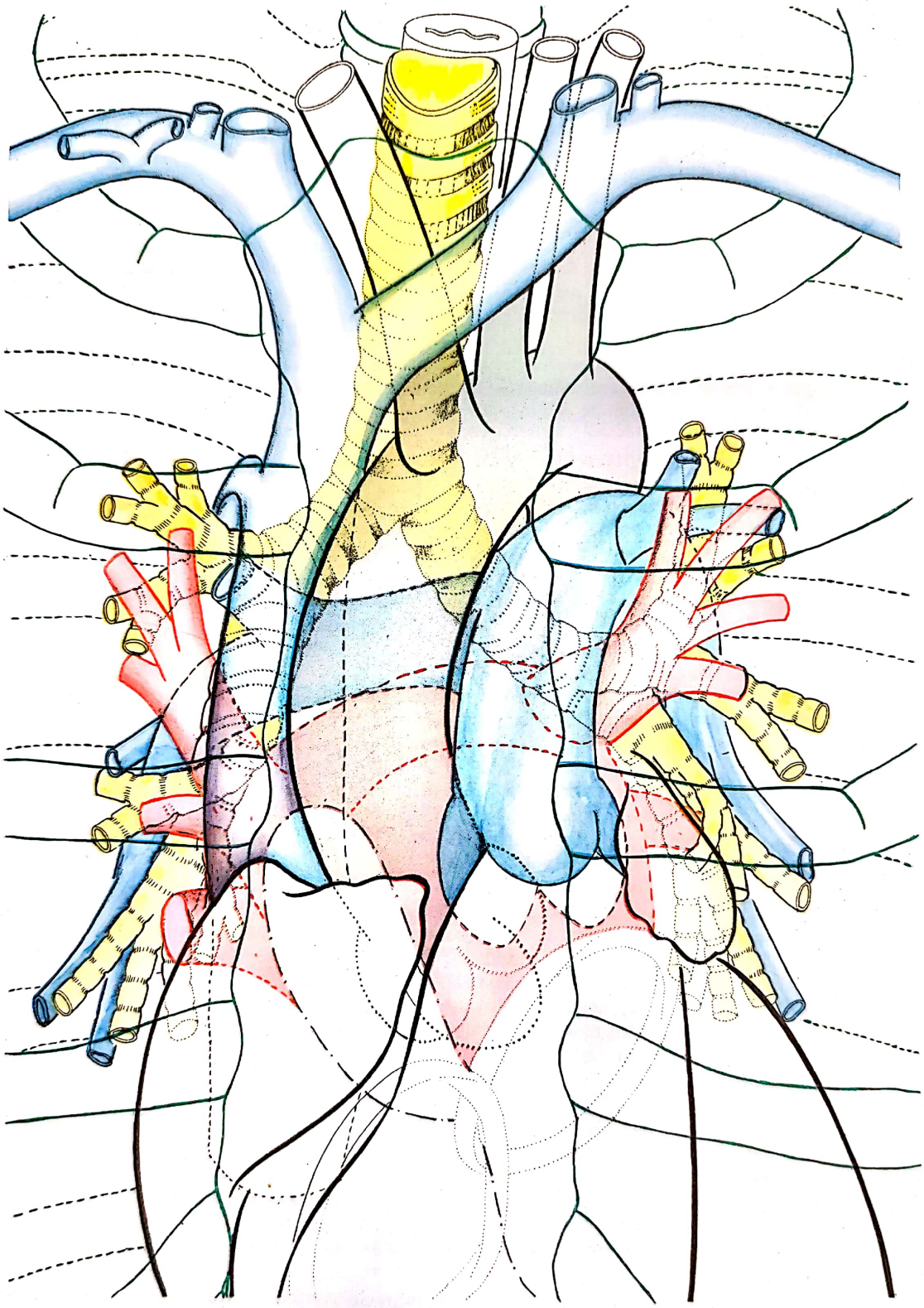

Fig. 8.25. – Zona centrală a mediastinului. „Zona marilor răspântii" ale căilor bronho-vasculare.

Scanned with OKEN Scanner

perimetrul acestei zone are loc atât gruparea venelor pulmonare, cât şi bifurcarea trunchiului arterei pulmonare şi al segmentului terminal al traheii. Din opoziţionarea ramurilor de bifurcare a trunchiului comun al arterei pulmonare cu ramurile de bifurcare a traheii se delimitează, în planul orizontal, spaţiul interbifurcal (Rudnev).

1) **Bifurcarea trunchiului arterei pulmonare** are loc deasupra feţei superioare a atriului stâng. La acest nivel, linia de reflexiune viscerală a pericardului seros înconjură pedicului arterial al inimii şi separă astfel porţiunea intrapericardică a trunchiului comun al arterei pulmonare (cu sediu în compartimentul mediastinal anterior) de porţiunea sa extrapericardică, ce corespunde bifurcaţiei sale şi este situată la nivelul compartimentului mediastinal mijlociu. Trunchiul arterei pulmonare se bifurcă (la adult) sub un unghi obtuz de aproximativ 130°–150°, deschis în sus, posterior şi uşor spre dreapta, într-o ramură dreaptă şi una stângă (fig. 8.25).

a) ***Ramura dreaptă a arterei pulmonare,*** lungă de 5–6 cm se orientează lateral, aproape orizontal, uşor înclinat în jos şi posterior. De la originea sa, ea se angajează sub arcul aortei, străbate transversal zona centrală a mediastinului, trecând anterior şi inferior faţă de bifurcaţia traheală. Ea se termină posterior faţă de vena cavă superioară, furnizând la marginea dreaptă a acesteia, două ramuri inegale: – artera mediastinală; şi – trunchiul mediastino-scizural. În acest lung traiect, artera pulmonară dreaptă prezintă anterior, raporturi strânse cu faţa posterioară a aortei ascendente şi cu vena cavă superioară. Între aceste din urmă elemente, situate anterior şi peretele anterior al atriului stâng, situat posterior, se delimitează sinusul transvers Theile. Artera pulmonară dreaptă formează plafonul acestui sinus.

Foiţa seroasă a pericardului căptuşind pereţii sinusului Theile, se insinuează între versantul inferior al arterei pulmonare drepte şi cel superior al atriului stâng şi realizează un fund de sac sub forma unui şanţ, denumit şanţul interatrio-pulmonar.

Versantul posterior al arterei pulmonare drepte vine în raport cu spaţiul interbronşic şi cu grupul limfo-nodular interbronşic (de care este izolat prin ligamentul aorto-pericardic), iar lateral faţă de acesta – cu faţa anterioară a bronhiei principale drepte şi a bronhiei intermediare *(bronchus intermedius)*.

Situată la limita dintre compartimentul mediastinal anterior şi cel mijlociu, artera pulmonară dreaptă participă: – prin versantul său anterior, acoperit de seroasa viscerală a pericardului, la delimitarea sinusului transvers Theile; iar – prin versantul său posterior, protejat de ligamentul aorto-pericardic la delimitarea spaţiului interbifurcal (fig. 8.26).

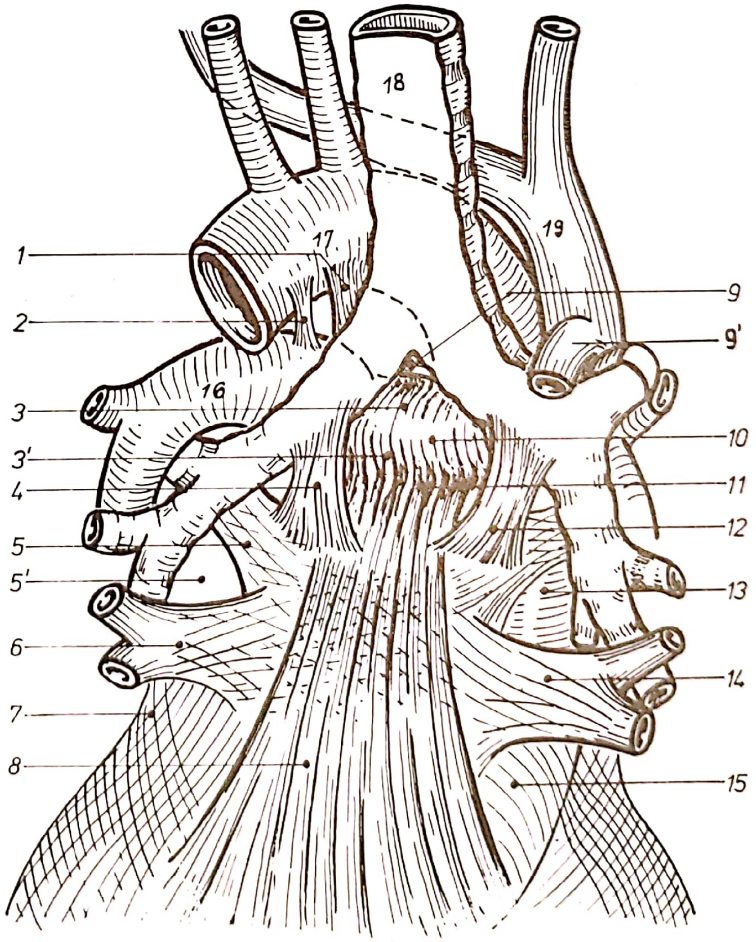

Fig. 8.26. – Loja mediastinală mediană – peretele anterior, văzut din incidenţa posterioară. Ligamentul aorto-pericardic: *1, 11,* lig. aorto-pericardic; *2,* ligamentum arteriosum; *3,* spaţiul interbronşic; *3',* foseta mediastinală mediană; *4,* lig. bronho-pericardic stâng; *5,* v. pulmonalis superior sinistra; *5',* foseta mediastinală laterală stângă; *6,* v. pulmonalis inferior sinistra; *7,* pericardium fibrosum; *8,* fibre verticale din lig. aorto-pericardic; *9,* lig. interbronşic; *9',* v. azygos; *10,* a. pulmonalis dextra; *12,* lig. bronho-pericardic drept; *13,* foseta mediastinală laterală dreaptă, *14,* v. pulmonalis inferior dextra; *15,* pericardium fibrosum; *16,* a. pulmonalis sinistra; *17,* arcus aortae; *18,* trachea; *19,* v. cava superior.

Scanned with OKEN Scanner

Ligamentul aorto-pericardic are forma unui patrulater. Situat în dreptul bifurcației trunchiului comun al arterei pulmonare, el reprezintă partea terminală din foița posterioară a fasciei tiro-aorto-pericardice, care fixează sinusul oblic Haller la versantul postero-inferior al arcului aortic. Deoarece prin aceasta ligamentul aorto-pericardic joacă un rol important în suspensia blocului cardio-pericardic, noi am denumit această porțiune a fasciei tiro-aorto-pericardice „tensorul sinusului oblic Haller". Grupul cel mai dens de fibre din ligamentul aorto-pericardic se găsește în dreptul bifurcației trunchiului comun al arterei pulmonare și are funcția de a se opune propulsiei bifurcației în timpul sistolei ventriculare.

La nivelul bifurcării arterei pulmonare drepte în arteră mediastinală și trunchi arterial mediastino-scizural, se găsește de asemenea o expansiune conjunctivă, denumită „ligamentul pericardo-pulmonar. Acestuia îi revine la dreapta, – ca și ligamentului arterial la stânga –, rolul funcțional de a se opune expansionării arterei pulmonare drepte în cursul sistolei ventriculare.

*b) **Artera pulmonară stângă*** este mai scurtă și mai puțin voluminoasă decât cea dreaptă. Ea are inițial un traiect ascendent, orientat oblic posterior și lateral. Ea încrucișează originea venei pulmonare superioare stângi și ocupă versantul antero-superior al bronhiei principale stângi, versant pe care îl însoțește apoi până la hilul pulmonar.

Partea din peretele arterei pulmonare stângi care este orientată spre compartimentul mediastinal anterior, este acoperită, ca și în cazul arterei pulmonare drepte, de reflexiunea viscerală a pericardului seros. Această reflexiune formează, la vărsarea venei pulmonare superioare stângi în atriul stâng, un repliu denumit repliul Marshall (vezi fig. I.8.24). El reprezintă un reper important pentru identificarea și izolarea intrapericardică a arterei pulmonare stângi.

În porțiunea sa extrapericardică, artera pulmonară stângă se găsește în contact strâns cu arcul aortei, la care se fixează prin ligamentul arterial. De la acest nivel, traiectul arterei pulmonare stângi se abate de la planul ocupat de extremitatea posterioară a arcului aortei, și înscrie două curburi: – una în plan frontal, cu concavitatea orientată în jos, urmărind versantul antero-superior al bronhiei principale stângi, denumit „unghiul de înclinație"; și – alta în plan orizontal, cu concavitatea orientată anterior în direcția planului interscizural stâng, denumită „unghiul de declinație".

2) **Bifurcația traheală** *(bifurcatio tracheae)* cuprinde extremitatea distală a traheii și începutul ramurilor sale de diviziune: – bronhia principală dreaptă; și – bronhia principală stângă (vezi fig. 8.26).

Bronhia principală dreaptă este mai scurtă, mai groasă și orientată mai vertical, în comparație cu bronhia principală stângă, care este mai lungă dar mai subțire și mai aproape de orizontală.

Fiecare margine laterală a traheii formează împreună cu marginea superioară a bronhiei principale corespunzătoare, un unghi obtuz, denumit unghiul traheo-bronșic. În acest unghi își are sediul grupul limfo-nodular inter-traheo-bronșic superior drept, respectiv stâng.

Bronhiile principale delimitează între trunchiurile lor un unghi de aproximativ 70°. Ele sunt fixate de pericard prin câte un ligament bronho-pericardic: – drept, respctiv – stâng.

Din punct de vedere bronhoscopic, termenul de „bifurcația traheii" se referă la pintenul sagital endotraheal de la nivelul terminal al traheii. El separă extremitatea superioară a bronhiei drepte de cea a bronhiei stângi.

Bifurcația traheală se proiectează pe peretele anterior al toracelui puțin sub nivelul unghiului Louis, iar pe cel posterior, – sub marginea inferioară a celei de a IV-a vertebre toracale. Ea este situată la o distanță de aproximativ 10–12 cm posterior față de stern.

Fața anterioară a extremității distale a traheii vine în raport cu porțiunea ascendentă a aortei și cu vena cavă superioară, cu care delimitează loja pretraheală sau, mai corect, „loja pretraheo-bronșică".

*a) **Loja pretraheo-bronșică*** este de fapt formată din două spații: – drept, și – stâng. Spațiul pretraheo-bronșic drept este ocupat de grupul limfo-nodular pretraheo-bronșic *(nodi lymphatici tracheobronchiales superiores)* drept, care se găsește posterior față de vena cavă superioară. Spațiul pretraheo-bronșic stâng este ocupat de nodulii din grupul pretraheo-bronșic *(nodi lymphatici pretracheobronchiales superiores)* stâng, situat posterior față de arcul aortei.

Ca urmare a poziției sale topografice, loja pretraheobronșică comunică la dreapta: – lateral, cu spațiul inter-azygocav, iar în sus, cu spațiul laterotraheal drept. De partea stângă, loja pretraheo-bronșică comunică: – lateral, cu spațiul aorto-pulmonar iar în sus, cu spațiul laterotraheal stâng.

*b) **Spațiul aorto-pulmonar*** este dominat la nou-născut de porțiunea extrapericardică a canalului arterial, porțiune cuprinsă între pericardul fibros și extremitatea posterioară a arcului aortic. Urmând traiectul arcului aortic, cu care păstrează relații strânse, canalul arterial ocolește marginea superioară a pedicului pulmonar stâng și se termină în aortă, distal față de originea arterei subclaviculare stângi.

Porțiunea extrapericardică a canalului arterial vine în raport: – cranial, cu arcul aortic; – caudal, cu artera pulmonară stângă; – lateral, cu pleura mediastinală, nervul vag, originea nervului laringeu recurent și cu grupul limfo-nodular mediastinal anterior, din care face parte și ganglionul Engel; – medial, cu spațiul interbifurcal și, mai sus, cu spațiul pretraheal.

Spațiul aorto-pulmonar este împărțit la adult de ligamentul arterial Botallo în două porțiuni: – spațiul aorto-pulmonar anterior, denumit „loja patrulateră Wrisberg"; și – spațiul aorto-pulmonar posterior (vezi fig. 8.19).

Scanned with OKEN Scanner

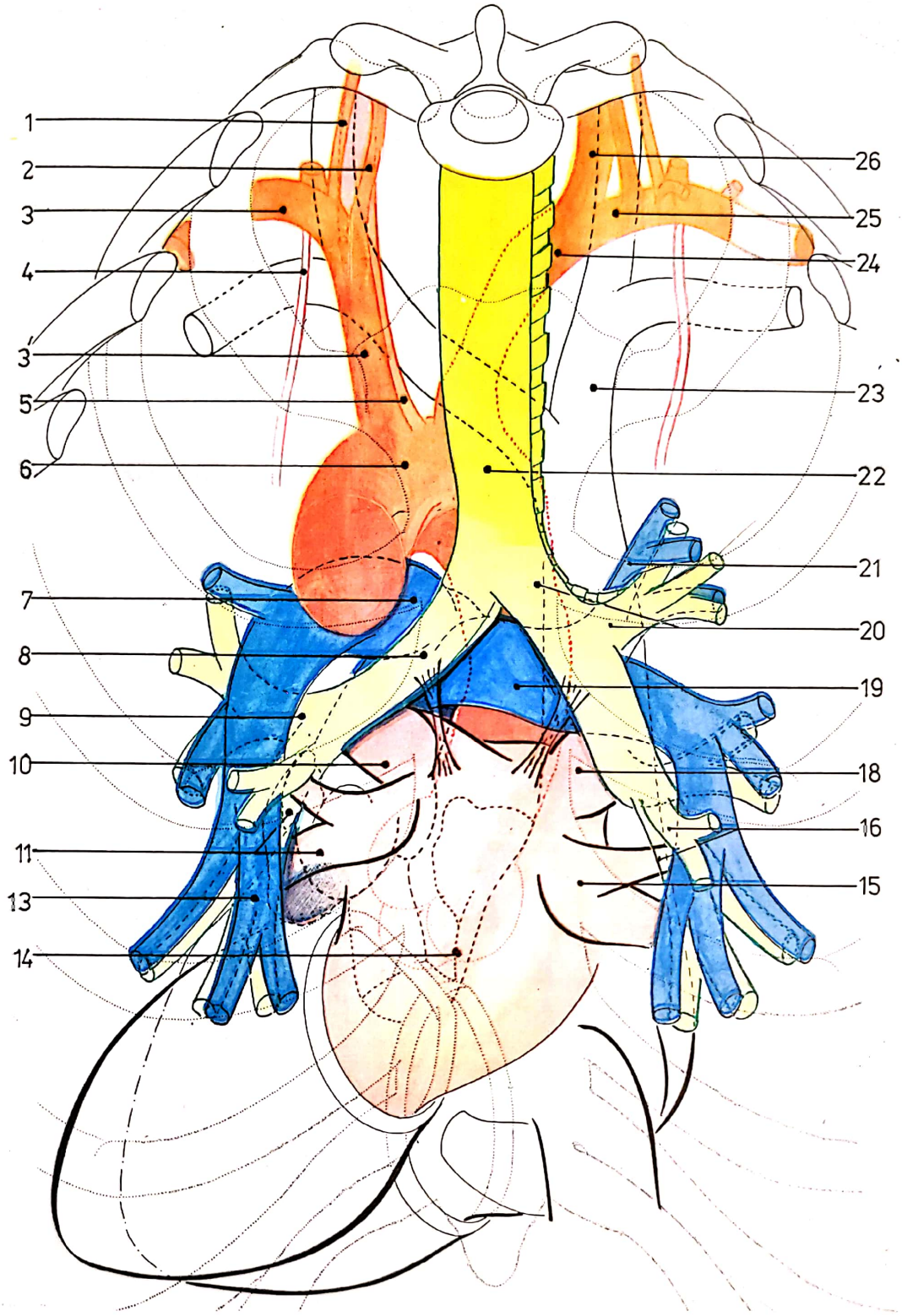

Fig. 8.27. – Zona centrală a mediastinului. Lojele mediastinului. Incidența posterioară: *1*, a. cervicalis profunda sinistra (a. subclaviae); *2*, a. vertebralis sinistra; *3, 3'*, a. subclavia sinistra; *4*, a. thoracica interna sinistra; *5*, a. carotis communis sinistra; *6*, arcus aortae; *7*, a. pulmonalis sinistra; *8*, br. principalis sinister; *9*, br. lobaris superior sinister; *10*, v. pulmonalis superior sinistra; *11*, br. lobaris inferior sinister; *12*, v. pulmonalis inferior sinistra; *13*, a. bazală postero-laterală stângă; *14*, atrium sinistrum; *15*, v. pulmonalis inferior sinistra; *16*, br. seg. apicalis (lobi inferiori dextri) + v. interapico-bazală dreaptă; *18*, v. pulmonalis superior dextra; *19*, a. pulmonalis dextra; *20*, br. lobaris superior dextra + br. principalis dexter; *21*, tr. arterial apico-posterior drept; *22*, trachea; *23*, v. brachiocephalica dextra; *24*, tr. brachiocephalicus; *25*, a. subclavia dextra; *26*, a. carotis communis dextra.

Scanned with OKEN Scanner

• Spațiul aorto-pulmonar anterior (loja patrulateră Wrisberg) este delimitat: – cranial, de porțiunea orizontală a aortei; caudal, de ramura de bifurcare stângă a trunchiului comun al arterei pulmonare; – medial, de porțiunea ascendentă a aortei; – lateral, de ligamentul arterial Botalli. Acest spațiu este ocupat: – de ganglionul nervos vegetativ Wrisberg; – de o vastă rețea nervoasă, formată din ramurile cardiace ale nervului simpatic și ale celui vag, destinate plexului cardiac; precum și – de noduli limfatici.

• Spațiul aorto-pulmonar posterior este delimitat: – cranial, de arcul aortic; –caudal, de ramura stângă a trunchiului comun al arterei pulmonare; – medial, de ligamentul arterial Botalli; – lateral, de aorta descendentă. Acest spațiu este încrucișat de nervul vag stâng, care emite la marginea inferioară a arcului aortei – nervul laringeu recurent stâng.

Nervul vag urmează o cale descendentă. Ajuns pe fața stângă a mediastinului, el încrucișează versantul antero-lateral stâng al arcului aortic, și înainte de a atinge marginea inferioară a acestuia, el dă naștere nervului laringeu recurent. În continuare, nervul vag se îndreaptă oblic în jos, lateral și posterior, încrucișează peretele posterior al bronhiei principale stângi și se alătură esofagului, pe care îl însoțește pe tot parcursul acestuia.

c) Spațiul infrabronșic

Bifurcația traheală domină fața postero-superioară a atriului stâng, către care converg trunchiurile venelor pulmonare. În porțiunea lor extrapericardică venele pulmonare inferioare delimitează cu versantul inferior al bronhiilor principale corespunzătoare și cu pericardul – spațiul infrabronșic.

Ligamentele bronho-pericardice drept și stâng împart spațiul infrabronșic în trei loje (fosete) mediastinale: – mediană, care corespunde spațiului interbronșic; – laterală dreaptă; și – laterală stângă (fig. 8.27).

• Loja mediastinală mediană este delimitată: – anterior, de versantul posterior al arterei pulmonare drepte și de ligamentul aorto-pericardic; – posterior, de ligamentul traheo-pericardic, care o delimitează de fața anterioară a esofagului; – cranial, de bifurcația traheală; – lateral, de ligamentele bronho-pericardice drept, respectiv stâng; – caudal, loja mediastinală mediană este închisă de pericard, care o desparte de atriul stâng. Loja mediastinală mediană comunică în jos cu lojele mediastinale laterale, dreaptă și stângă, iar în sus, prin intermediul spațiului interbifurcal, ea comunică cu loja pretraheală.

Loja mediastinală mediană este sediul celui mai important grup limfo-nodular intramediastinal, denumit grupul limfo-nodular interbronșic Baréty.

• Lojele mediastinale laterale, dreaptă – respectiv stângă –, sunt delimitate: – cranial, de ligamentul bronho-pericardic; caudal, de marginea superioară a venei pulmonare inferioare; – medial, de pericard; – lateral, la dreapta, de bronhia intermediară, iar la stânga, de bronhia principală; – anterior, de vena pulmonară superioară, care formează planșeul lojei mediastinale laterale.

La nivelul lojei mediastinale laterale se găsește grupul limfo-nodular infrabronșic drept, respectiv stâng. Acest grup limfo-nodular este mascat posterior de elementele din compartimentul posterior al etajului mediastinal mijlociu, care delimitează triunghiul Schwarz.

Loja mediastinală laterală oferă o cale anatomică directă de comunicare, pe de o parte cu aria intervenoasă dreaptă, și respectiv stângă, iar pe de altă parte cu spațiul triunghiular Truesdale, și – prin intermediul spațiului interbifurcal –, cu loja pretraheală (pretraheo-bronșică).

Spațiul infrabronșic este străbătut de arterele bronșice, nervii bronho-pulmonari și de lanțul limfo-nodular infrabronșic.

În cursul unei pneumonectomii lărgite, secționarea de necesitate a ligamentelor bronho-pericardice joacă un rol deosebit de important pentru explorarea spațiului infrabronșic și pentru abordul bronhiei pe o mare întindere, mai ales când se pune problema unei rezecții-anastomoze traheo-bronșice.

3) **Spațiul interbifurcal.** Din opoziționarea ramurilor de bifurcare ale traheii cu ramurile de bifurcare al trunchiului comun al arterei pulmonare, care este situată anterior, inferior și la stânga bifurcației traheale, – se formează în centrul mediastinului un patrulater bine delimitat, denumit „spațiul interbifurcal" (fig. 8.28). Cele două laturi anterioare ale acestui spațiu dreptunghiular corespund ramurilor de bifurcare ale trunchiului comun al arterei pulmonare, iar cele două laturi posterioare corespund ramurilor de bifurcare a traheii.

Situat în centrul mediastinului, spațiul interbifurcal asigură o largă comunicare: – în sus, cu spațiul pretraheal și cu spațiul laterotraheal drept și stâng; – lateral, în stânga, cu spațiul aorto-pulmonar, iar în dreapta comunicarea este închisă prin arcul venei azygos.

Spațiul interbifurcal este ocupat de un bogat țesut conjunctiv lax, noduli limfatici din grupul interbronșic, arterele bronșice, precum și un bogat plex simpatico-parasimpatic, care inervează formațiunile intramediastinale.

Segmentul extrapericardic al venelor pulmonare are, la nivelul etajului mediastinal mijlociu, o poziție oblic descendentă pentru vena pulmonară superioară și oblic ascendentă pentru cea inferioară. Pe măsură ce se apropie de pericard ele se suprapun luând, de fiecare parte, aspectul a câte două cărți de joc ținute într-o singură mână.

Scanned with OKEN Scanner

Scanned with OKEN Scanner

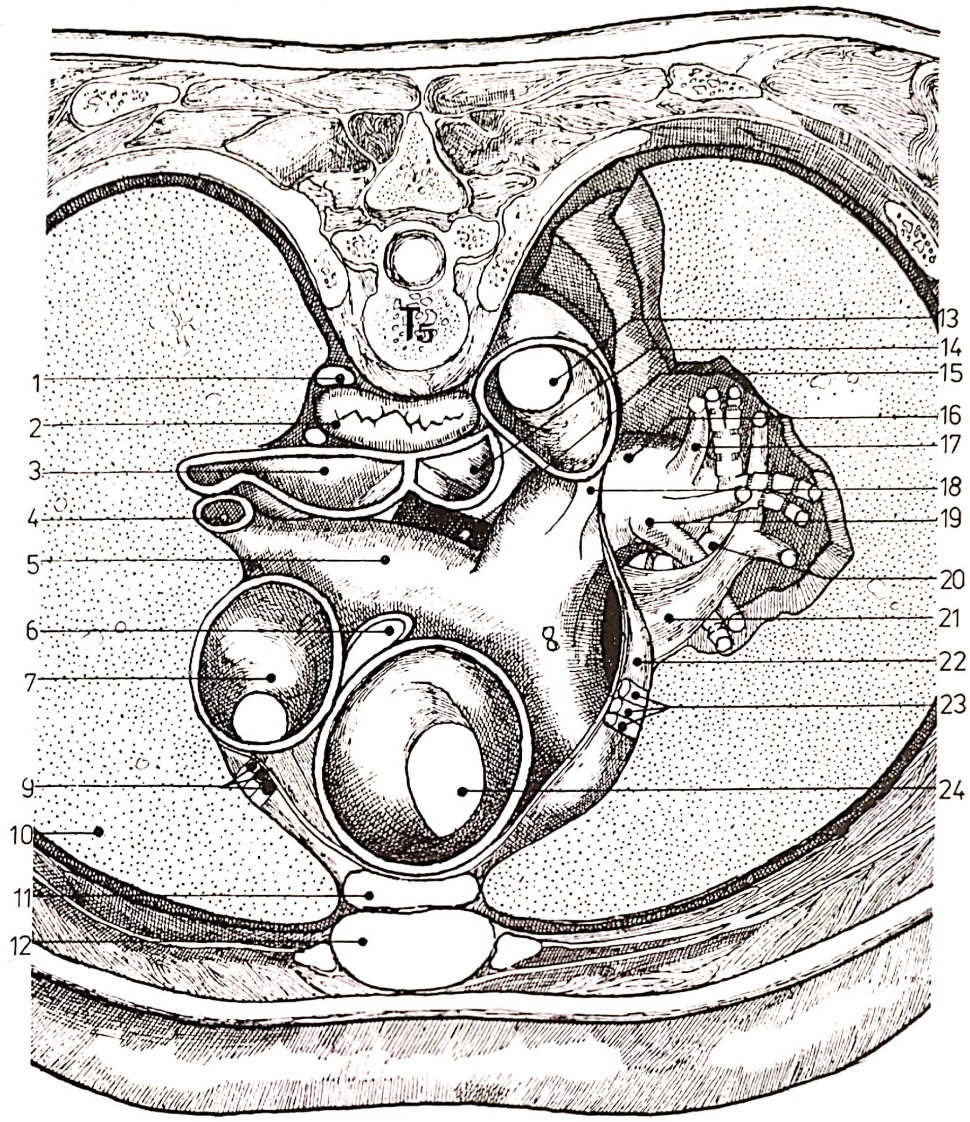

Fig. 8.28. – Zona centrală a mediastinului. Spațiul interbifurcal: *1,* v. azygos; *2,* esophagus; *3,* br. principalis dexter; *4,* a. mediastinală dreaptă; *5,* a. pulmonalis dextra; *6,* recesul aortico-cav; *7,* v. cavă superioară; *8,* truncus pulmonalis communis; *9,* n. phrenicus dexter + a. et vv. pericardiacophrenicae; *10,* pulmo dexter; *11,* spațiul interpleural; *12,* sternum; *13,* aorta descendens thoracica; *14,* br. principalis sinister; *15,* spațiul interbifurcal; *16,* a. pulmonalis sinistra; *17,* ramus posterior (a. pulmon. sin.); *18,* ligamentum arteriosum; *19,* a. mediastinală anterioară (a. pulm. sin.); *20,* tr. bronșic culminal; *21,* v. pulmonalis superior sinistra; *22,* pericardium; *23,* n. phrenicus sinister + vv. pericardiacophrenicae; *24,* aorta ascendens.

4) **Topologia pedicului pulmonar.** Elementele de bifurcare traheo-bronșice, alături de elementele de bifurcare a trunchiului comun al arterei pulmonare, însoțite de porțiunea extrapericardică a venelor pulmonare și de fibre nervoase, se constituie de fiecare parte a zonei centrale a mediastinului în câte un pedicul pulmonar, – drept, respectiv stâng. Prin intermediul acestor formațiuni se realizează legătura anatomică, dar și funcțională, între aparatul cardiovascular și cel respirator (fig. 8.29).

Topografia acestor elemente în porțiunea intramediastinală a pedicului pulmonar, este următoarea: – pe planul posterior se găsește bifurcația traheală cu bronhia principală dreaptă, respectiv stângă; – dedesubt și anterior față de bifurcația traheii se află ramurile de bifurcare ale trunchiului comun al arterei pulmonare; – mai jos și anterior față de acestea se află atriul stâng cu trunchiurile venelor pulmonare superioare și inferioare.

În plan frontal, considerat de sus în jos, în pedicul pulmonar drept: – bronhia principală ocupă poziția superioară; – dedesubtul său și pe un plan anterior, se află artera pulmonară; – mai jos și anterior față de aceasta, se găsesc venele pulmonare superioară și inferioară.

La părăsirea mediastinului, pedicul pulmonar drept este încadrat: – anterior, de vena cavă superioară; – posterior, de esofag și de vena azygos; – cranial de arcul venei azygos; – iar caudal, de ligamentul pulmonar.

În partea stângă, segmentul intramediastinal al pedicululuí pulmonar este ocupat: – în porţiunea sa superioară, de artera pulmonară stângă; – dedesubtul acesteia, se află bronhia principală; – iar anterior şi mai jos faţă de aceasta se află venele pulmonare superioară şi inferioară.

La părăsirea mediastinului, pedicul pulmonar stâng este încadrat: – anterior, de trunchiul comun al arterei pulmonare; – posterior, de porţiunea descendentă a aortei toracice şi de esofag; – cranial, de porţiunea orizontală a aortei; – caudal, de ligamentul pulmonar stâng.

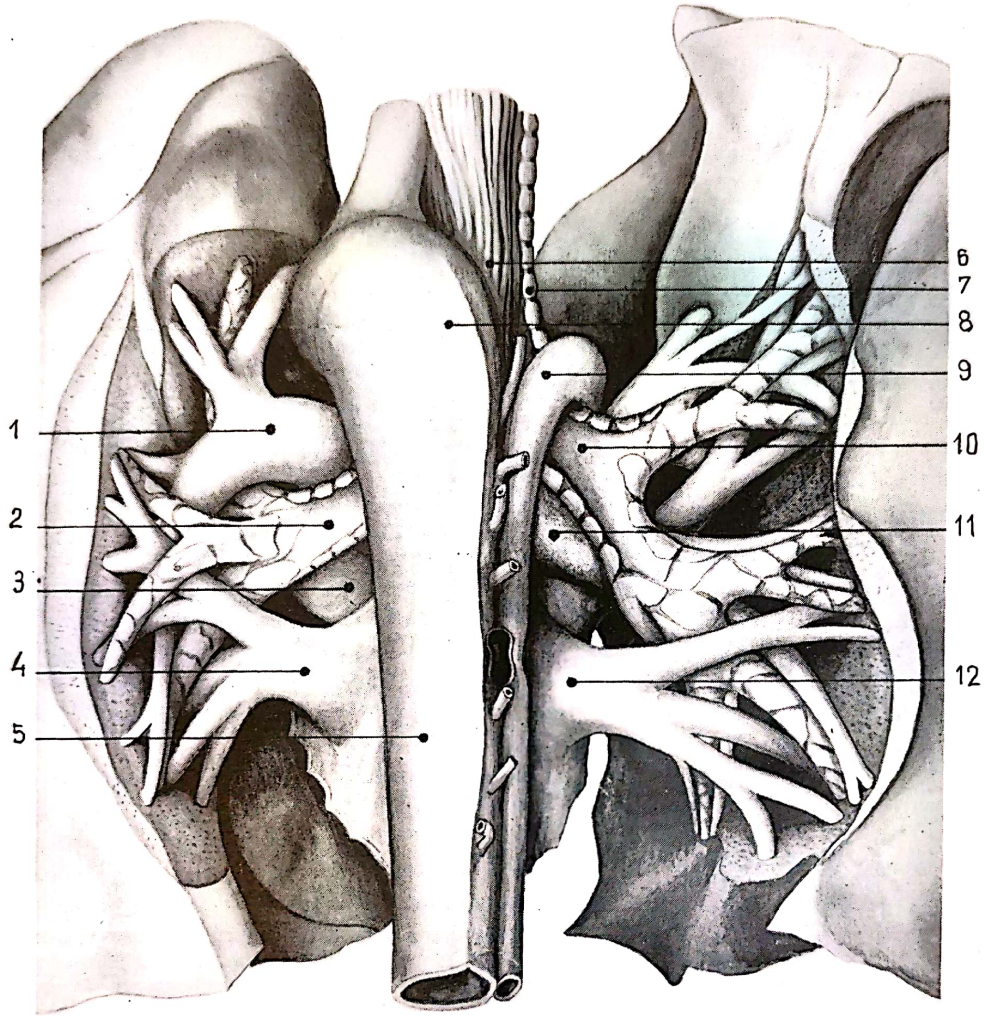

Fig. 8.29. – Etajul mediastinal mijlociu. Compartimentul posterior. Triunghiul Schwarz: *1,* a. pulmonalis sinistra; *2,* br. pulmonalis sinister; *3,* v. pulmonalis superior sinistra; *4,* v. pulmonalis inferior sinistra; *5,* aorta thoracica; *6,* esophagus (pars supraazygoaortica); *7,* trachea; *8,* arcus aortae (extremitas posterior); *9,* arcul v. azygos; *10,* br. principalis dexter; *11,* a. pulmonalis dextra; *12,* v. pulmonalis inferior dextra.

Pediculii pulmonari, atât cel drept, cât şi cel stâng, prezintă în ansamblul lor, la nivelul zonei centrale a mediastinului, o orientare perpendiculară, atât pe direcţia verticală a elementelor anatomice din compartimentul anterior al mediastinului, cât şi pe direcţia elementelor din compartimentul mediastinal posterior, care delimitează spaţiul interazygo-aortic şi care au de asemenea o orientare verticală.

La nivelul peretelui lateral al mediastinului, pleura mediastinală se reflectă în contact cu elementele pedicululuí şi marchează astfel limita dintre segmentul intramediastinal şi cel pleural al pedicululuí pulmonar.

C) **Compartimentul posterior al etajului mediastinal mijlociu** este situat posterior faţă de zona centrală a mediastinului. El este străbătut de esofag, care ocupă partea de mijloc a regiunii, însoţit pe flancul din dreapta de vena azygos, iar pe cea din stânga – de aorta descendentă şi de canalul toracic. Datorită acestei topografii, această porţiune a esofagului a fost denumită „porţiunea interazygo-aortică" a esofagului.

Caracteristic pentru compartimentul posterior al etajului mediastinal mijlociu este poziţia aliniată în plan frontal a aortei, esofagului şi venei azygos, al căror ansamblu formează un triunghi cunoscut sub denumirea de „triunghiul Schwarz". Baza acestui triunghi este orientată în sus şi corespunde planului mediastinal superior. Vârful triunghiului,

Scanned with OKEN Scanner

orientat în jos, corespunde nivelului celei de a VI-a vertebre toracale. Esofagul ocupă bisectoarea triunghiului Schwarz şi este în contact nemijlocit cu coloana vertebrală. De la nivelul vertebrei a VI-a toracice în jos, în etajul mediastinal inferior, esofagul pierde progresiv contactul cu coloana şi se plasează pe un plan anterior faţă de aortă şi de vena azygos, care rămân astfel acolate una de alta. Această topografie îi conferă esofagului, la nivelul etajului mediastinal inferior şi denumirea de „porţiunea preazygo-aortică".

Regiunea interazygo-aortică a esofagului se poate asemăna cu o prismă cvadrangulară, căreia i se disting: – un, perete anterior, care corespunde bifurcaţiei traheale şi ligamentului bronho-pericardic drept şi stâng; – un perete posterior, delimitat de faţa anterioară a corpurilor vertebrale V–VI toracice; – un perete lateral stâng, format de extremitatea posterioară a arcului aortic şi de aorta descendentă; – un perete lateral drept, format de trunchiul venei azygos şi de extremitatea posterioară a arcului acesteia.

Din punct de vedere chirurgical, regiunea interazygo-aortică ridică probleme tehnice şi tactice serioase, impuse de raporturile esofagului cu aorta şi cu arterele bronşice, canalul toracic, nervul laringeu recurent etc.

Deoarece la adult arcul venei azygos este întotdeauna situat la un nivel inferior faţă de arcul aortei, abordul esofagului pentru o rezecţie totală a acestui organ se face mult mai uşor prin toracotomie dreaptă decât stângă, cu atât mai mult cu cât arcul aortei împinge această porţiune a esofagului mult spre dreapta.

8.3. Etajul mediastinal inferior

Etajul mediastinal inferior corespunde regiunii cuprinse între planul mediastinal inferior şi diafragmă. Planurile mediastinale frontale împart conţinutul acestui etaj în trei compartimente: – anterior; – mijlociu; şi – posterior.

A) **Compartimentul anterior** din etajul mediastinal inferior cuprinde partea din blocul cardio-pericardic, situat sub nivelul planului mediastinal inferior, ca şi spaţiile interfreno-pediculare drept şi stâng.

Spaţiile interfreno-pediculare sunt dispuse de o parte şi alta a liniei mediane, pe un plan anterior faţă de esofag şi de ligamentele pulmonare, ceea ce justifică încadrarea lor în compartimentul anterior al mediastinului (fig. 8.30).

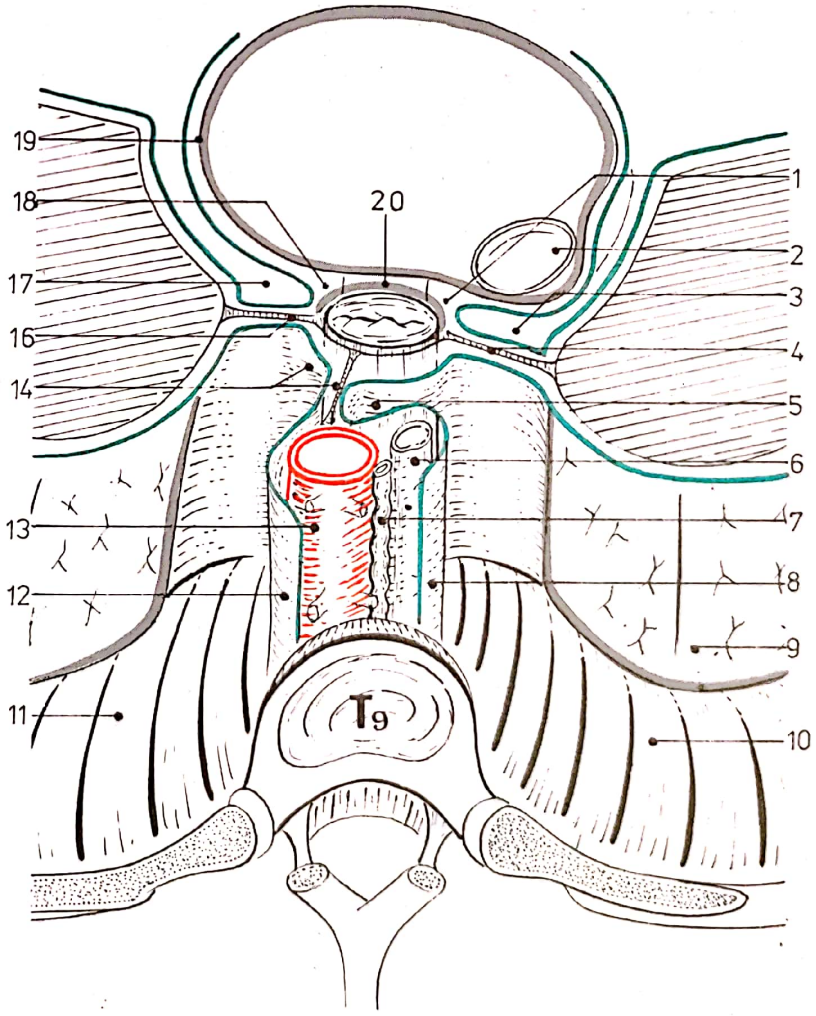

Fig. 8.30. – Compartimentele etajului mediastinal inferior. Secţiune transversală la nivelul vertebrei a IX-a toracice: *1, 18,* lig. pericardo-esofagian; *2,* v. cava inferior; *3, 17,* recesul cardio-frenic; *4, 16,* lig. pulmonale; *5,* recesul interazygo-esofagian; *6,* v. azygos; *7,* ductus thoracicus; *8, 12,* pleura mediastinalis; *9,* pulmo dexter, lobus inferior; *10, 11,* diaphragma; *13,* aorta descendens thoracica; *14,* lig. Morozow + recesul interaorto-esofagian; *19,* pericardium; *20,* teaca periesofagiană.

Scanned with OKEN Scanner

Spațiul interfreno-pedicular drept este delimitat: – anterior, de paricard și de porțiunea extrapericardică a venei cave inferioare; – posterior, de ligamentul pulmonar drept; – cranial, de vena pulmonară inferioară dreaptă; – caudal, de diafragmă; – medial, de reflexiunea pleurei mediastinale, care înscrie în limitele acestui spațiu – sinusul cardio-frenic.

Pleura mediastinală, căptușind spațiul interfreno-pedicular înaintează uneori în fața esofagului și înscrie câte un reces denumit „recesul preesofagian" drept, respectiv stâng.

În sens vertical, spațiul interfreno-pedicular drept are forma unui con cu vârful orientat în sus, spre pedicului pulmonar, iar baza se sprijină pe diafragmă. Baza conului, – cuprinsă între ligamentul pulmonar, esofag și vena cavă inferioară, – delimitează deasupra diafragmei o depresiune cunoscută sub denumirea de „fosa supradiafragmatică Hovelacque". Ea corespunde sinusului cardio-frenic și este ocupată de segmentul pulmonar bazal medial (paracardiac) și de lobulul pulmonar inferior al acestuia.

Medial, spațiul interfreno-pedicular drept se continuă indirect, prin intermediul spațiului preesofagian, cu spațiul interfreno-pedicular din partea stângă.

Spațiul interfreno-pedicular stâng are limite similare cu cel din dreapta, cu excepția venei cave inferioare, care lipsește la stânga.

Între cele două spații interfreno-pediculare, drept și stâng, se găsesc pe linia mediană, alte două spații: – spațiul preesofagian, orientat vertical, situat între fața posterioară a pericardului și esofag; și, mai jos – spațiul Portal, orientat orizontal, situat între diafragmă, esofag și fața inferioară a pericardului (fig. 8.31).

Spațiul Portal, denumit și spațiul interfreno-pericardo-esofagian, are forma unei piramide, cu baza orientată posterior spre esofag. El este ocupat de un grup limfo-nodular cu o semnificație strategică deosebit de importantă în patologia tumorilor cu localizare eso-cardio-tuberozitară (vezi fig. 8.30).

B) **Compartimentul mijlociu** al etajului mediastinal inferior se reduce de fapt la prezența ligamentelor pulmonare drept și stâng, care despart la acest nivel compartimentul anterior de cel posterior.

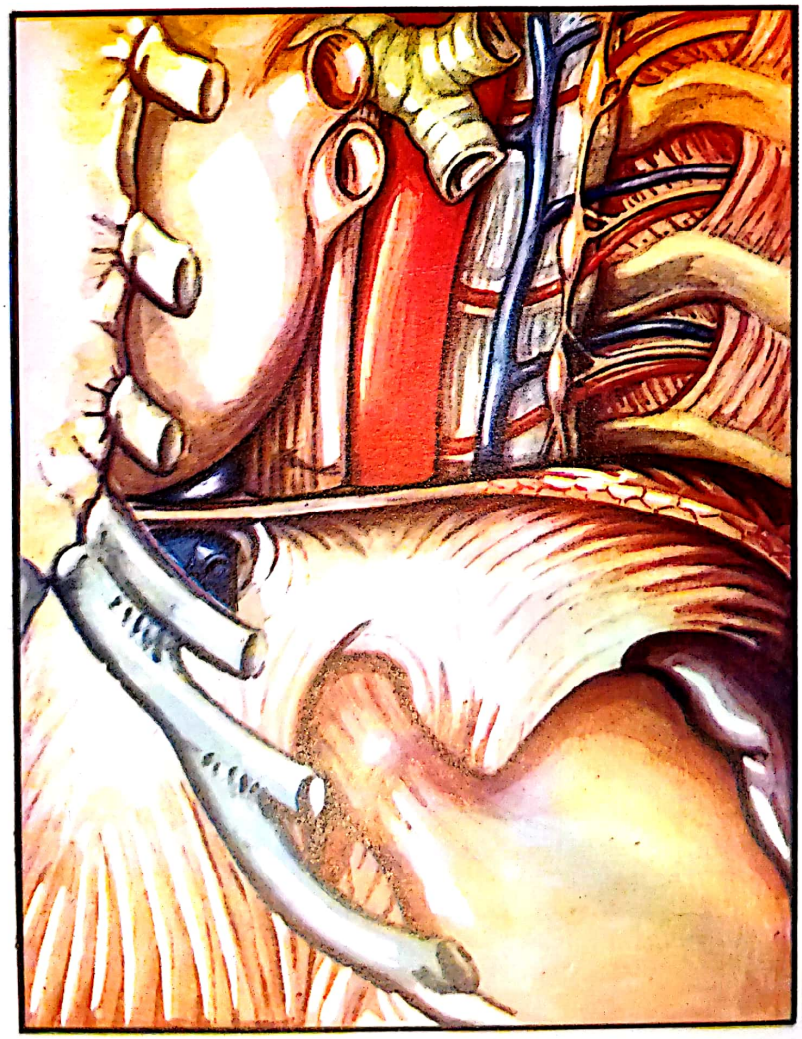

Fig. 8.31. – Compartimentul posterior al etajului mediastinal inferior (incidență p–a). Săgeata indică spațiul Portal.

Scanned with OKEN Scanner

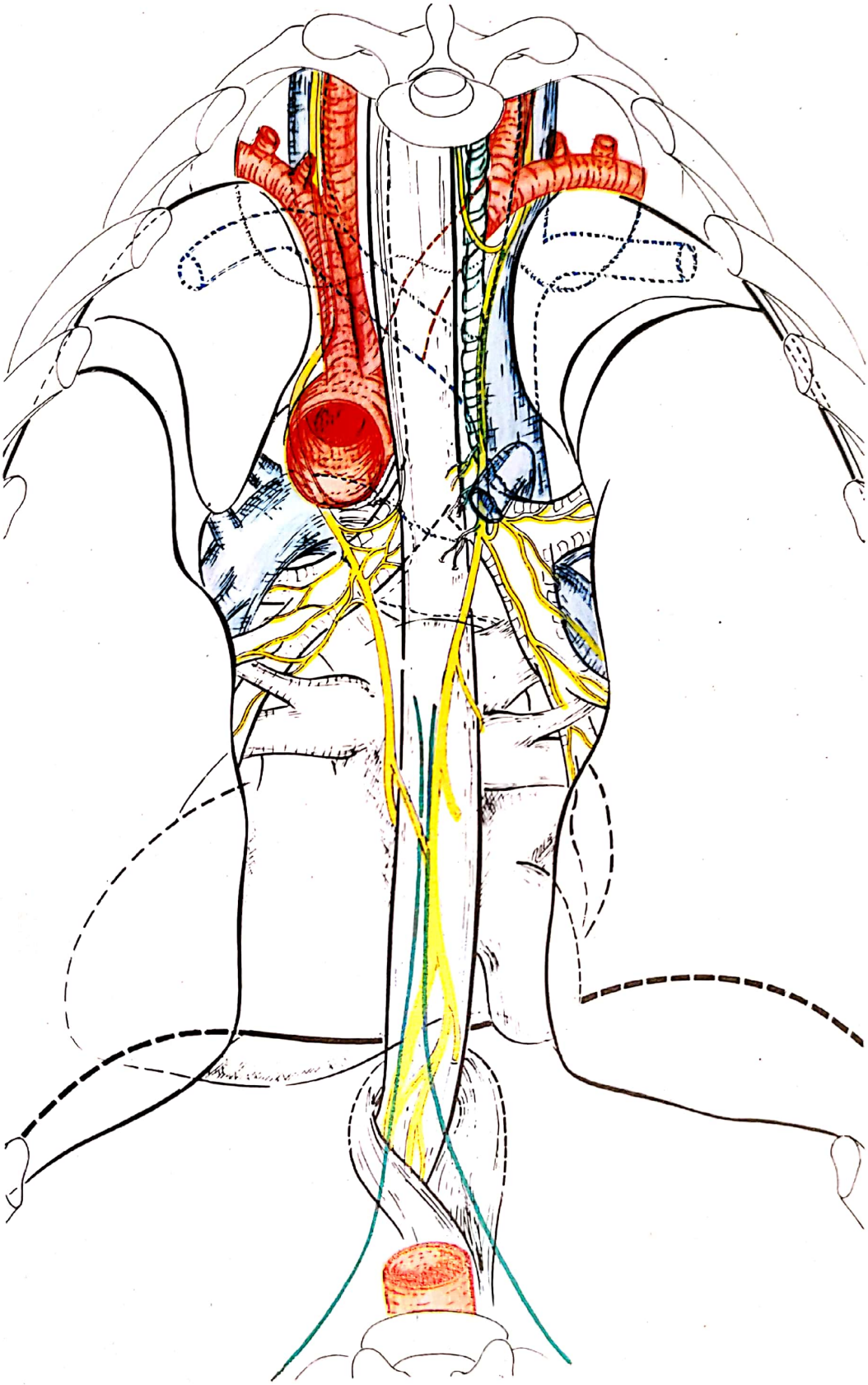

Fig. 8.32. – Compartimentul posterior din etajul mediastinal inferior. Planul anterior, văzut din incidența postero-anterioară.

Scanned with OKEN Scanner

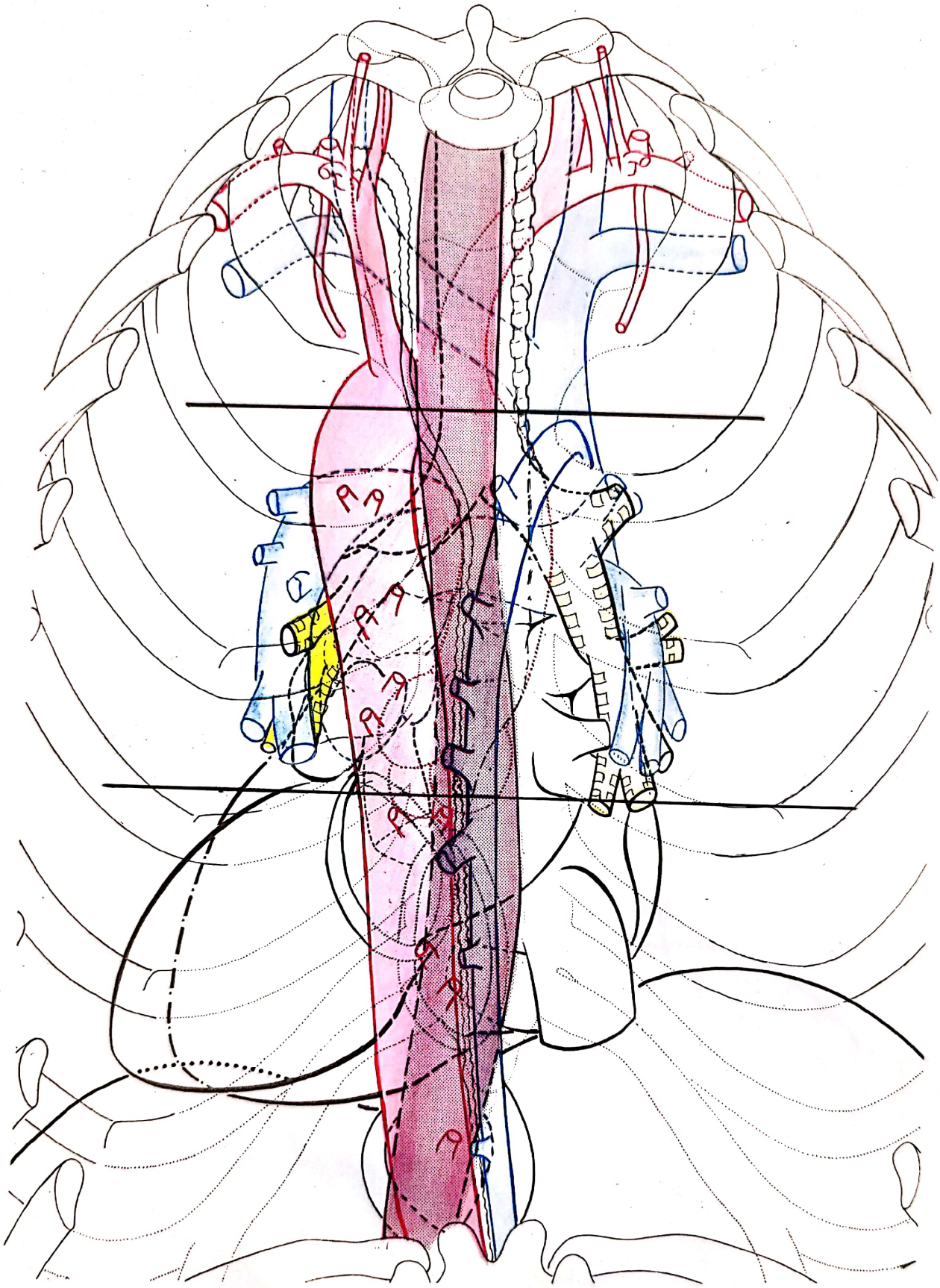

Fig. 8.33. – Compartimentul posterior din etajul mediastinal inferior. Planul posterior, văzut din incidența postero-anterioară.

Scanned with OKEN Scanner

C) **Compartimentul posterior** al etajului mediastinal inferior este străbătut de elemente dispuse în două planuri: – anterior, sau retropericardic, ocupat de porțiunea inferioară a esofagului și de nervul vag drept și stâng; și – posterior, ocupat de aorta descendentă toracică la stânga, trunchiul venei azygos la dreapta, și ductul toracic la mijloc (fig. 8.32 și 8.33).

Porțiunea inferioară a esofagului dispune de întreg spațiul cuprins între pericard și planul posterior al compartimentului posterior denumit și *spațiul Truesdale.* Acest spațiu are forma unei piramide patrulatere cu: baza orientată în jos spre diafragmă iar vârful orientat în sus, spre bifurcația traheală (fig. I.8.34).

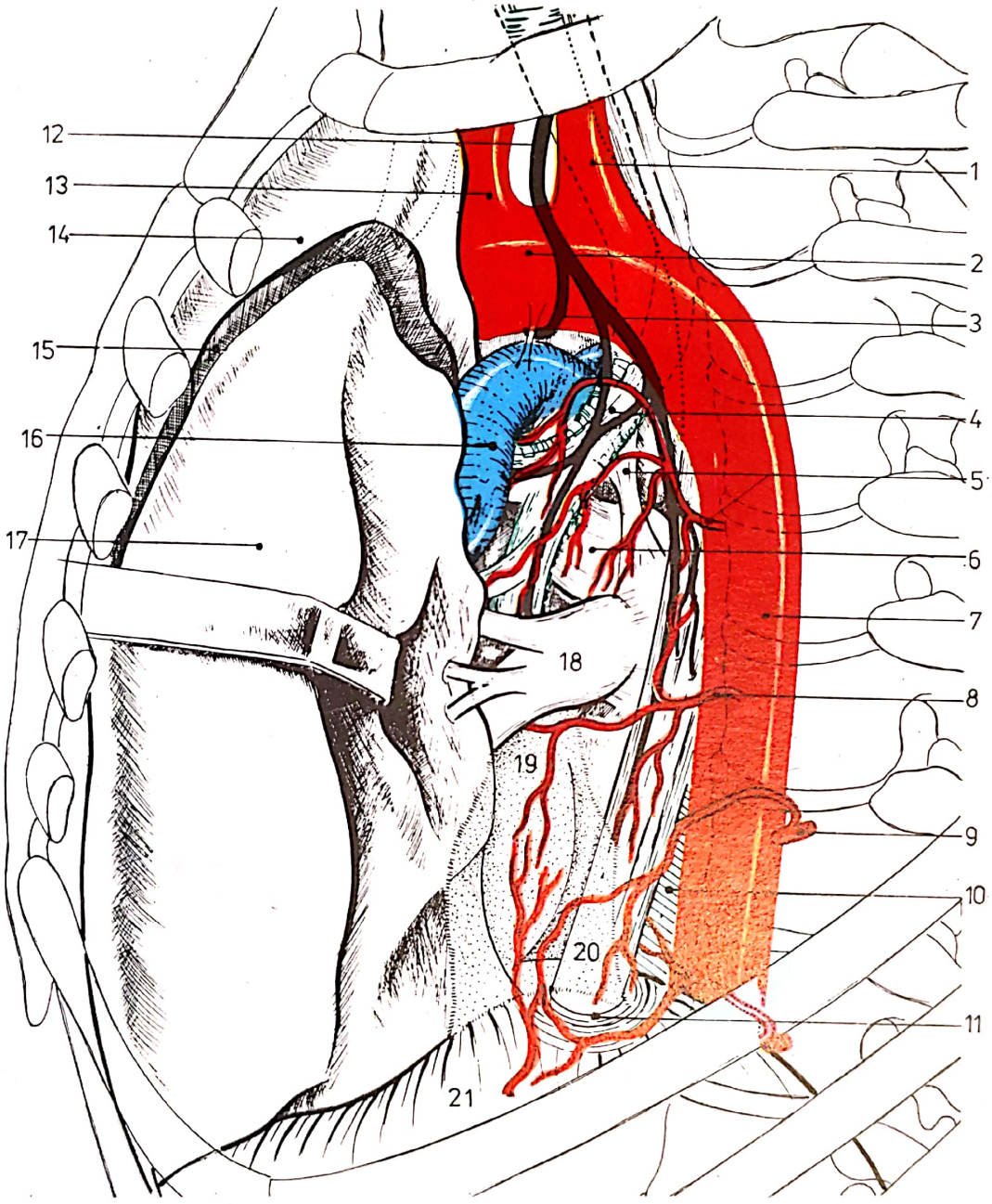

Fig. 8.34. – Compartimentul mediastinal posterior (incidență postero-laterală stângă). Spațiul Truesdale. Vascularizația esofagului în porțiunea sa infrabifurcală, infrapediculară și suprafrenică: *1,* a. subclavia; *2,* arcus aortae; *3,* n. laryngeus recurrens sinister; *4,* br. principalis sinister; *5,* lig. broncho-pericardic stâng + a. bronșică; *6,* v. pulmonalis superior sinistra; *7,* aorta descendens thoracica; *8,* aa. esofagiene lungi; *9,* a. intercostală, cu ramura esofagiană scurtă; *10,* lig. aorto-esofagian (lig. interpulmonar Morozov); *11,* hiatus esophageus; *12,* n. vagus; *13,* aa. carotis communis; *14,* lobus superior pulmonis sinister; *15,* fissura obliqua; *16,* a. pulmonalis sinistra; *17,* lobus inferior pulmonis sinister; *18,* v. pulmonalis inferior sinistra; *19,* ligamentum pulmonale; *20,* esophagus; *21,* diaphragma.

Scanned with OKEN Scanner

Lateral spațiul Truesdale este delimitat de reflexiunea pleurei mediastinale drepte, respectiv stângi.

a) În descensiunea sa pe linia mediană, esofagul împarte spațiul Truesdale în două regiuni: – preesofagiană; și – retroesofagiană. Pleura parietală mediastinală acoperă fața laterală a esofagului și înscrie de fiecare parte a acestuia câte două funduri de sac: – preesofagian, sinonim cu spațiul interfreno-pedicular; și – retroesofagian, sinonim cu spațiul interazygo-esofagian în dreapta și interaorto-esofagian în stânga. Fundul de sac preesofagian este separat de cel retroesofagian prin ligamentul pulmonar corespunzător, drept respectiv stâng (vezi fig. 8.30). Astfel fundul de sac retroesofagian se situează în compartimentul mediastinal posterior, – fundul de sac preesofagian rămâne în compartimentul mediastinal anterior.

• Recesul interazygo-esofagian este mai puțin pronunțat în partea sa superioară, retropediculară, decât în cea inferioară, suprafrenică. Pe măsură ce el coboară spre diafragmă, albia sa se adânceşte, astfel încât, începând de la vertebra a VII-a toracică, el se insinuează înapoia esofagului, iar în dreptul vertebrei a X-a toracice, el acoperă 2/3 din fața posterioară a acestuia și se alătură de recesul interaorto-esofagian, situat la stânga.

• Recesul interaorto-esofagian este mai puțin dezvoltat decât cel interazygo-esofagian și începe mult mai jos decât acesta. El coboară spre diafragmă și se alătură, – în dreptul vertebrei a X-a toracice, – fundului de sac interazygo-esofagian. Din cauza adâncimii mai evidente a fundului de sac drept, distanța dintre aceste două recesuri retroesofagiene se reduce practic, în regiunea suprafrenică, la grosimea unei lame de țesut conjunctiv, care reprezintă „ligamentul interpleural Morozov" sau „ligamentul aorto-esofagian". În grosimea acestui ligament sunt dispuse vasele destinate porțiunii suprafrenice a esofagului toracic, formațiuni limfo-nodulare și nervoase etc.

• Ligamentul Morozov pornește de sub bifurcația traheii și are forma unui triunghi cu: – bază inserată pe diafragmă; – o latură anterioară, care corespunde esofagului; – o latură posterioară care corespunde aortei descendente.

Morozov, anatomist rus din a doua jumătate a secolului al XIX-lea, a atras primul atenția asupra ligamentului interpleural, interpretându-l ca pe o formațiune conjunctivă care unește fundurile de sac retroesofagiene drept și stâng.

De fapt, funcțional, ligamentul Morozov se dovedește a fi o structură elastică, înzestrată cu o mare plasticitate, strâns legată de fazele respiratorii. Astfel, în inspir, în timp ce diafragma coboară, esofagul se deplasează înainte antrenând și fundurile de sac retroesofagiene, care se etalează în plan sagital. În expir, ridicarea diafragmei și revenirea esofagului la poziția sa inițială determină o schimbare și în poziția ligamentului Morozov, care se etalează în plan frontal.

• Schimbarea de orientare a ligamentului interpleural Morozov în cursul respirației este favorizată în mod suplimentar și de teaca periesofagiană Montiero, în care este telescopat esofagul. Teaca Montiero funcționează în sensul unui braț articulat, care se poate deplasa cu ușurință printr-o mișcare de du-te-vino, atât în sens vertical, solidar cu diafragma, cât și antero-posterior, antrenat de deplasările sternului.

b) ***Partea terminală a esofagului*** din etajul mediastinal inferior, denumită și porțiunea eso-cardio-tuberozitară, – se consideră din punct de vedere morfo-funcțional, ca fiind un element de graniță toraco-abdominal. Ea însumează aproximativ 7 cm și a fost împărțită în patru segmente: – epifrenic (suprahiatal) – epicardial (intrahiatal) – antrul cardiac (abdominal) și – joncțiunea eso-cardio-tuberozitară. Funcțional, această porțiune se comportă ca un sfincter căruia i se disting, din punct de vedere radiologic, două segmente: – superior, epifrenic; – și inferior, esogastric (fig. 8.35).

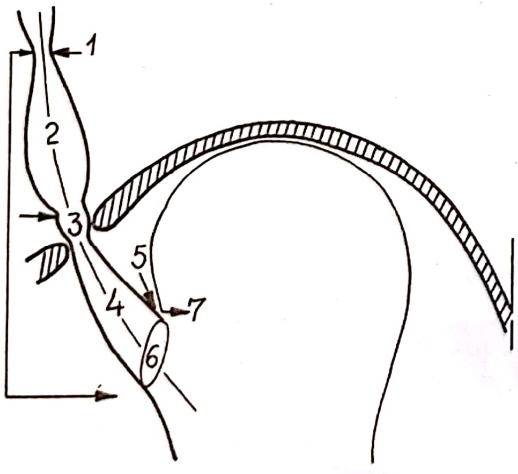

Fig. 8.35. – Esofagul. Regiunea eso-cardio-tuberozitară: *1*, îngustarea superioară von Hacker; *2*, esofagul toracic distal (ampula epifrenică Vormagen Luschka); *3*, îngustarea inferioară von Hacker; *4*, esofagul abdominal; *5*, unghiul His; *6*, pâlnia cardială; *7*, valvula Gubarof.

– *Segmentul superior, epifrenic* (suprahiatal) este reprezentat de ultimii 4–5 cm din esofagul toracic, cuprins între două zone mai înguste: – superioară, „strâmtoarea superioară von Hacker"; și – inferioară, la nivelul hiatusului esofagian, „strâmtoarea inferioară von Hacker", denumită și „strâmtoarea Mouton".

Aceste două strâmtori se evidențiază în cursul tranzitului baritat, după o inspirație profundă, sau la manevra Valsalva, când se delimitează între ele tranzitor, o dilatație de formă ovalară, cu marginile net conturate, denumită „ampula epifrenică".

Formarea ampulei epifrenice nu este legată de existența unor sfincțere anatomice. Ea se datorează constricției mușchilor hiatali, sincron cu unda peristaltică, determinată de deglutiția bolului. Această undă deplasează în jos bolul deglutit, iar acesta, blocat de pensa hiatală, – destinde segmentul epifrenic al esofagului și realizează imaginea fugace de „ampulă epifrenică".

– *Segmentul inferior al esofagului* corespunde porțiunii sale esogastrice. La acest nivel esofagul suferă o inflexiune pe o distanță de 2–3 cm și se deschide la nivelul cardiei, pe peretele postero-medial al fornixului, în vecinătatea porțiunii verticale a micii curburi.

Scanned with OKEN Scanner

Radiologic, segmentul terminal, sau eso-cardio-tuberozitar al esofagului, apare ca un defileu tubular, îngustat, cuprins între ampula epifrenică şi cardie.

La investigaţia radiologică aceste două segmente se dovedesc a se comporta diferit în cursul fazelor respiratorii. În inspir porţiunea epifrenică se dilată, luând aspectul de ampulă, în timp ce segmentul esofagian inferior colabează. În cursul unui expir profund – fenomenele decurg invers. Aceasta se datorează alternanţei gradientului de presiune ce se creează în cursul fazelor respiratorii între cavitatea abdominală şi cea toracică. Segmentul eso-cardio-tuberozitar se caracterizează prin rolul său de „sfincter fiziologic gastro-esofagian".

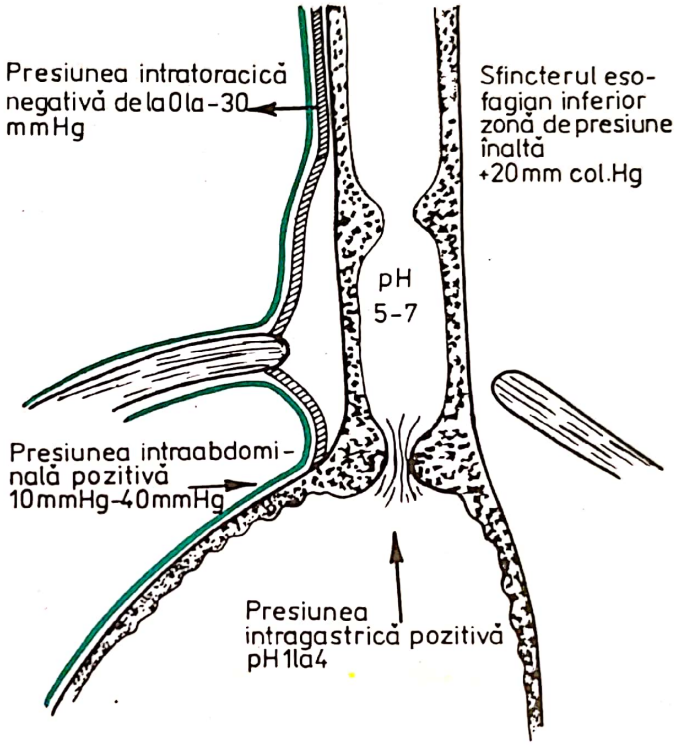

Fig. 8.36. – Valorile electro-manometrice de la nivelul porţiunii terminale a esofagului.

Încă de acum câteva decenii se considera că prevenirea refluxului gastro-esofagian este asigurată prin contenţia de către cardie. Actualmente se conturează din ce în ce mai mult ideea că, la realizarea mecanismului de contenţie, care se opune refluxului gastro-esofagian, participă într-o acţiune conjugată, mai mulţi factori, şi anume:

- tonusul segmentului inferior al esofagului, respectiv „sfincterul fiziologic gastro-esofagian";
- tonusul muşchilor pilieri de la nivelul hiatusului esofagian;
- tonusul fibrelor oblice din „cravata Helvetius", modificarea unghiului His şi prezenţa valvei Gubaroff;
- aparatul de suspensie al segmentului terminal al esofagului.
- Un sfincter esofagian anatomic nu s-a putut pune în evidenţă, dar s-a observat că esofagul acţionează diferit în porţiunea sa inferioară faţă de restul organului. Este dovedit prin explorări electromagnetice că musculatura segmentului inferior al esofagului prezintă în stare de repaus o contracţie tonică permanentă, care se relaxează numai în fazele de deglutiţie, pentru a permite trecerea bolului. Corpul esofagului în schimb, este relaxat în fazele de repaus, şi se contractă în cursul actului de deglutiţie (fig. 8.36).

Relaxarea sfincterului fiziologic gastro-esofagian nu anulează complet gradientul de presiune dintre esofagul terminal şi stomac, astfel că cea mai joasă presiune intraesofagiană din cursul trecerii bolului alimentar, rămâne totuşi superioară presiunii intragastrice şi, ca atare, ea dirijează bolul spre stomac şi nu permite nici în această fază refluarea conţinutului gastric spre esofag.

- Tonusul muşchilor pilieri, care delimitează porţiunea hiatală a esofagului, favorizează menţinerea gradientului de presiune la nivelul esofagului terminal, independent de fazele respiratorii şi de mişcările diafragmei. La efort, creşterea presiunii intraabdominale stimulează tonusul pilierilor, care se contractă, formând un lassou în jurul esofagului, pe care îl strangulează întocmai ca un sfincter extern (fig. 8.37).

Scanned with OKEN Scanner

• Tonusul fibrelor oblice şi menţinerea unghiului His este al treilea element care intervine în mecanismul de contenţie al esofagului terminal. Oblicitatea deschiderii esofagului la nivelul stomacului este în funcţie de menţinerea unghiului His şi de starea de funcţionare a valvei Gubaroff. O serie de fibre musculare oblice, constituite într-un fascicul cunoscut sub denumirea de „cravata Helvetius", pot modifica forma unghiului His şi poziţia valvei Gubaroff. Astfel, în timpul contracţiei fasciculului Helvetius, unghiul His se adânceşte, iar valva Gubaroff se ridică şi închide orificiul cardiei. Când muşchiul se relaxează, valva Gubaroff revine la poziţia sa iniţială. Efecte asemănătoare asupra valvei pot fi constatate şi în cursul variaţiilor presiunilor.

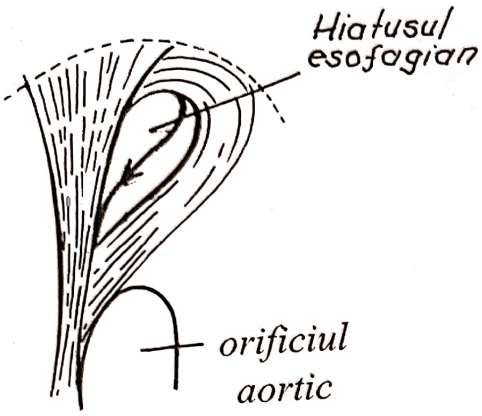

Fig. 8.37. – Hiatusul esofagian. Reprezentare schematică a principiului de funcţionare.

• Aparatul de suspensie al segmentului terminal eso-cardio-tuberozitar este format din ligamentul freno-esofagian, mezo-esofagian şi freno-gastric.

– Ligamentul freno-esofagian, sau membrana Laimer–Bertelli, este o formaţiune fibro-elastică, ce fixează esofagul de marginile hiatusului esofagian. În ceea ce priveşte originea acestei membrane, opiniile diferă. Se consideră în prezent că membrana Laimer–Bertelli provine din adventicea esofagului şi se continuă fără întrerupere prin hiatusul esofagian, învelind ca un manşon, porţiunea abdominală a esofagului, la nivelul căreia se termină.

Prezenţa unui spaţiu subadventicial lax, străbătut de nervi vase sanguine şi de căi limfatice, contribuie la mobilitatea esofagului în diferitele sale segmente, în special la nivelul hiatusului.

Inelul hiatal este mult mai larg decât diametrul esofagului la acest nivel. Prezenţa membranei Laimer–Bertelli realizează pe de o parte etanşeizarea elastică a spaţiului dintre marginea inelului hiatal şi peretele esofagului, iar pe de altă parte, asigură o mobilitate adecvată a porţiunii hiatale atât în cursul mişcărilor respiratorii ale diafragmei cât şi în cursul actului de deglutiţie. Din acest punct de vedere membrana Laimer–Bertelli se aseamănă cu *fascia transversalis* deoarece asemenea ei împiedică producerea herniilor diafragmatice paraesofagiene (fig. 8.38).

• Mezo-esofagul abdominal, un vestigiu al mezo-esofagului primitiv (P.H. Boutelier), este o continuare a membranei freno-esofagiene Laimer–Bertelli. Având punctul de fixare pe diafragmă, el coboară pe faţa posterioară a esofagului abdominal iar mai departe, de-a lungul micii curburi a stomacului, până la *foramen bursae omentalis*. Mezo-esofagul abdominal constituie, – chiar mai mult decât membrana Laimer–Bertelli –, un mijloc de fixare puternic al esofagului caudal şi al cardiei la peretele posterior al abdomenului.

• Ligamentul gastro-frenic se formează prin reflectarea peritoneului, care tapetează faţa posterioară a fornixului, pe diafragmă. Prin aceasta el contribuie la solidarizarea stomacului la diafragmă şi la peretele abdominal posterior, cu conservarea permanentă a angulaţiei unghiului His.

Nu se poate vorbi de o prioritate din partea unuia din factorii amintiţi, care se opun refluxului gastro-esofagian, dar din cele constatate de noi, muşchii pilieri dispuşi în jurul hiatusului esofagian, par a juca un rol hotărâtor în cazurile în care presiunea intrabdominală depăşeşte forţa cu care se opune sfincterul fiziologic gastro-esofagian la refluxul gastric.

Pilierii hiatusului esofagian intervin prin două mecanisme. Contracţia, în maniera unui lassou, a fasciculelor musculare din jurul hiatusului esofagian, ce transformă orificiul acestuia mai larg şi mai complezent, într-un defileu îngust cu efect de sfincter, care dublează pe cel fiziologic gastro-esofagian.

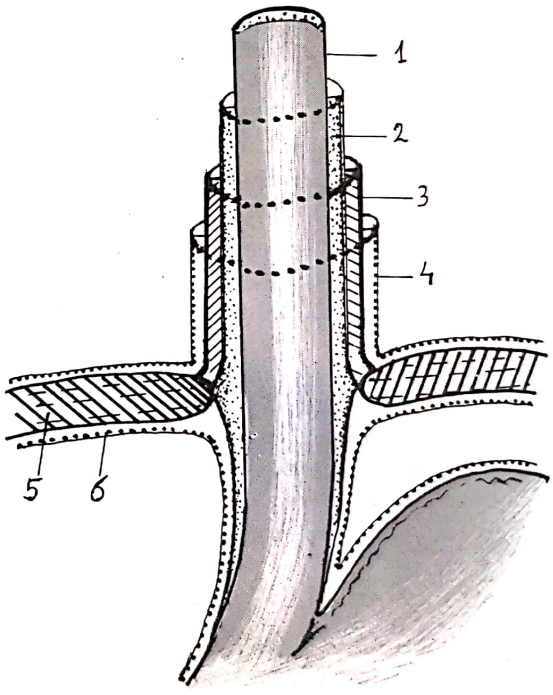

Fig. 8.38. – Învelişurile esofagului la nivelul porţiunii sale eso-cardio-tuberozitare. Inserţia membranei Lainer–Bertelli pe marginile hiatusului esofagian: *1*, esophagus; *2*, membrana Laimer–Bertelli; *3*, teaca periesofagiană; *4*, foiţa pleurală; *5*, diaphragma; *6*, foiţa peritoneală.

Al doilea mecanism constă în coborârea hiatusului esofagian în timpul inspiraţiei de efort până la nivelul unghiului His, care îşi accentuează angulaţia, în timp ce valva Gubaroff, prin ascensionare, realizează închiderea cardiei.

Strangularea esofagului de către contracţia pilierilor hiatali şi coborârea hiatusului esofagian, determină stază în venele submucoase esofagiene din regiunea eso-tuberozitară. Turgescenţa lor conferă rozetei mucoase un efect de

Scanned with OKEN Scanner

dop (A.N. Maximenkova), care contribuie, alături de ceilalți factori, la realizarea efectului de antireflux pe care îl exercită „summum summarum" toată porțiunea eso-cardio-tuberozitară.

Aparatul ligamentar de suspensie care se fixează în jurul acestei porțiuni, deține de asemenea un rol important în asigurarea contenției gastro-esofagiene.

2) Elementele din planul posterior al compartimentului posterior al etajului mediastinal inferior înainte de a părăsi regiunea toracică pentru a ajunge prin diafragmă în regiunea abdominală, străbat o zonă suprafrenică, cunoscută sub denumirea de spațiu inframediastinal. Acest spațiu descris de Rossi reprezintă partea cea mai declivă a compartimentului mediastinal posterior, care se găsește sub limita inferioară a sinusurilor costo-mediastinale drept și stâng. El corespunde posterior vertebrei a XII-a toracice și are pe secțiune medio-sagitală aspectul unui unghi diedru cu vârful orientat în jos și deschiderea în sus (fig. 8.39).

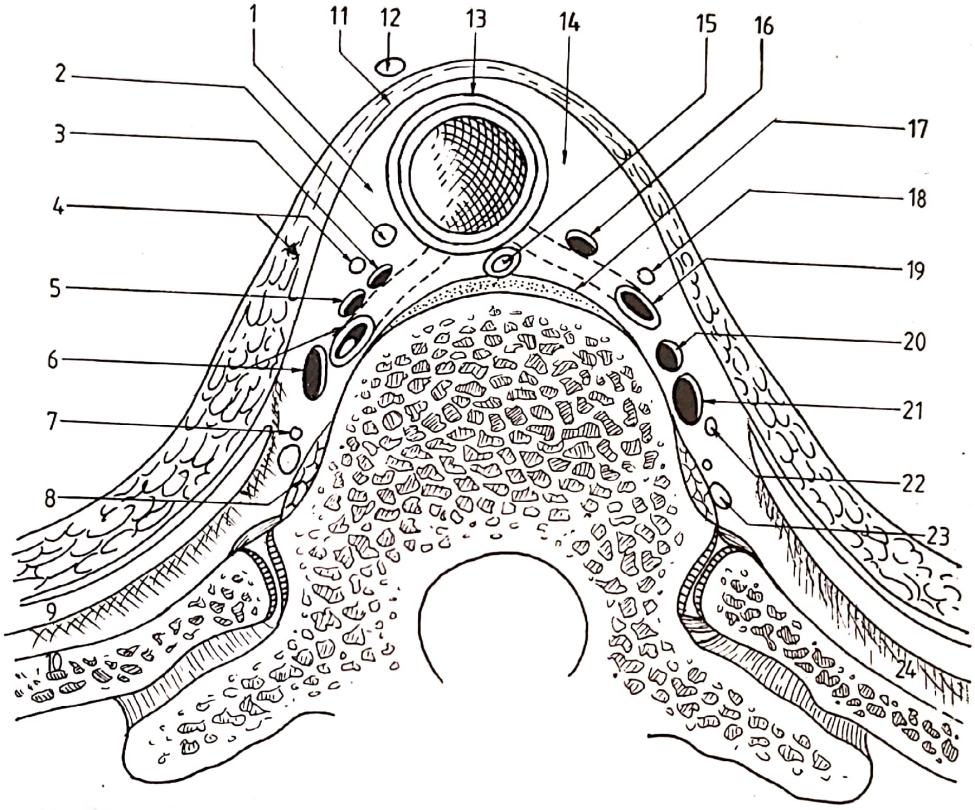

Fig. 8.39. – Vasele și nervii din spațiul inframediastinal posterior. Secțiune transversală prin treimea superioară a vertebrei a XII-a toracice (după Paturet G.): 1. loja lateroaortică stângă; 2. n. splanchnicus major; 3. v. hemiazygos (răd. medială); 4. diaphragma + n. splanchnicus minor; 5. v. hemiazygos răd. laterală; 6. v. și a. intercostalis sinistra XII; 7. n. splanchnicus; 8. m. psoas major; 9. recessus costodiaphragmaticus posterior sinister; 10. os costale XII; 11. lig. arquatum medianum; 12. n. vagus; 13. aorta descendens thoracica; 14. loja lateroaortică dreaptă; 15. ductus thoracicus; 16. v. azygos răd. medială; 17. lig. longitudinale anterius; 18. n. splanchnicus major; 19. a. intercostalis posterior XII; 20. v. azygos răd. laterală; 21. v. intercostalis posterior XII; 22. n. splanchnicus minor; 23. truncus sympathicus (pars thoracica); 24. fascia endothoracica.

Anatomic, spațiul Rossi este delimitat: – anterior, de fața posterioară a pilierilor principali ai diafragmei, care formează pe linia mediană arcada fibroasă din jurul orificiului aortic, precum și de inserția inferioară a mușchilor care delimitează hiatusul esofagian; – posterior, de corpul vertebrei a XII-a toracică și de prima vertebră lombară; – caudal, el corespunde unghiului de inserție dintre pilierii diafragmei și corpurile vertebrale; iar cranial, liniei transversale care trece la marginea inferioară a sinusului costo-diafragmatic drept și stâng (fig. 2.5).

Spațiul inframediastinal Rossi cuprinde pe linia mediană aorta, care emite cu puțin înainte de a traversa diafragma: – arterele diafragmatice postero-superioare; – perechea a XII-a de artere intercostale; și – primele artere lombare. Posterior, între aortă și coloana vertebrală, se găsește ductul toracic a cărui origine se află în 50% din cazuri, la acest nivel. Tot în spațiul inframediastinal Rossi are loc contopirea canalului veno-azygo-lombar cu vena lombară ascendentă și cu cea de a XII-a venă intercostală, cu formarea venei azygos la dreaptă și a venei hemiazygos la stânga.

Lanțul simpatic este reprezentat la acest nivel de ganglionul al XII-lea toracic. Situat anterior față de a XII-a articulație costo-vertebrală, el ocupă partea postero-medială a șanțului lateravertebral, fiind acoperit de fundul de sac mediastinal posterior. Nervii splanchnici, acolați la coloana vertebrală, încrucișează aproape vertical spațiul Rossi, traversează diafragma și ajung în abdomen.

Scanned with OKEN Scanner

BIBLIOGRAFIE

Amosov N.M. – Ocerki toracalnoi chirurghii, Mediţinskoie Izdatelstvo, Kiev, 1958.

Andreescu A. – Anatomia dezvoltării omului. Embriologie medicală, Edit. Medicală, Bucureşti, 1987.

Askerov R.A. – Nervî liogkih, Azerbaidjanskoie Gosudatelstvennoie Izdatelstvo, Baku, 1976.

Barone R. – Anatomie comparée des mamiphères domestiques, vol. III, Lyon, 1976.

Bejan L. – Studiul anatomo-chirurgical al pediculului pulmonar, teză de doctorat, I.M. Timişoara, 1961.

Bejan L. – Bazele anatomice ale plămânului în practica medico-chirurgicală, Edit. Medicală, Bucureşti, 1979.

Bejan L., Crişan Gr., Kuzman Cr. – Implicaţii onco-chirurgicale ale spaţiului Portal, Comunicare la U.S.S.M., Secţia de chirurgie toracică, Timişoara, 27.IV.1988.

Bejan L., Făgărăşanu D. – Date anatomo-chirurgicale ale mediastinului (coreferat). Consfătuire interdisciplinară cu tema: „Mediastinul – posibilităţi diagnostice şi terapeutice medico-chirurgicale actuale", U.S.S.M., Bucureşti, 18–19.IV.1986.

Bejan L., Făgărăşanu D., Ene V., Hudiţianu D., Szucsik I. – Consfătuire interjudeţeană cu tema: „Tratamentul chirurgical al afecţiunilor pleuro-pericardice", U.S.S.M., Timişoara, Secţia chirurgie toracică, 3–4.VI.1988.

Bejan L., Lazăr E., Safta Minerva – Semnificaţia funcţională a ligamentului Morozov în dinamica respiratorie. Al VII-lea Simpozion de anatomie cu tema: „Structuri conjunctive organizate", U.S.S.M., Târgu-Mureş, 30–31.V.1986.

Bejan L., Oancea Tr., Găleşanu R.M. – Contribuţiuni la sistematizarea mediastinului, U.S.S.M., Timişoara, Spitalul Militar, 23.IX.1988.

Bejan L., Zitti E. Gr. – Rezecţiile pulmonare. Baze anatomice şi tehnici chirurgicale, Edit. Acad. R.S.R., Bucureşti, 1978.

Bejan L., Zitti E. Gr. – Rezekţii liogkih. Anatomiceskie osnovă i chirurghiceskaia metodika, ediţie revizuită, Edit. Acad. R.S.R., Bucureşti, 1981.

Bisenkov N.P. – O topografii bronchialnîh arterii, *Hirurghiâ (Moscova)*, 1955, *2*, 17.

Brauns H. – Anatomie des Menschens. Eingeweide, Springer, 1956.

Cărpinişan C., Bejan L., Zitti E. Gr. – Sistematizarea ganglionilor limfatici ai plămânului, *Rev. Ftiz. (Bucureşti)*, 1982, *1*, 67–76.

Crişan Gr., Bejan L., Pătraşcu-Ştefanovici E., Tufeanu D., Roşianu F., Safta Minerva, Blăjan Rita – Aspecte anatomo-clinice ale chirurgiei cancerului eso-cardio-tuberozitar, *Timişoara Med.*, 1987, *4*, 12–17.

Elizarovski S. I., Kondratiev G. I. – Hirurghiceskaia anatomia sredostenia, Medghiz, Moscova, 1961.

Grey H. – Anatomie Human, Loungman, Edinburgh, 1973.

Gavriliu D. – Aspects of acsophagial Surgery, The current problems in Surgery, Vol 12, Special issue, 1975.

Hafferl A. – Lehrbuch der topographischen Anatomie, Berlin–Götingen–Heidelberg, 1957.

Hovelaque A., Monod O., Eward H. – Le Thorax. Anatomie médico-chirurgicale, Maloine, Paris, 1937.

Iagnov Z. Russu G., Repciug E. – Anatomia omului, Edit. Medicală, Bucureşti, 1959.

Ifrim N., Niculescu Gh., Bareliuc N., Cerbulescu B. – Atlas de anatomie umană, vol. II, Edit. Ştiinţifică şi Enciclopedică, Bucureşti, 1984.

Lazăr E., Bejan L., Matusz P. – Rolul ligamentului tiro-aorto-pericardic în dinamica spaţiilor conjunctive ale mediastinului. Al VII-lea Simpozion de anatomie cu tema: „Structuri conjunctive organizate", U.S.S.M., Tîrgu-Mureş, 30–31.V.1986.

Leimer – Beitrag zur Anatomie des Oesophagus, Med. Jahrbücher, Viena, 1983, 333–388.

Maros T. – Anatomia descriptivă şi topografică a omului, vol. I–II, 1976–1978, Tîrgu-Mureş.

Maros T., Lazár L., Maros T. G. – Anatomia chirurgicală a nervului vag, *Chirurgia (Bucureşti)*, 1987, *3*, 235–239.

Maros T., Poenaru E., Lazár L. – Consideraţiuni cu privire la anatomia aparatului de susţinere a domului pleural, *Rev. morfologie (Bucureşti)*, 1970, *15*, 4 351.

Maximenkova A. N. – Hirurghiceskaia anatomia grudi, Medghiz, Leningrad, 1955.

Miclăuş V. – Sistemul nervos în diagrame, vol. I–II, Edit. Medicală, Bucureşti, 1977.

Milhiet H., Jäger P. – Anatomie et chirugie du péricard, Masson et Cie, Paris, 1956.

Nagy D. – Chirurgische Anatomie. Thorax, Académiai Kiadó, Budapesta, 1962.

Netter Frank H. – Digestiv System. Partea I: Uper digestiv tract, vol. III, The CIBA Collection of Medical Illustration, 1959.

Osipov B. K. – Hirurghiceskie vmesatelstva na sredostenie i ego organah, Medghiz, Moscova, 1953.

Paturé G. – Traité d'anatomie humaine, vol. III, fasc. I–II, Masson et Cie, Paris, 1957.

Perlemuter L., Waligorma I. – Cahiers d'anatomie, Cahier VI: Thorax, ed. a III-a, Masson et Cie, Paris, 1970.

Petrovski B. V. – Hirurghia sredostenia, Medghiz, Moscova, 1966.

Popoviciu L., Hăulică I. – Patologia sistemului nervos vegetativ, Edit. Medicală, Bucureşti, 1982.

Ranga V. – Anatomia, vol. II, Viscerele toracelui, Edit. I.M.F. Bucureşti, 1979–1980.

Riga I. Th., Atanasiu I., Gilorteanu M. I. – Curs de anatomie topografică umană, Edit. I.M.F. Bucureşti, 1959.

Rouvière H. – Anatomie humaine descriptive et topographique, Paris, 1967.

Sinelnikov R. D. – Atlas anatomii celoveka, Mediţina, Moscova, 1962.

Sobotta Fogge – Atlas of Human Anatomy, 1974.

Sorokin A. P. – Fascialno-kletciatociniie obrazovaniia zadnego sredosteniia, Hirurghia (Moscova), 1955.

Sublan Roland Albert Jean – Contribution a l'étude des formations conjonctives du médiastin, teză, Strasbourg, 1960.

Suchelnikov V. A. – Topograficeskaia anatomia limfaticeskih tracheo-bronhialnîh uzlov, *Voprosâ tuberkuloza (Moscova)*, 1949, *5*, 18.

Testut L., Latarget A. – Traité d'anatomie humaine, ed. a IX-a, Gaston Doin et Cie, Paris, 1928.

Toporov G. N. – Hirurghiceskaia anatomia perikardialnîh kanalov i zavorotov, *Vestn. Hir. (Leningrad)*, 1961, *3*, 54.

Scanned with OKEN Scanner

Partea a II-a

RADIOANATOMIA MEDIASTINULUI

Complexul de organe şi ţesuturi prezente în mediastin formează, din punct de vedere radiologic, suportul unor imagini suprapuse, care corespund în totalitatea lor opacităţii mediastinului. Ele sunt reprezentate, în cea mai mare parte, de inimă şi vasele mari ale inimii, care delimitează conturul mediastinului la nivelul respectiv. Opacitatea coloanei vertebrale toracice, a sternului, articulaţiilor sterno-claviculare şi sterno-condrale, completează această imagine.

Deoarece formaţiunile anatomice care intră în structura mediastinului prezintă un grad de absorbţie radiologică apropiat, identificarea lor pe film este uneori extrem de dificilă. Din acest punct de vedere contrastografia organelor mediastinale joacă un rol foarte important în stabilirea identităţii imaginilor şi pentru precizarea diagnosticului.

La metodele considerate în prezent clasice, cum sunt: mediastinografia gazoasă (părăsită astăzi); – angio-cardio-pneumografia; – angiografia vaselor mari arteriale (crosa aortei, aorta descendentă, colateralele aortei etc.); – flebografia venei toracice interne, a venei cave inferioare sau superioare, a venei azygos etc.; – contrastografia viscerelor mediastinale cavitare (traheo-bronhografia, esofagul baritat, limfografia canalului toracic); se adaugă actualmente – cineangiografia; radiografia digitală, angiografia digitală – tomografia computerizată (C.T.) denumită şi tomodensitometrie (T.D.M.); şi – tomografia prin rezonanţă magnetică nucleară (R.M.N.), împreună completând gama posibilităţilor de explorare clinică a mediastinului.

Pentru a uşura analiza radiologică a conţinutului mediastinal, s-a dezvoltat studiul interfeţelor între diferitele structuri anatomice, ducând la aprofundarea suportului anatomic al liniilor şi benzilor mediastinale.

Capitolul 1

SUBSTRATUL RADIOANATOMIC AL LINIILOR ŞI BENZILOR MEDIASTINALE

Între faţa laterală a mediastinului şi plămâni există suprafeţe de contact – interfeţe. Plămânii, acoperiţi de cele două foiţe pleurale, determină contrastul, care delimitează conţinutul mediastinal. Dacă raza incidentă este paralelă cu suprafaţa de contact care separă structuri cu absorbţia apei, pe de o parte, şi cu absorbţia aerului, pe de altă parte, apar „linii" pleuro-mediastinale. Dacă interfaţa se realizează între pleură şi un organ cavitar, imaginea poartă numele de „dungă" sau „bandă" pleuro-mediastinală.

Cu cât structura medistinală ce se imprimă pe faţa mediastinală a plămânului este mai densă, sau cu cât plămânul este mai aerat, cu atât imaginea rezultată este mai clară.

Scanned with OKEN Scanner

Țesutul grăsos favorizează și el producerea liniilor și a benzilor pleuro-mediastinale, mai ales țesutul grăsos pericardiac și cel paraspinal retroaortic. Lipsa vizualizării unei linii sau benzi nu are întotdeauna o semnificație patologică, aceasta putând ține de conformația anatomică a subiectului. De asemenea, pentru materializarea liniilor și benzilor este necesar ca suprafața de contact să fie paralelă cu raza incidentă.

Dacă interfața nu este paralelă cu raza incidentă, linia – respectiv banda pleuro-mediastinală, – nu mai este vizibilă, sau apare ștearsă. Același fenomen survine și atunci când poziția organelor mediastinale se abate de la normal, sau când poziționarea bolnavului pentru radiografie nu este corectă.

Identificarea liniilor și a benzilor pleuro-mediastinale are o deosebită importanță pentru confirmarea aspectului normal, sau pentru descoperirea unor procese patologice cu localizare mediastinală.

Radiografiile-standard oferă șanse mai reduse pentru vizualizarea liniilor și a benzilor pleuro-mediastinale decât radiografiile efectuate cu metode/tehnici speciale, cea mai indicată fiind radiografia digitală.

Evidențierea liniilor și a benzilor pleuro-mediastinale de-a lungul compartimentelor (anterior, mijlociu, posterior) mediastinale este favorizată pe radiografiile supravoltate, digitale sau tomografiile convenționale efectuate în plan frontal (coronal) și lateral (sagital). Înțelegerea formării optice a liniilor și a benzilor este favorizată de studiul secțiunilor tomodensitometrice (T.D.M.=C.T.) (planșele I–V).

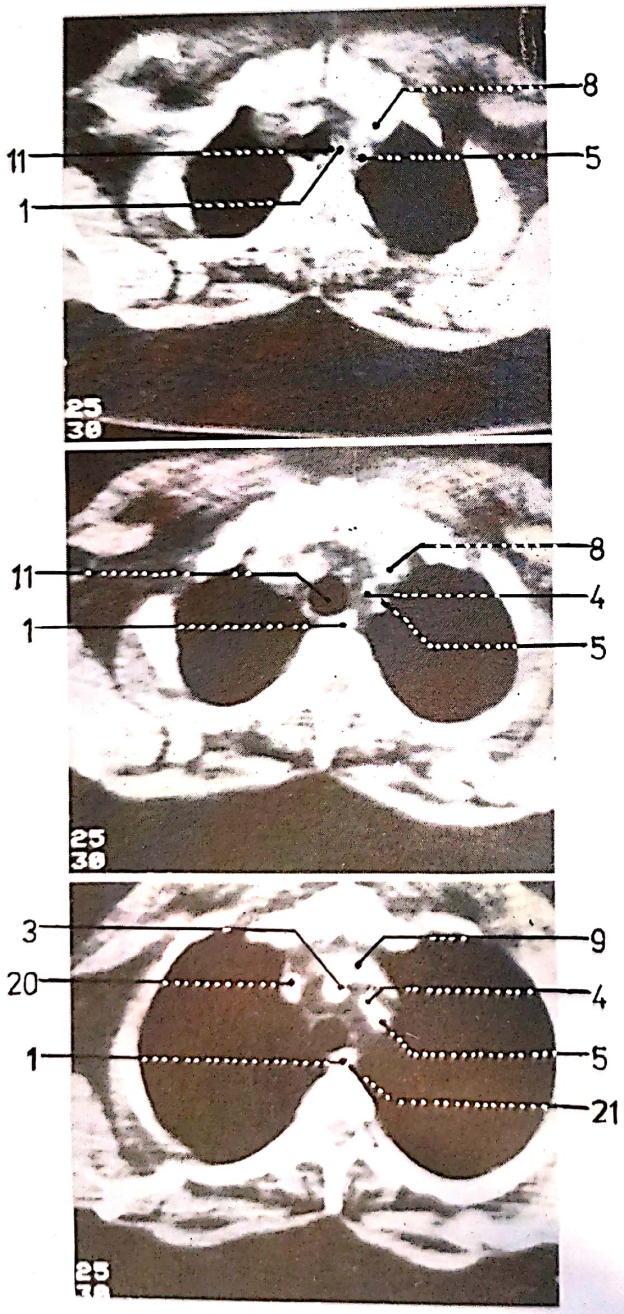

Planșa I

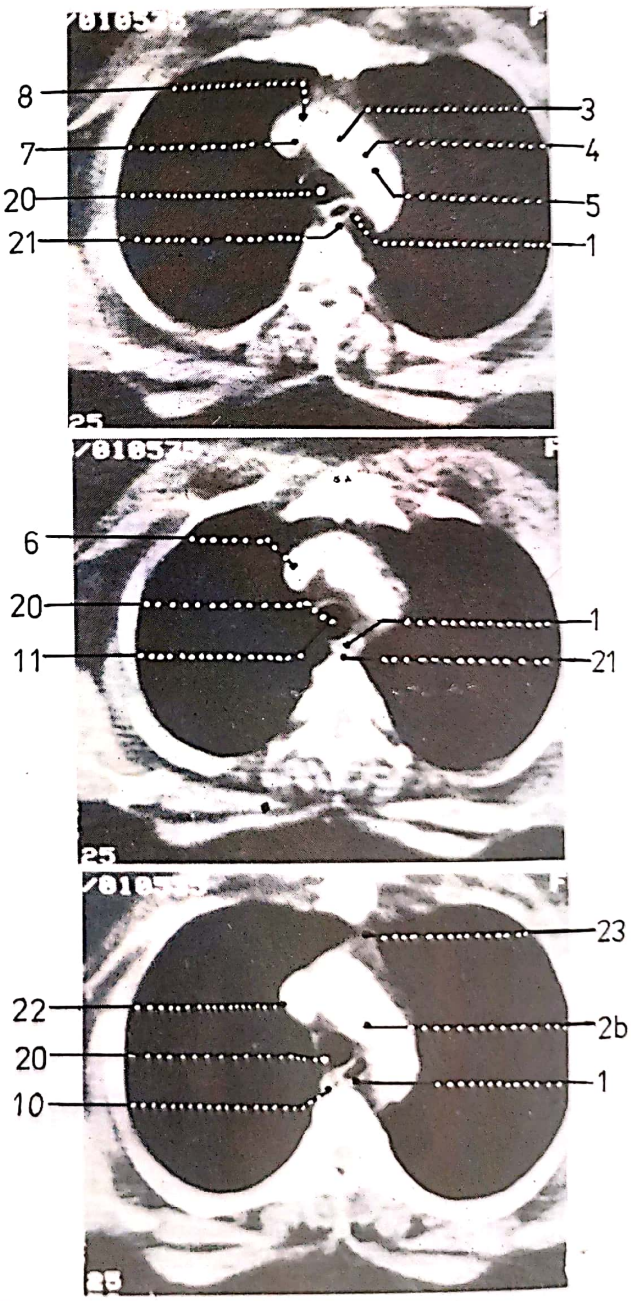

Planșa II

Scanned with OKEN Scanner

Scanned with OKEN Scanner

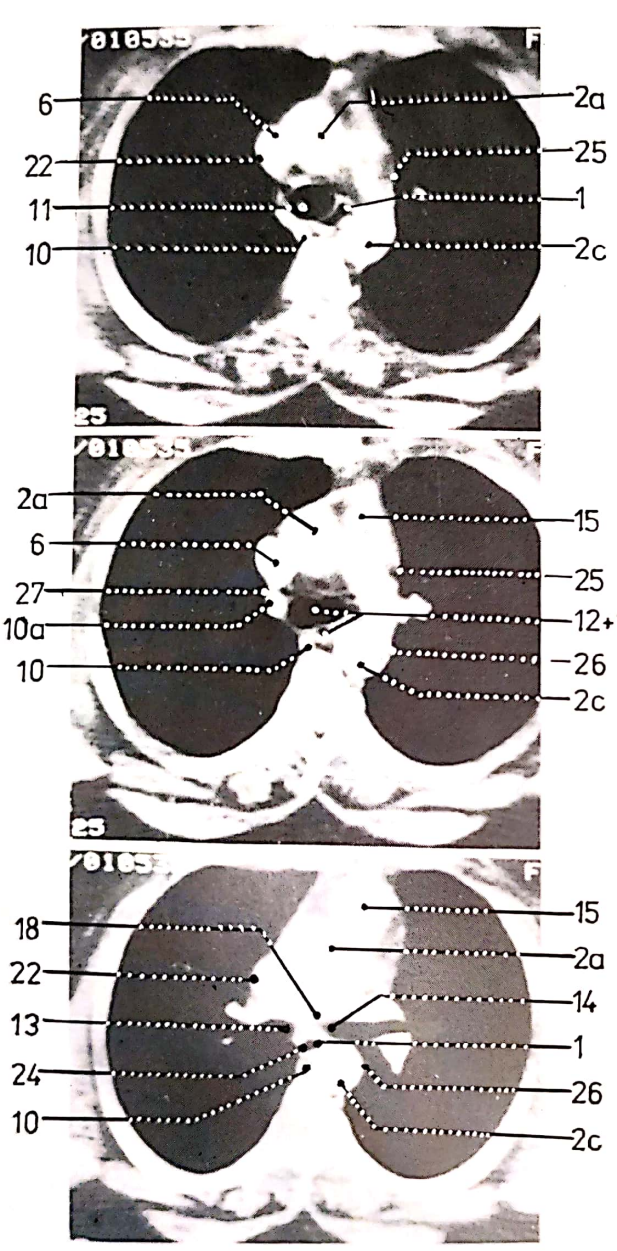

Planşa III

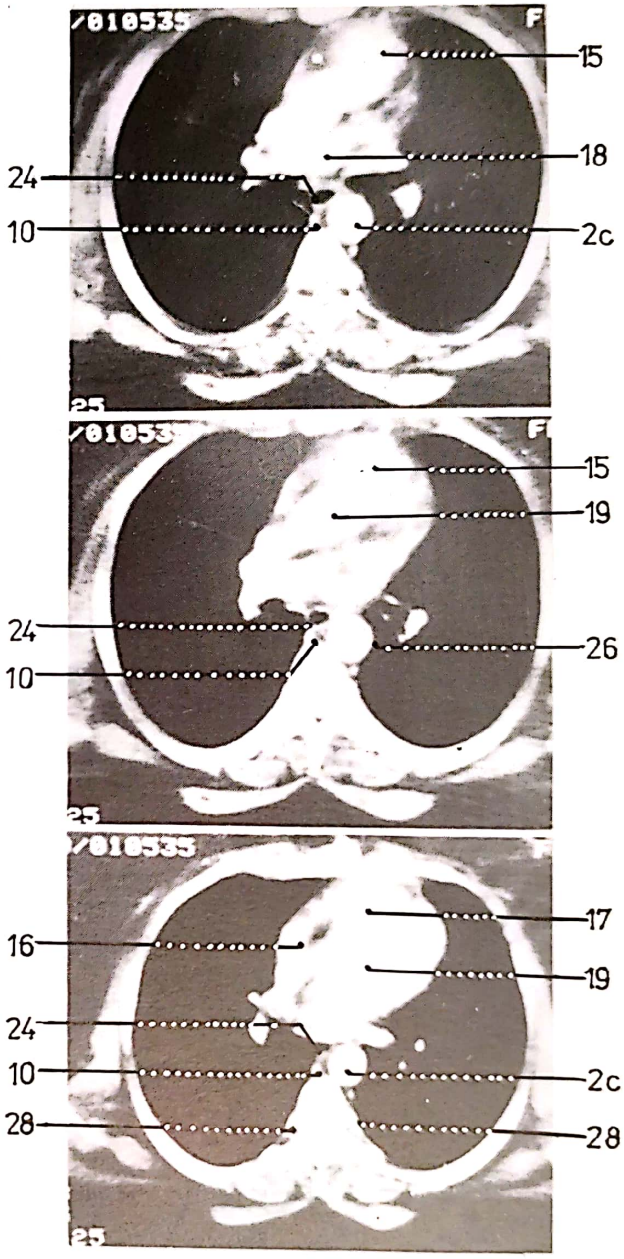

Planşa IV

Legenda planşelor I–V: *1,* esophagus; *2* a, aorta ascendens; *2 b,* arcus aortae; *2 c,* aorta descendens thoracica; *3,* tr. brachiocephalicus; *4,* a. carotis communis sinistra; *5,* a. subclavia sinistra; *6,* v. cava superior; *7,* v. brachiocephalica dextra; *8,* v. subclavia sinistra; *9,* v. brachiocephalica sinistra; *10,* v. azygos; *10',* bulbul venei azygos; *11,* trachea; *12,* bifurcatio tracheae; *13,* br. principalis dexter; *14,* br. principalis sinister; *15,* truncus pulmonalis; *16,* atrium dextrum; *17,* ventriculus dexter; *18,* atrium sinister; *19,* ventriculus sinister; *20,* banda paratraheală dreaptă; *21,* linia de joncțiune posterioară; *22,* linia paracavală superioară; *23,* linia de joncțiune anterioară; *24,* banda paraesofagiană dreaptă; *25,* linia aorto-pulmonară; *26,* linia paraaortică stângă; *27,* linia azygos; *28,* linia paravertebrală; *29,* linia aortică anterioară; *30,* linia aortică posterioară.

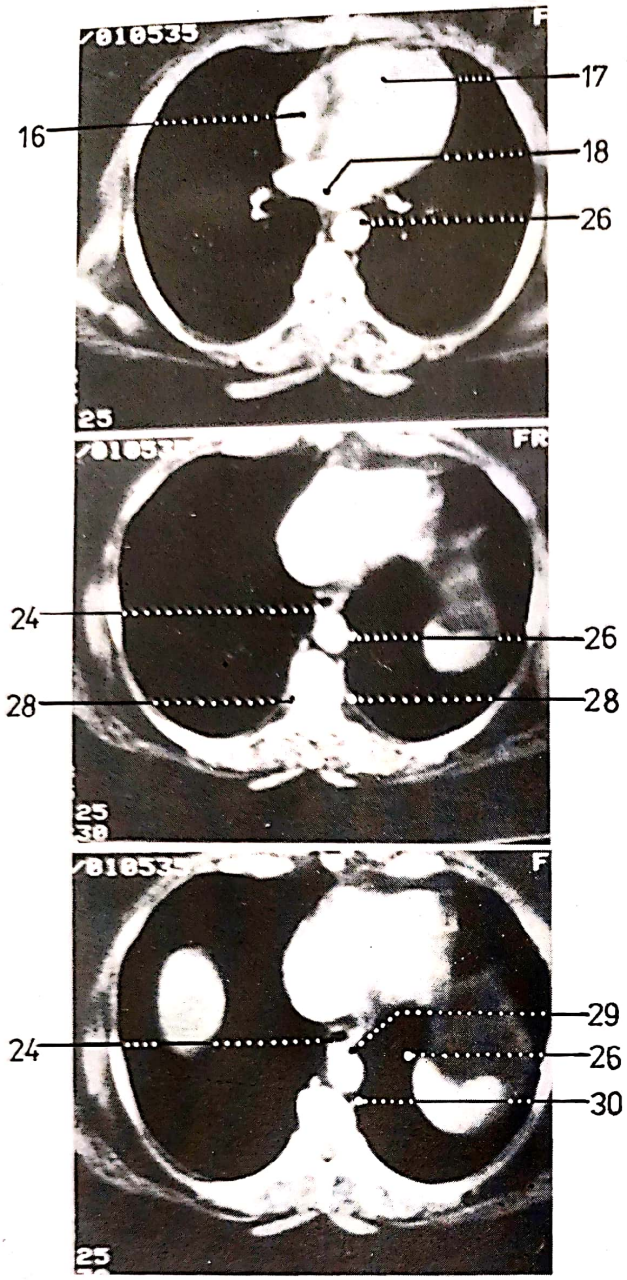

Legenda planşelor I–V: *1,* esophagus; *2* a, aorta ascendens; *2 b,* arcus aortae; *2 c,* aorta descendens thoracica; *3,* tr. brachiocephalicus; *4,* a. carotis communis sinistra; *5,* a. subclavia sinistra; *6,* v. cava superior; *7,* v. brachiocephalica dextra; *8,* v. subclavia sinistra; *9,* v. brachiocephalica sinistra; *10,* v. azygos; *10',* bulbul venei azygos; *11,* trachea; *12,* bifurcatio tracheae; *13,* br. principalis dexter; *14,* br. principalis sinister; *15,* truncus pulmonalis; *16,* atrium dextrum; *17,* ventriculus dexter; *18,* atrium sinister; *19,* ventriculus sinister; *20,* banda paratraheală dreaptă; *21,* linia de joncțiune posterioară; *22,* linia paracavală superioară; *23,* linia de joncțiune anterioară; *24,* banda paraesofagiană dreaptă; *25,* linia aorto-pulmonară; *26,* linia paraaortică stângă; *27,* linia azygos; *28,* linia paravertebrală; *29,* linia aortică anterioară; *30,* linia aortică posterioară.

Planşa V

1.1. Liniile şi benzile mediastinale vizualizate în incidența sagitală (postero-anterioară)

Pe imaginea radiologică standard sau pe cea tomografică a mediastinului, se pot evidenția: – linia de joncțiune anterioară; – linia paracavală superioară; – linia paracavală inferioară; – banda traheală dreaptă; – linia azygos; – banda paraesofagiană dreaptă; – banda paraesofagiană stângă; – liniile paraarteriale; – liniile paraspinale (paravertebrale); – linia de joncțiune posterioară (fig. 1.1).

1. *Linia de joncțiune anterioară* ia naștere retrosternal de-a lungul liniei de contact dintre recesul costo-mediastinal anterior drept şi cel stâng (planşa II). Marginea acestei linii este în mod normal variabilă. Ea se evidențiază pe aproximativ 20% din radiografiile supravoltate sau digitale, efectuate în ortostatism la adulți, fiind mai evidentă la subiecții tineri şi pe tomografii (fig. 1.2). La extremități, această linie se bifurcă în forma unor litere „V", ce se privesc prin vârfurile lor.

• Bifurcarea superioară a liniei de joncțiune anterioară are loc retromanubrial, ceva mai la stânga față de linia mediană. Ea delimitează între ramurile sale trigonul interpleural superior, ocupat de loja timusului.

Scanned with OKEN Scanner

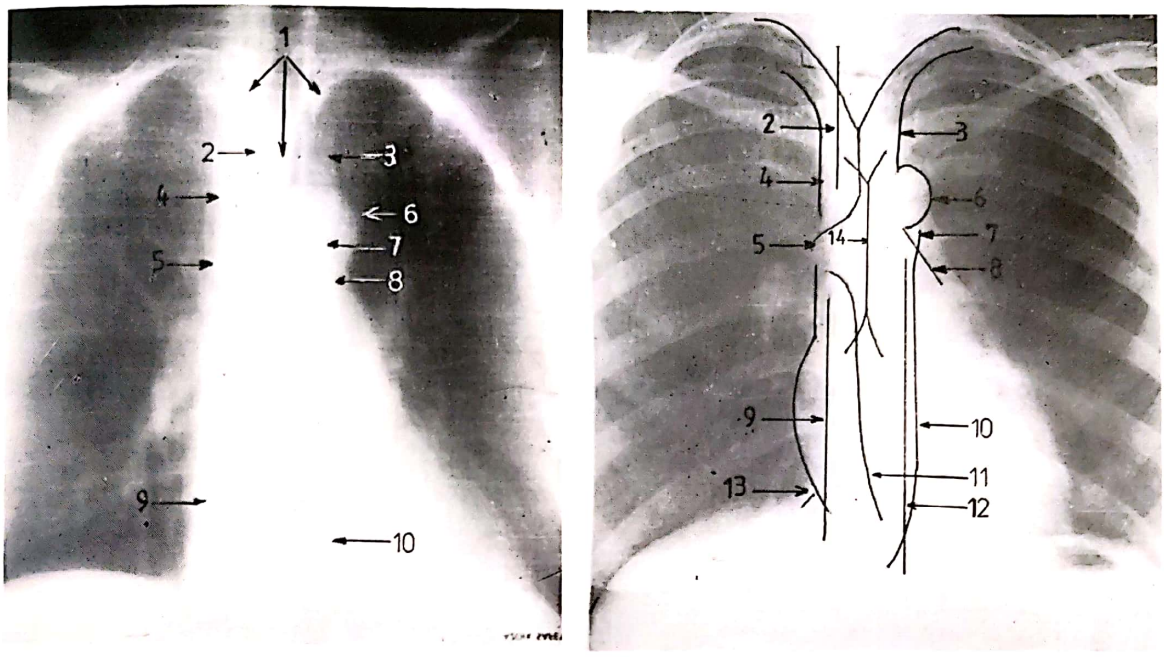

Fig. 1.1 a şi 1.1 b. – Liniile şi benzile mediastinale. Incidenţă sagitală. Radiografie-standard şi tomografie (semischematic): *1,* linia de joncţiune posterioară; *2,* banda paratraheală dreaptă; *3,* linia arterei subclaviculare stângi; *4,* linia paracavală superioară; *5,* linia paraazygos; *6,* butonul aortic; *7,* fereastra aortică; *8,* linia aorto-pulmonară; *9,* linia paravertebrală; *10,* linia paraaortică; *11,* linia paraesofagiană inferioară; *12,* linia paravertebrală stângă; *13,* linia paracavală inferioară; *14,* linia de joncţiune anterioară.

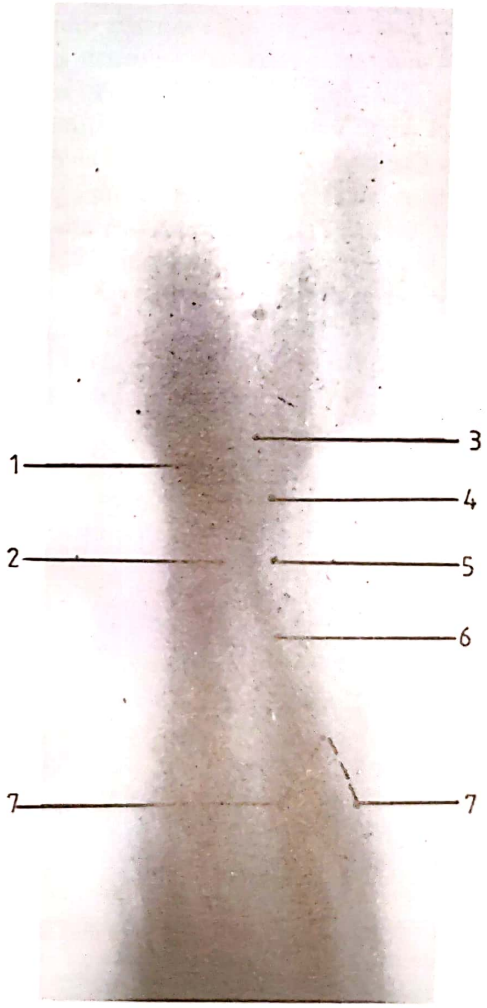

Fig. 1.2. – Linia de joncţiune anterioară (tomografie): *1,* braţul drept al bifurcaţiei superioare; *2,* recessus costomediastinalis anterior dexter; *3,* trigonul interpleural superior (loja timică); *4,* braţul stâng al bifurcaţiei superioare; *5,* recessus costomediastinalis anterior sinister; *6,* linia de joncţiune anterioară; *7,* bifurcaţia inferioară a liniei de joncţiune anterioară.

Scanned with OKEN Scanner

Deoarece în regiunea deschiderii toracice superioare trunchiurile mari brahiocefalice îndepărtează pleura lateral, bifurcarea superioară a liniei de joncțiune anterioară nu poate fi urmărită deasupra articulației sterno-claviculare (planșa I).

O cantitate excesivă de țesut grăsos (lipomatoză), interpusă între cele două reflexiuni pleurale, șterge linia de joncțiune anterioară.

• Bifurcarea inferioară a liniei de joncțiune anterioară corespunde trigonului interpleural inferior. Ea apare ca un „V" inversat, care înglobează inima. Datorită poziției inimii, ramul stâng al acestei bifurcații este mai oblic decât cel drept.

Linia de joncțiune anterioară se șterge în cazurile în care se dezvoltă mase mediastinale patologice: – guşă toracică retrosternală; – timoame; – disembrioame; – adenopatii ale lanțului limfatic mediastinal anterior; – chisturi pleuro-pericardice; – hematoame mediastinale; – mediastinite; – etc.

2. *Linia paracavală superioară.* Vena cavă superioară şănțuieşte plămânul drept la limita anterioară a ariei supraazygos. Linia sa de delimitare laterală, linia paracavală superioară (planşa II şi III), se întinde de la a II-a articulație sterno-costală dreaptă la marginea superioară a atriului drept. Această linie corespunde arcului mijlociu al ortodiagramei (fig. 1.3).

La vârstnici, aorta dilatată poate contacta plămânul, anterior față de vena cavă superioară. În acest caz arcul mijlociu drept va fi realizat de aorta ascendentă.

3. *Linia paracavală inferioară.* Unghiul cardio-frenic drept se evidențiază mai bine în timpul inspirului profund. El este frecvent amputat pe radiografia în incidență p-a de opacitatea segmentului supradiafragmatic al venei cave inferioare, care la acest nivel vine în contact cu segmentul bazal medial (S_7) al lobului inferior drept, realizând linia paracavală inferioară (fig. 1.4). Aceasta poate fi mascată de dezvoltarea unor mase grăsoase, chisturi pleuro-pericardice etc. (fig. 1.5).

4. *Banda paratraheală dreaptă* este caracteristică pentru etajul superior al mediastinului şi este vizibilă numai la dreapta (vezi fig. 1.3). Ea rezultă din contactul plămânului drept cu peretele lateral drept al traheii (planşa I, II).

• Banda paratraheală dreaptă se poate urmări de la deschiderea toracică superioară până la bifurcația traheală (fig. 1.6). De aici, ea se continuă cu o bandă paratraheo-bronhială dreaptă. La o cincime din cazuri, banda paratraheală poate fi urmărită şi deasupra planului articulațiilor sterno-claviculare, unde traheea păstrează un contact cu domul pleural drept. Banda paratraheală dreaptă, în grosimea căreia se includ foițele pleurale, țesutul conjunctiv paratraheal şi porțiunea din peretele traheal, nu depăşeşte în regiunea supraazygos grosimea de 4 mm (vezi fig. 1.9). În general, nu se poate acorda o semnificație patologică îngroşării benzii paratraheale drepte decât dacă această îngroşare este localizată şi survine pe radiografii în serie. Banda paratraheală poate fi ştearsă sau deplasată de tumori traheale sau de procese tumorale mediastino-pulmonare adiacente traheii (fig. 1.7 şi 1.8). Tumorile esofagului deplasează banda paratraheală dreaptă prin invazia directă sau prin adenopatie tumorală.

• Banda paratraheală stângă nu se vede în mod obişnuit pe radiografiile-standard, din cauza interpoziției marilor vase de la baza gâtului: artera carotidă comună şi artera subclaviculară.

5. *Linia azygos* rezultă din amprentarea, la nivelul vertebrei a V-a toracale, a arcului venei azygos pe fața mediastinală a lobului pulmonar superior drept, cu formarea unei interfețe azygo-pulmonare, în 35% din cazuri (planşa III). Pe radiografiile efectuate din incidenta p-a, amprenta cea mai evidentă se realizează la nivelul bulbului venei azygos, imediat înaintea vărsării sale în vena cavă superioară (vezi fig. 2.5). Linia azygos are o direcție orizontală şi ca atare întrerupe, la nivelul respectiv, proiecția benzii paratraheale drepte, care se continuă apoi optic cu banda paraesofagiană dreaptă inferioară (vezi fig. 1.1). Linia azygos este deplasată de tumorile esofagiene şi de adenopatiile regiunii bifurcației traheale.

6. *Banda paraesofagiană dreaptă.* Esofagul este în contact cu pleura mediastinală dreaptă pe o porțiune lungă a traiectului său toracic, formând banda paraesofagiană dreaptă (planşele II–V). Contactul acesta este întrerupt la nivelul venei azygos care, datorită traiectului său antero-posterior, împarte banda paraesofagiană dreaptă într-o porțiune superioară, – supraazygos –, şi una inferioară, – infraazygos –, între care se vizualizează linia azygos.

În cazul unui esofag opacifiat, se poate observa o bandă paraesofagiană realizată de țesutul conjunctiv, radiotransparent, între plămân şi esofag (fig. 1.9).

La nivelul ariei supraazygos, banda paraesofagiană dreaptă se formează în cazul când plămânul drept mulează marginea dreaptă a esofagului (10% din cazuri) şi se proiectează prin transparența lumenului traheal, ca o linie uşor concavă spre dreapta. Ea se întrerupe în dreptul vertebrei a V-a toracice, corespunzător liniei azygos. Este ştearsă sau deplasată de tumori esofagiene, adenopatii, guşă intratoracică, mediastinite, hematoame mediastinale.

De la vertebra a V-a şi a VI-a toracică până la diafragm, plămânul drept pătrunde în recesul interazygo-esofagian şi se alipeşte esofagului, dând naştere liniei paraesofagiene drepte inferioare (planşele I, II). Prezența

Scanned with OKEN Scanner

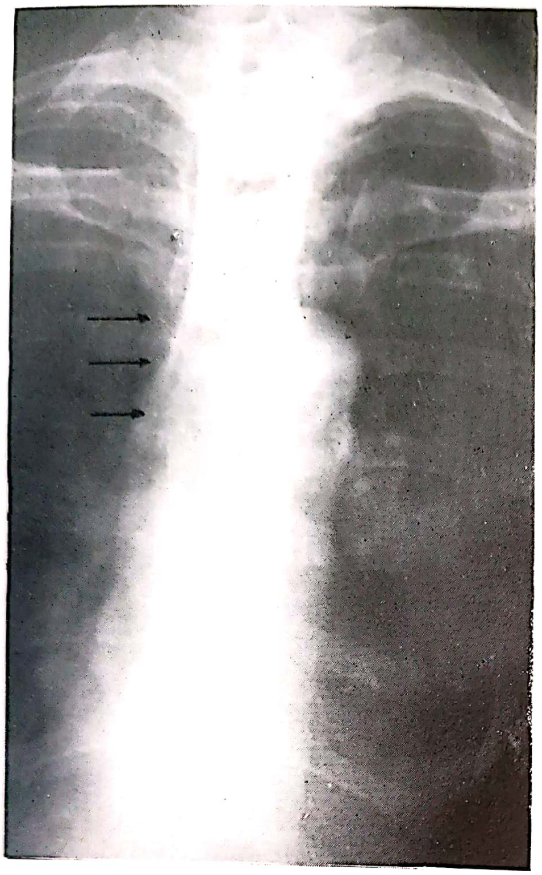

Fig. 1.3. – Linia paracavală superioară şi banda paratraheală dreaptă.

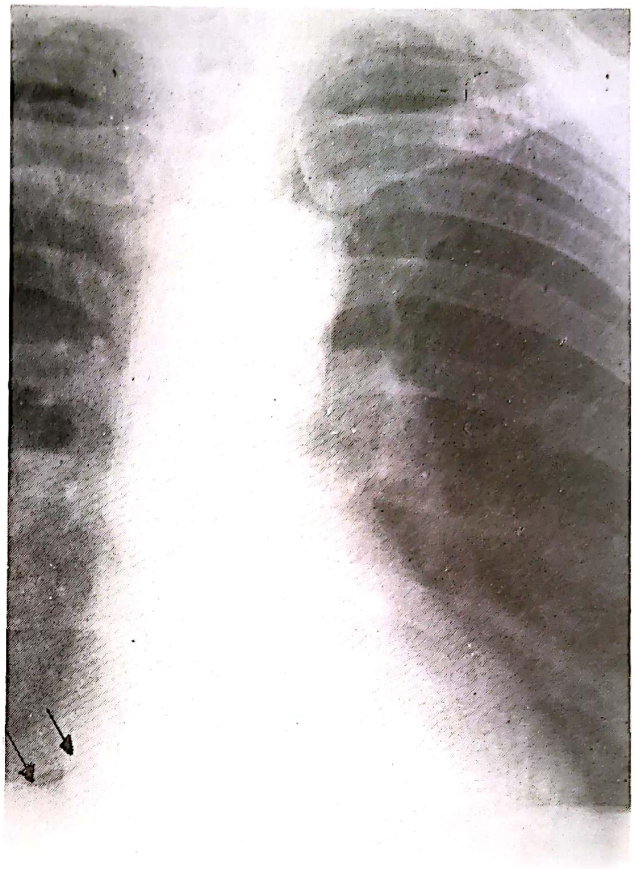

Fig. 1.4. – Linia paracavală inferioară.

Fig. 1.5. – Chist pleuropericardic.

Scanned with OKEN Scanner

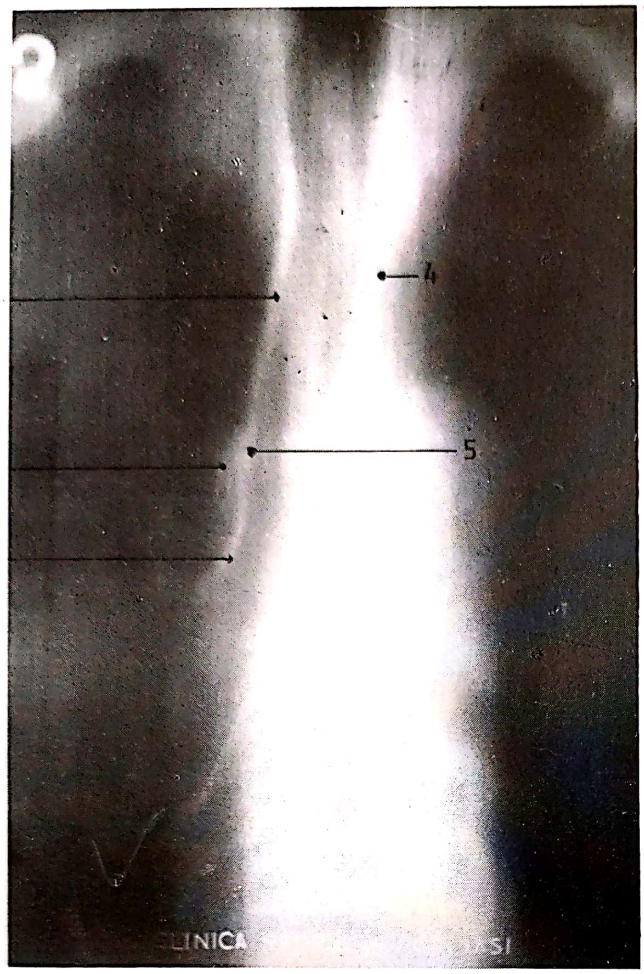

Fig. 1.6. – Tomografie efectuată la nivelul planului bifurcației traheii: *1*, banda paratrahcală dreaptă; *2*, bulbul venei azygos și linia azygos; *3*, banda traheo-bronșică dreaptă; *4*, banda paratrahcală stângă; *5*, arcul venei azygos.

Fig. 1.7. – Banda paratraheală dreaptă (deplasată lateral de o gușă intratoracică).

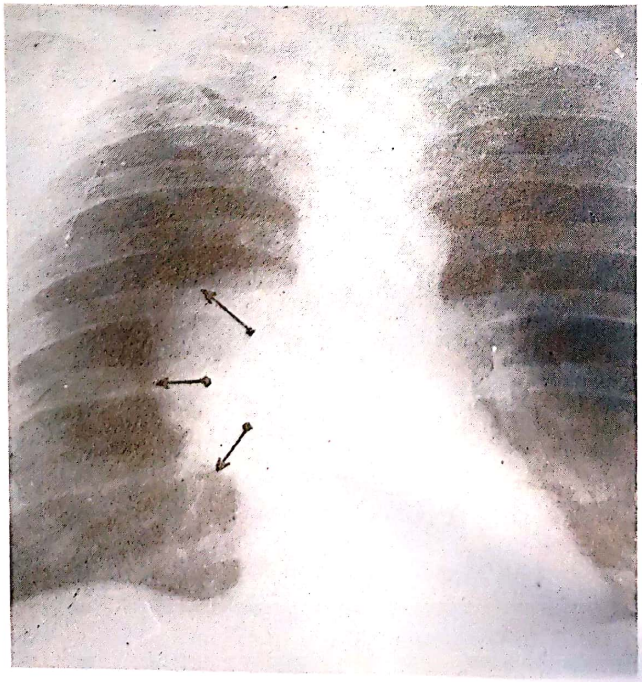

Fig. 1.8. – Chist bronhogenic care șterge linia traheo-bronșică dreaptă.

Scanned with OKEN Scanner

recesului interazygo-esofagian, care este mult mai profund decât cel interaorto-esofagian, justifică diferența de radiotransparență dintre partea dreaptă și cea stângă a corpurilor vertebrale toracice.

În aria infraazygos, banda paraesofagiană se continuă în sens caudal. La cazurile la care recesul interazygo-esofagian este mai puțin dezvoltat, plămânul nu ajunge în contact cu esofagul și în consecință nu se poate forma o bandă paraesofagiană. În schimb, când el este puternic dezvoltat, plămânul pătrunde mult înapoia esofagului, contribuind la formarea liniei de joncțiune posterioară.

Când există o bandă paraesofagiană, ea are la început un traseu rectiliniu, apoi concav spre stânga, atingând hiatusul esofagian al diafragmei. Banda paraesofagiană dreaptă de la nivelul ariei infraazygos se evidențiază bine pe radiografiile executate în ortostatism, poziție care favorizează pătrunderea plămânului în recesul azygo-esofagian. Printre cauzele care pot modifica linia paraesofagiană din regiunea infraazygos amintim: – tumorile esofagului; – adenopatiile bifurcației traheale; – herniile hiatale; – dilatațiile atriale drepte; – pleurezia dreaptă; – etc.

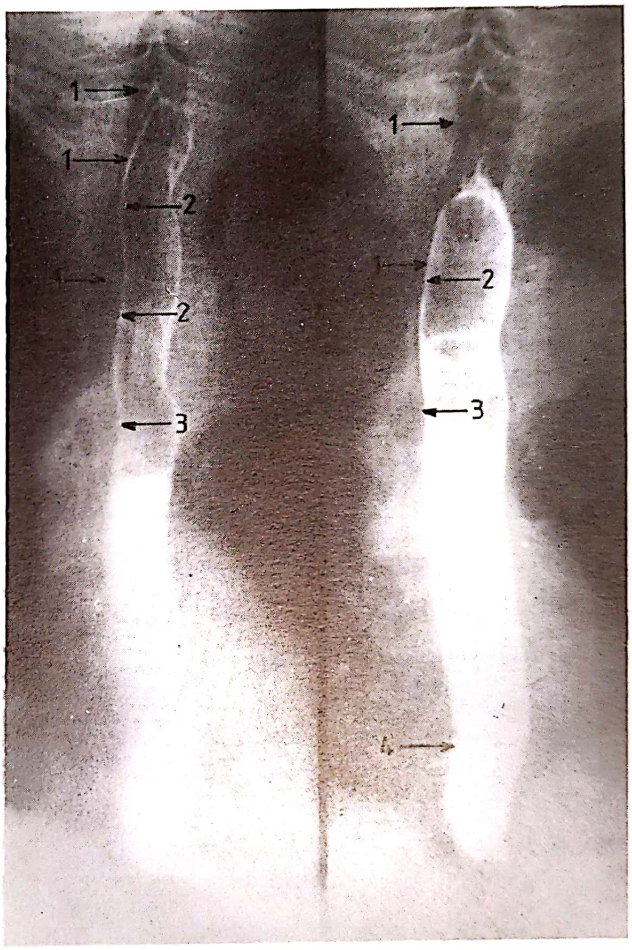

Fig. 1.9. – Esofag opacifiat (O.A.D. și p–a): *1,* banda paratrahcală dreaptă; *2,* peretele esofagian drept; *3,* amprenta marei vene azygos; *4,* recesul azygo-esofagian și banda paraesofagiană dreaptă inferioară.

7. *Banda paraesofagiană* stângă se evidențiază mai rar, deoarece plămânul stâng intră incostant în contact cu marginea stângă a esofagului. În regiunea supraaortică, vasele de origine ale trunchiului venos brahiocefalic, ca și țesutul gras ce le înconjură, împiedică contactul plămânului cu peretele stâng al esofagului. Pentru ca să se formeze o bandă paraesofagiană stângă este necesar ca plămânul stâng să atingă peretele esofagului. În regiunea infraazygos, plămânul stâng poate atinge peretele posterior al esofagului, în care caz se evidențiază o linie preaortică.

8. *Liniile paraarteriale* iau naștere în zonele de contact dintre trunchiurile arteriale, care brăzdează fața laterală a mediastinului și plămânul stâng. În cadrul acestora se disting liniile: – butonului aortic; – arterei subclaviculare stângi; – aortico-pulmonară; – paraaortică.

– Linia butonului aortic se formează la nivelul interfeței dintre marginea stângă a genunchiului posterior al arcului aortic și plămânul stâng (planșa II, fig. 1.10). Pe conturul delimitat de transparența pulmonară se observă uneori imaginea de „mamelon al butonului aortic", prin proiecția ortogradă a venei intercostale stângi ce tracționează aici pleura mediastinală.

Scanned with OKEN Scanner

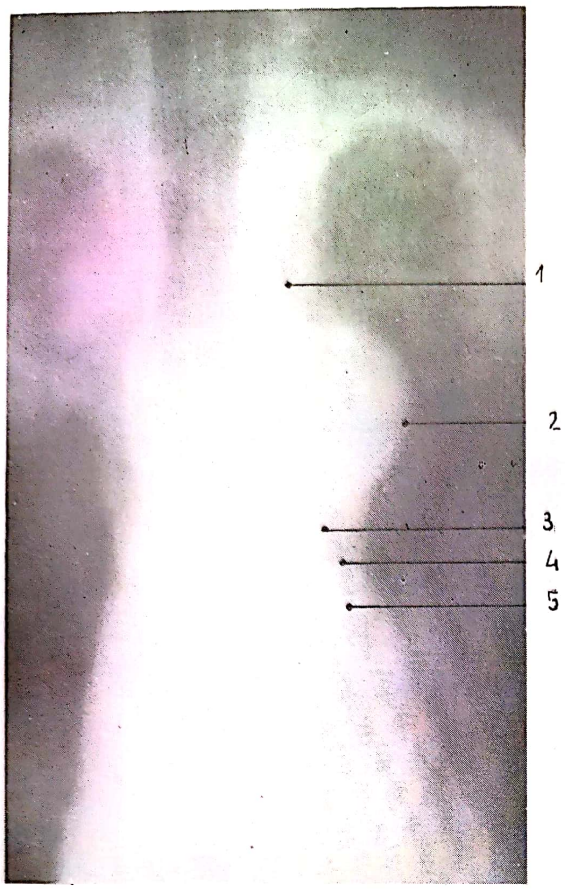

Fig. 1.10. – Liniile paraarteriale (tomografie): *1,* linia arterei subclaviculare stângi; *2,* linia butonului aortic; *3,* fereastra aorto-pulmonară; *4,* linia aorto-pulmonară; *5,* truncus pulmonalis.

Fig. 1.12. – Linia paraaortică.

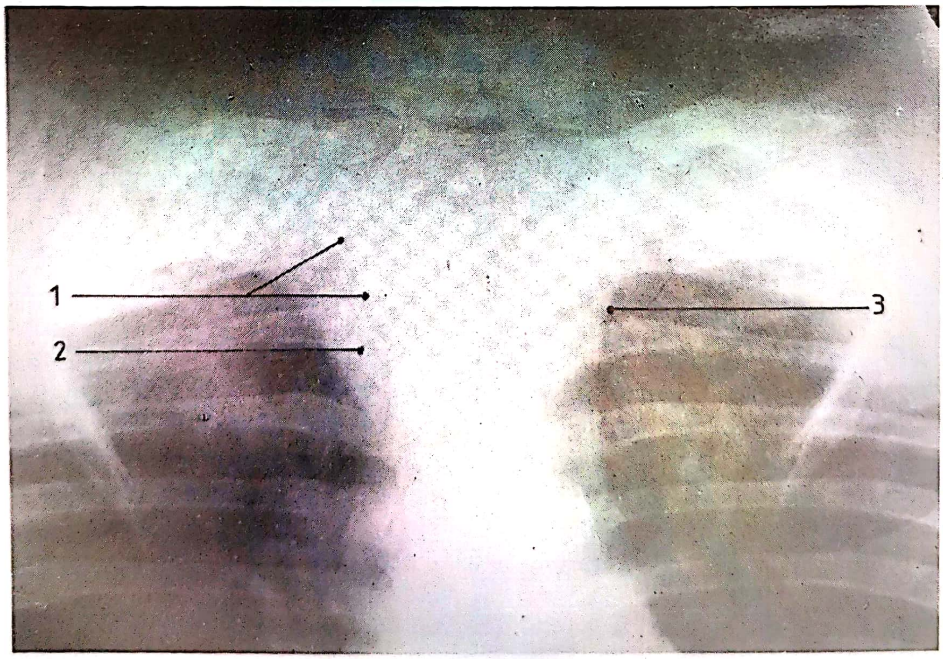

Fig. 1.11. – Incidența Fleischner: *1,* a. subclavia dextra; *2,* v. brachiocephalica dextra; *3,* a. subclavia sinistra.

Scanned with OKEN Scanner

– Linia arterei subclaviculare stângi pleacă în sens cranio-lateral, de la marginea laterală a butonului aortic. În porțiunea toracică a arterei subclaviculare stângi această linie poate fi identificată datorită interfeței dintre ea și plămân (planșa I). Artera se îndreaptă apoi lateral, în contact strâns cu fața mediastinală a lobului superior al plămânului stâng și ajunge retroscalenic, unde formează al doilea segment al arterei.

Prima parte a liniei arterei subclaviculare stângi aparține regiunii supraaortice; – partea a doua se proiectează ca o bandă ce însoțește (văzută din incidența Fleischner) arcul posterior al celei de a doua sau a treia coaste, când raza incidentă devine tangentă la interfața vas-plămân (fig. 1.11).

– Linia aorto-pulmonară se formează prin realizarea unei interfețe între fereastra aorto-pulmonară și plămân, care o închide lateral (planșa III). Această linie reprezintă contactul pleurei mediastinale și al plămânului adiacent cu partea stângă, mediastinală, a aortei. Ea este situată pe un plan posterior față de linia de joncțiune anterioară și pe un plan anterior față de liniile paraarteriale.

Pe măsură ce se continuă cranial cu pleura de deasupra arcului aortic, linia aortico-pulmonară deviază lateral, continuându-se optic, cu linia arterei subclaviculare. Ea este deviată patologic în special de adenopatiile grupului limfatic parahilar anterior, sau ale celui mediastinal anterior stâng.

– Linia paraaortică prelungește optic, în jos, linia aorto-pulmonară. Ea are un traiect paralel cu marginea stângă a aortei descendente, până în dreptul vertebrei a X-a toracale (fig. 1.12). De aici ea ocupă o poziție prespinală și se pierde în umbra diafragmatică (planșele III–V). Marginea dreaptă a aortei nu este vizibilă, căci ea nu este în contact cu plămânul. Anevrismele aortei descendente sunt cea mai frecventă cauză de deplasare.

9. *Liniile paravertebrale* se formează prin reflexia pleurelor mediastinale a celor doi plămâni pe țesuturile moi paravertebrale (planșele IV și V). Ele pot fi urmărite de la bifurcația traheii până la diafragmă, în timp ce în porțiunea supraaortică coloana aerică a traheii poate șterge imaginea lor.

– Linia paravertebrală dreaptă se vizualizează numai în 35% din cazuri, datorită condițiilor optice nefavorabile sub care plămânul drept întâlnește țesuturile moi, lateral de coloana vertebrală. Pentru evidențierea sa se recomandă radiografii executate în incidența oblică, bolnavul fiind în decubit dorsal. În condiții favorabile de vizualizare, linia paraspinală dreaptă (paravertebrală dreaptă) poate fi urmărită la o distanță de 3–4 mm de coloana vertebrală (fig. 1.13). Contactul genunchiului posterior al arcului venei azygos cu coloana vertebrală determină o deviere laterală a liniei paraspinale drepte.

– Linia paravertebrală stângă este mai constantă, raza incidentă sagitală surprinzând tangent interfața care îi dă naștere (fig. 1.14). Uneori linia paravertebrală stângă apare ca o opacitate liniară delimitată de două dungi radio-transparente, datorită interpunerii celor două foițe pleurale mediastinale, între plămân și grăsimea perivertebrală. Această linie coboară spre diafragmă, se încurbează apoi medial la nivelul vertebrelor a X-a și a XI-a toracice și se termină în unghiul diafragmatic, unde se suprapune cu proiecția liniei paraaortice (sau preaortice) (fig. 1.15). Pentru identificarea liniei paravertebrale stângi în aria supraaortică, se urmărește angulația ce transpare prin opacitatea butonului aortic, angulație determinată de intruzia plămânului stâng în aria supraaortică, deasupra venei intercostale superioare stângi. Modificările liniei survin în leziunile inflamatorii sau în cele neoplazice ale coloanei vertebrale.

10. *Linia de joncțiune posterioară.* Esofagul vine în contact cu coloana vertebrală toracică prin intermediul unei lame de țesut conjunctiv care formează spațiul retrovisceral. Deseori însă, esofagul poate prezenta la acest nivel un adevărat mezou, care permite plămânului să pătrundă retroesofagian (planșele I și II). În această condiție fundurile de sac pleurale costo-mediastinale posterioare realizează la linia de contact a celor patru foițe pleurale, imaginea radiologică a liniei de joncțiune posterioară. Din foițele pleurale, care participă la formarea liniei de joncțiune posterioară, cele de pe planul anterior vin să înconjure în continuare esofagul, iar cele de pe planul posterior acoperă țesuturile moi paravertebrale.

Linia de joncțiune posterioară se prezintă radiologic ca o linie ușor încurbată, cu convexitatea spre stânga. Porțiunea sa superioară se termină prin două ramuri divergente, care conturează marginile mediale ale vârfurilor pulmonare. Aceste ramuri se proiectează deasupra bifurcației craniale a liniei de joncțiune anterioară. Linia de joncțiune posterioară se bifurcă la extremitatea sa inferioară, iar ramurile sale se orientează: – una în jurul arcului azygos; – iar alta în jurul extremității posterioare a arcului aortic.

Dacă recesul costo-mediastinal posterior și cel supra- și infra-azygos nu sunt suficient de adânci, plămânul ia contact numai cu marginea dreaptă a esofagului, fără a ajunge la linia de contact cu plămânul controlateral. În acest caz nu se poate forma o linie de joncțiune posterioară, ci apare banda paraesofagiană dreaptă. În caz de dificultăți de diferențiere a celor două aspecte radiologice se recurge la opacifierea esofagului sau la secțiuni axiale (C.T.).

Scanned with OKEN Scanner

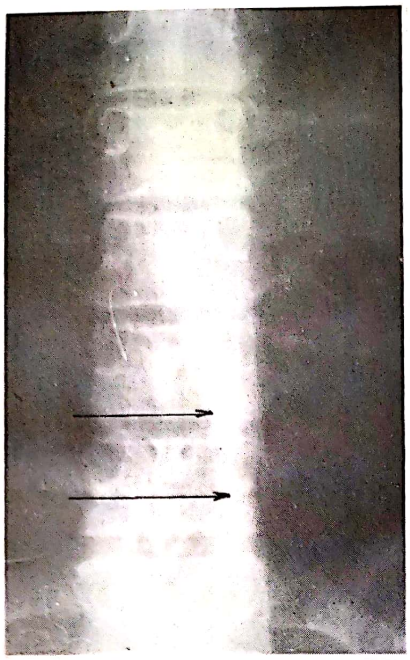

Fig. 1.13. – Linia de graniță posterioară a pleurei (vizualizată într-o hernie posterioară a plămânului drept).

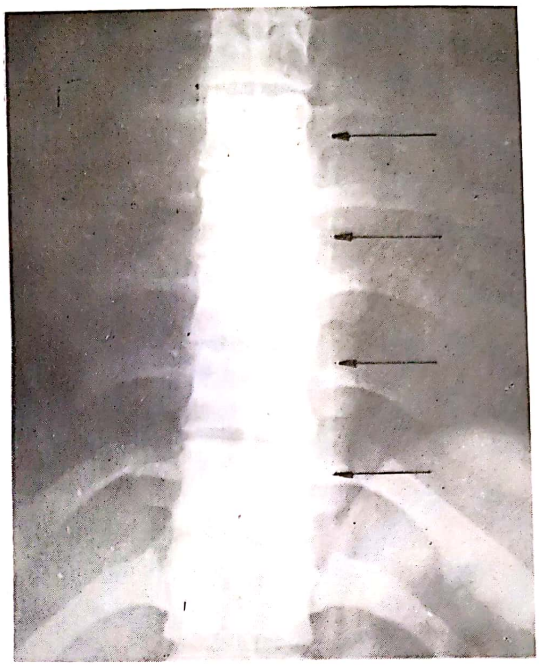

Fig. 1.14. – Linia paravertebrală stângă.

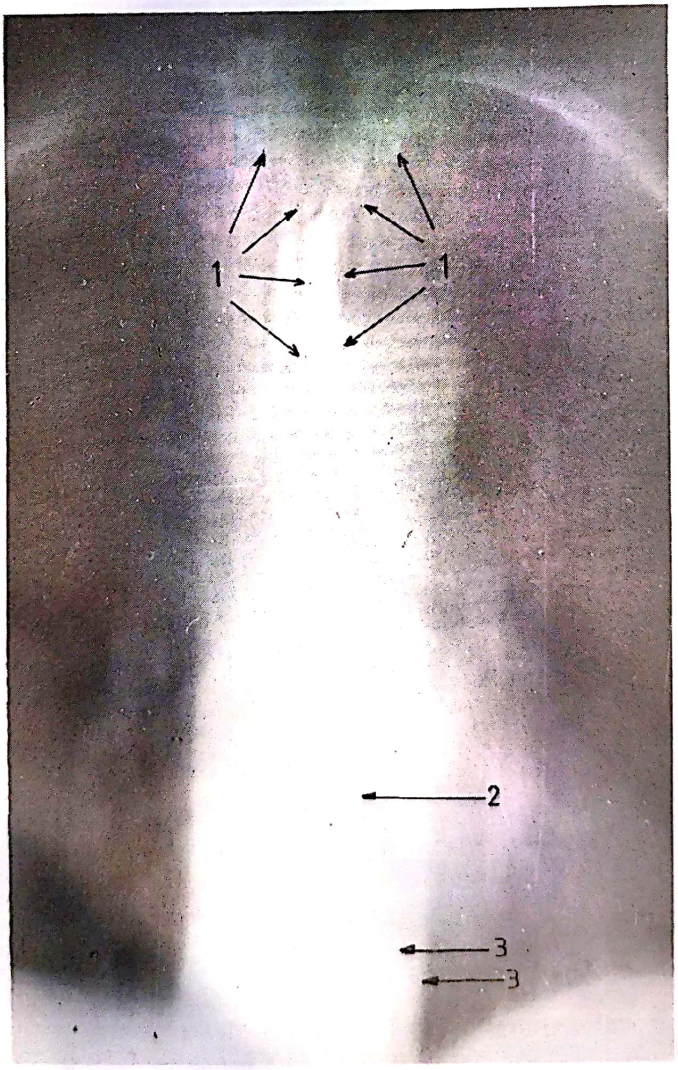

Fig. 1.15. – Tomografia compartimentului mediastinal posterior: *1*, linia de joncțiune posterioară; *2*, linia paravertebrală stângă; *3*, linia paraaortică.

Scanned with OKEN Scanner

1.2. Liniile şi benzile mediastinale vizualizate în incidenţa laterală

În incidenţa laterală se urmăresc: – linia retrosternală; – banda paratraheală posterioară; – banda traheo-esofagiană; – linia prespinală; şi – alte linii secundare (interfaţa aortico-cavă; – linia aortică posterioară; – etc.) (fig. 1.16).

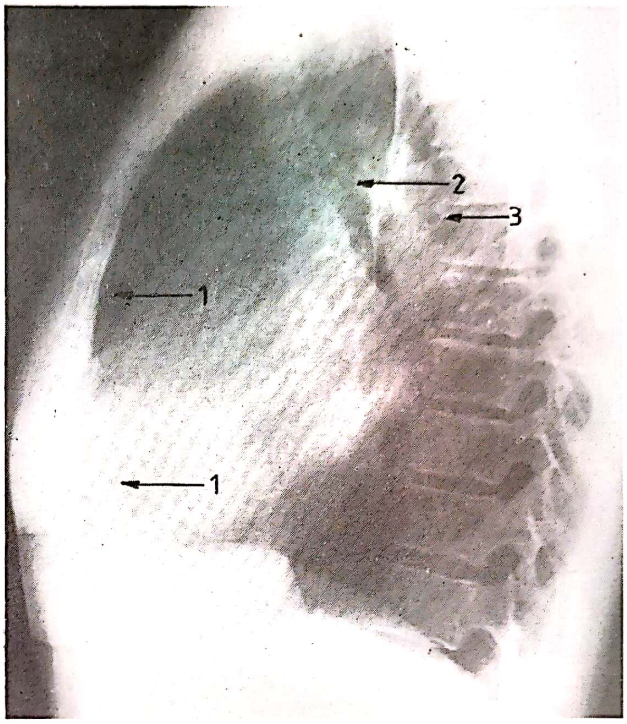

Fig. 1.16. – Liniile şi benzile mediastinale, în incidenţa de profil semischematic): *1*, linia retrosternală; *2*, banda retrotraheală (traheo-esofagiană); *3*, linia prevertebrală.

1. *Linia retrosternală.* În mod normal plămânii ating faţa retrosternală a peretelui anterior toracic, ceea ce conduce la formarea unui „spaţiu clar retrosternal". În situaţia în care radiografia nu este executată în incidenţă perfect transversă, prin determinarea unui mic decalaj între contactele plămânului de o parte şi alta cu peretele toracic, apare linia retrosternală (fig. 1.17).

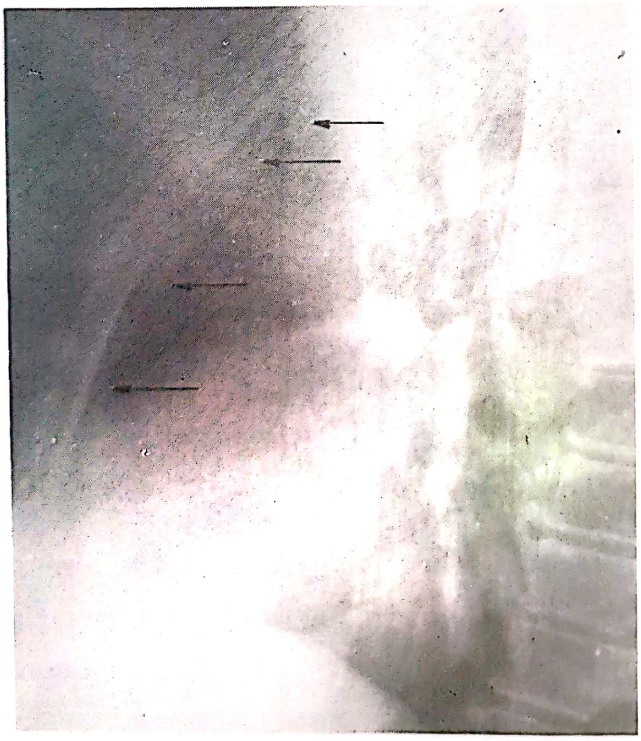

Fig. 1.17. – Linia retrosternală.

Scanned with OKEN Scanner

Fig. 1.18. – Linia retrosternală – traiectul stâng al bifurcației inferioare a liniei retrosternale.

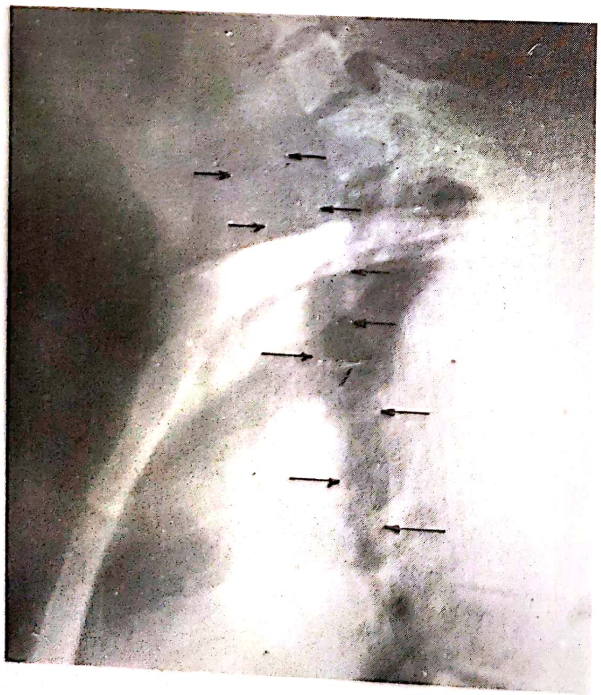

Fig. 1.19. – Banda retrotraheală, evidențiată în hiperinflația plămânului drept. Traheea în vestibulul toracic și aria supra-aortică.

Fig. 1.20. – Banda traheo-esofagiană.

Scanned with OKEN Scanner

Fig. 1.21. – Linia prespinală (prevertebrală).

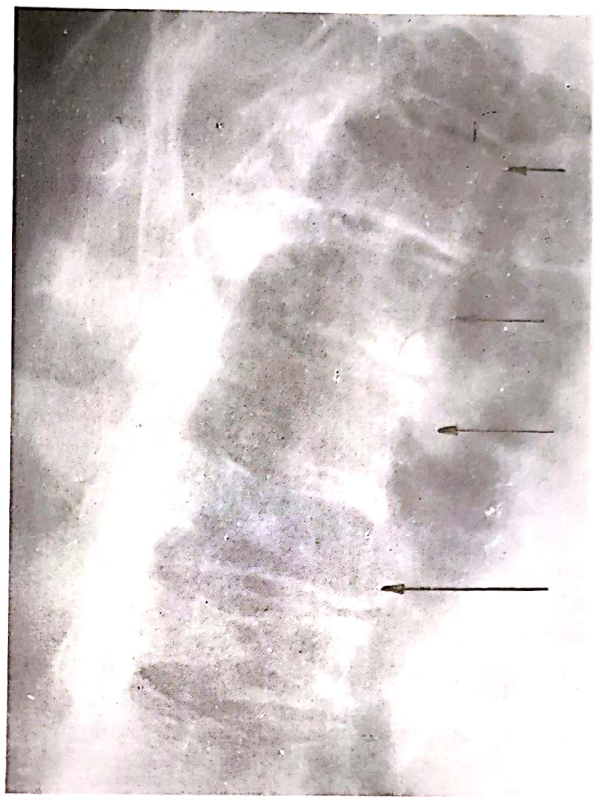

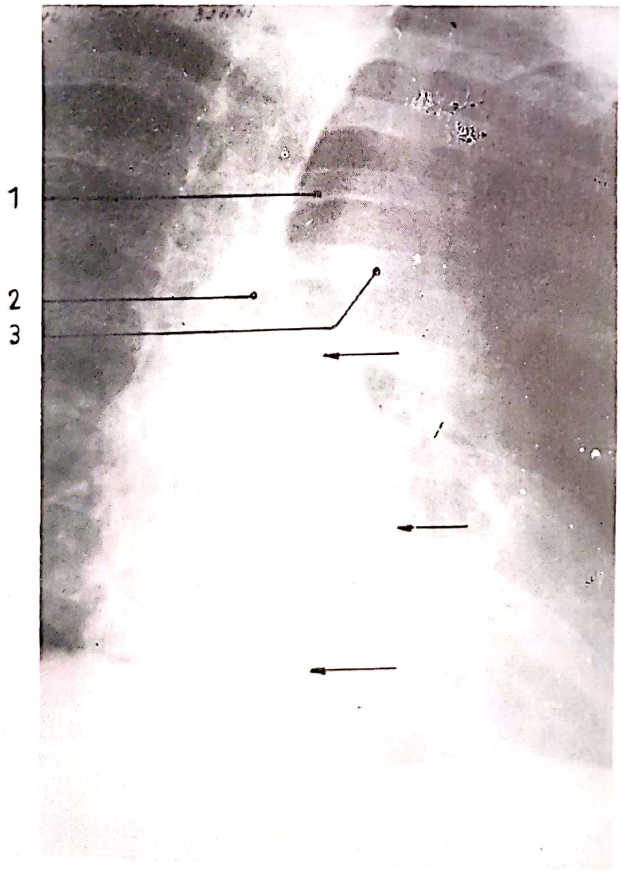

Fig. 1.22. – Linia prespinală, deplasată de un abces rece, pottic: *1*, banda traheală posterioară; *2*, esophagus; *3*, arcus aortae.

Fig. 1.23. – Linia para-(retro)-cavă inferioară.

Scanned with OKEN Scanner

Linia retrosternală urmează interfața plămânului stâng cu peretele anterior toracic (planșa III). Coborând, ea deviază în sens posterior, odată cu interpunerea inimii între plămân și peretele anterior toracic. În porțiunea sa inferioară, componenta dreaptă a liniei retrosternale, dată de contactul dintre peretele toracic și plămânul drept, este divergentă față de componenta stângă. Între ele se delimitează la acest nivel aria incizurii cardiace.

Evidențierea ariei incizurii cardiace este favorizată de țesutul adipos prepericardic. Pe radiografiile executate din profil, stratul de țesut adipos prepericardic se evidențiază în unghiul cardio-frenic anterior, sub aspectul unei umbre triunghiulare extrapleurale. El realizează cu plămânul o interfață concavă sau convexă (fig. 1.18).

Linia retrosternală poate fi subliniată de o transparență anterioară, atribuită stratului adipos retrosternal (planșa II), și de o transparență posterioară, dată de aerul din plămânul stâng.

Dezvoltarea de țesut adipos pe fața anterioară a inimii evidențiază și o linie de pericard paralelă cu sternul (planșele IV și V). Vizualizarea ei este favorizată de țesutul adipos retrosternal și de transparența țesutului adipos prepericardic.

2. *Banda traheală posterioară* (retrotraheală) este inconstantă. Ea devine vizibilă pe radiografiile efectuate din profil sau O.A.D. în cazurile în care plămânul drept ia contact cu peretele traheal posterior în recesul supraazygos (fig. 1.19), iar esofagul nu este situat exact retrotraheal, ci puțin la stânga (planșa I).

3. *Banda traheo-esofagiană* se vizualizează în condiția în care examenul radiologic surprinde lumenul esofagului aerat sau baritat. Banda traheo-esofagiană este determinată de contactul dintre peretele anterior al esofaguului și peretele posterior al traheii (planșa I). Banda traheo-esofagiană apare mai lată dacă traheea și esofagul sunt înconjurate de țesut adipos (fig. 1.20).

4. *Linia prespinală.* Plămânul, care depășește spre stânga linia mediană a coloanei vertebrale în aria supra- și infra-azygos, determină cu țesuturile moi prevertebrale o interfață (planșa V), ce se vizualizează pe tomografiile de profil sub forma liniei prespinale sau prevertebrale (fig. 1.21). Această linie este întreruptă în dreptul vertebrelor IV–V toracice, respectiv la nivelul genunchiului posterior al arcului venei azygos și al venei intercostale superioare drepte. În mod normal, linia prespinală nu trebuie să depășească 3 mm (fig. 1.22).

5. *Alte linii.* În incidența de profil, executată în variante ușor oblice, se mai poate observa o interfață între fața postero-laterală dreaptă a aortei ascendente și vena cavă superioară.

Se poate, de asemenea surprinde linia aortică posterioară, determinată de contactul dintre fundul de sac pleural costo-mediastinal posterior stâng și aorta descendentă (planșa V). Pe radiografiile din profil drept, unghiul cardio-frenic posterior este amputat de către pleura reflectată de confluența venelor hepatice cu vena cavă inferioară, înainte de vărsarea acesteia în atriul drept (fig. 1.23).

Scanned with OKEN Scanner

Scanned with OKEN Scanner

Capitolul 2

RADIOANATOMIA MEDIASTINULUI STUDIATĂ PE ETAJE ÎN INCIDENȚA SAGITALĂ (postero-anterioară)

2.1. **Etajul mediastinal superior**

Etajul mediastinal superior cuprinde topografic teritoriul delimitat cranial de planul tangent: – anterior, la marginea superioară a manubriului sternal; şi – posterior, la marginea superioară a primei vertebre toracale, sau la discul intervertebral dintre vertebra a VII-a cervicală şi prima vertebră toracică (fig. 2.1).

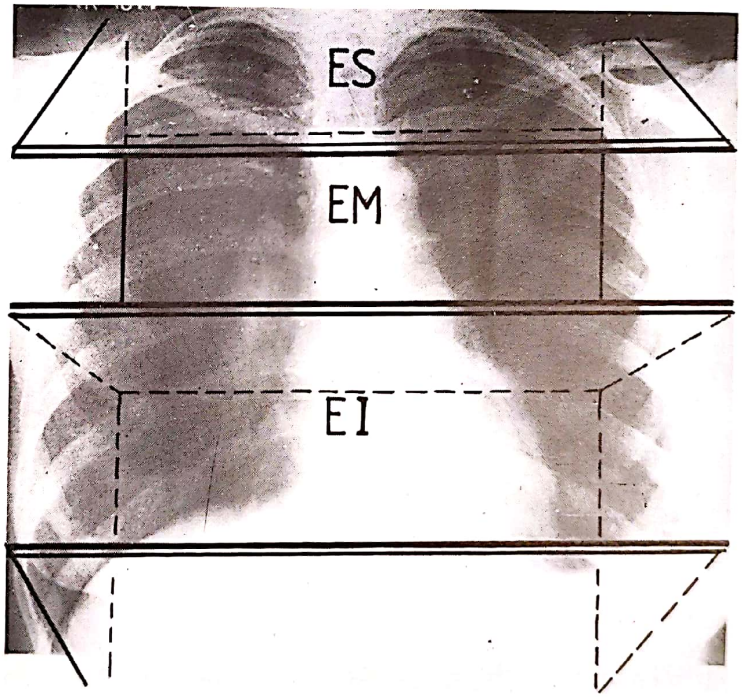

Fig. 2.1. – Etajele mediastinului (semischematic): *ES,* etajul superior; *EM,* etajul mijlociu; *EI,* etajul inferior.

Caudal, etajul mediastinal superior este delimitat de planul mediastinal superior, care corespunde: – anterior, unghiului manubrio-sternal Louis; şi – posterior, marginii inferioare a vertebrei a IV-a toracică sau discului dintre vertebra a IV-a şi a V-a toracică.

Etajul mediastinal superior înglobează două regiuni: – superioară „vestibulul mediastinal", care corespunde zonei de trecere cervico-toracică, situată la baza gâtului; şi – inferioară, intratoracică.

Delimitarea acestor două teritorii se face printr-un plan ce se proiectează: – anterior, la marginea superioară a manubriului; – posterior, la marginea inferioară a primei vertebre toracice, sau la discul dintre prima şi a II-a vertebră toracică.

A) **Regiunea cervico-toracică a etajului mediastinal superior** *(vestibulul mediastinal)*

Aspectul normal radiografic al regiunii cervico-toracice este determinat de anatomia vaselor mari.

a) În incidența p-a, *„V"-ul trunchiurilor venoase brahiocefalice drept și stâng,* cu deschidere cranială, are vârful proiectat înapoia manubriului sternal, în dreptul primei articulații sternocondrale drepte. Vizualizarea sa devine posibilă datorită amprentelor pe care brațele sale le lasă pe fețele anterioare ale cupolei cervico-toracice drepte, respectiv stângi. El marchează cele două brațe cu care se continuă caudal linia de joncțiune anterioară.

b) Pe linia mediană se află traheea. Fața postero-laterală dreaptă a traheii vine în raport cu domul pleural, realizând cu acesta – *banda paratraheală dreaptă.* Fața postero-laterală stângă a traheii este în raport cu esofagul.

• De o parte și de alta a traheii se găsesc arterele carotide comune (cea dreaptă pe un plan ușor anterior față de cea stângă).

• Arterele subclaviculare se identifică datorită amprentei lor pe fața anterioară a cupolei cervico-toracice. Se observă cu precădere porțiunea a doua a arterelor subclaviculare, mai ales a celei stângi, în segmentul postscalenic.

• Venele subclaviculare se găsesc pe un plan anterior față de artere.

c) Peretele postero-lateral al esofagului realizează cu fundul de sac pleural costo-mediastinal posterior – linia de joncțiune posterioară.

B) **Regiunea toracică a etajului mediastinal superior**

În incidența p-a această regiune însumează optic compartimentele mediastinale: – anterior; – mijlociu; și – posterior.

1. *Compartimentul anterior din regiunea toracică a etajului mediastinal superior.*

În partea sa anterioară este situată loja timică, delimitată: – anterior, de fața posterioară a manubriului; iar – posterior, de ligamentul tiro-aorto-pericardic.

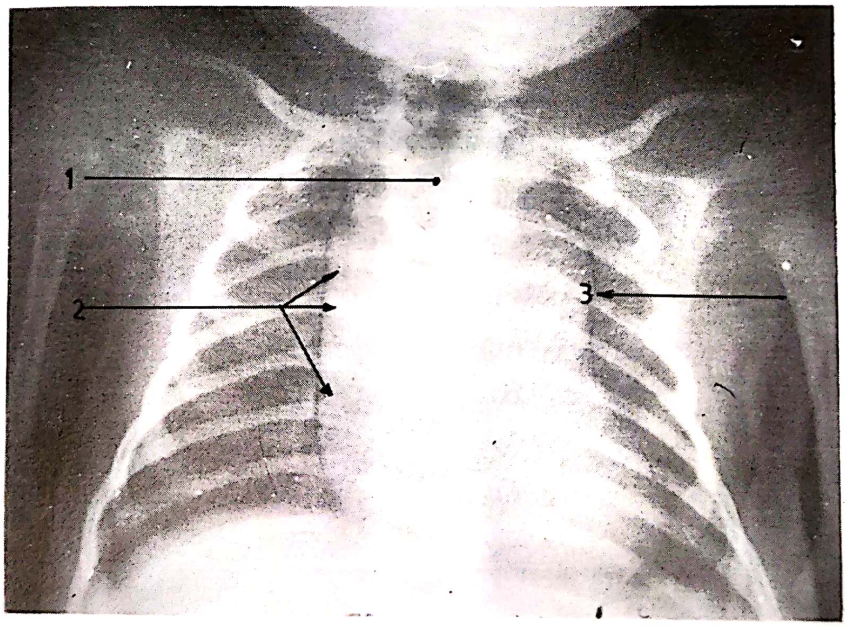

Fig. 2.2. – Timusul (copil în vârsta de o lună): *1,* trachea; *2,* lobus dexter thymici; *3,* lobus sinister thymici.

În partea posterioară a lojei timusului se găsesc: – anterior, trunchiurile venoase brahiocefalice drept și stâng, cu originea venei cave superioare; iar – în spatele planului venos, trunchiul arterial brahiocefalic și originea arterei carotide comune, al cărei traiect este orientat în sus și posterior.

a) La adult, *timusul* este reprezentat doar de corpii vestigiali adipoși Waldeyer. Tumorile timice ocupă spațiul retromanubrial, supracardiac.

La copil, timusul este format din doi lobi. La sugarul mic aceștia se întind în mod normal de la deschiderea toracică superioară până la a IV-a coastă. La nou-născut ei acoperă parțial și sacul pericardic până în dreptul șanțului atrio-ventricular (fig. 2.2).

Pe radiografiile executate în incidența p-a, umbra timusului se identifică la sugar, de o parte și alta a liniei mediane, depășind marginile sternului, sub forma unor triunghiuri cu baza orientată în jos, comparate în radiologia clasică cu imaginea unor pânze de corabie. În inspir profund imaginea lor este depresibilă (semnul Lamy).

b) Retromanubrial, sub incizura sternală, se vizualizează *linia de joncțiune anterioară* și bifurcația sa superioară, care realizează trigonul interpleural superior. Acesta este delimitat pe margini de fundul de sac pleural costo-mediastinal anterior, drept și stâng, și de marile vase, în special de trunchiurile venoase brahiocefalice între brațele cărora își are sediul timusul.

Scanned with OKEN Scanner

c) Linia paracavală superioară este generată de vena cavă superioară, situată la limita anterioară a recesului supraazygos. Ea formează conturul drept al umbrei mediastinale de la acest nivel şi poate fi urmărită până la bulbul venei azygos şi apoi, în etajul mediastinal mijlociu, până la vărsarea venei cave superioare în atriul drept (vezi fig. 2.5).

Hipertrofia nodulilor limfatici din loja Baréty, ca şi ectazia de aortă, determină deplasarea liniei paracavale spre dreapta. Ectazia de aortă poate deplasa lateral trunchiul venei cave superioare sau, alteori, poate depăşi marginea dreaptă a acesteia.

d) Arterele şi venele toracice interne (mamare) dreaptă şi stângă, situate înaintea recesului costo-mediastinal anterior, se pot evidenţia numai pe radiografiile efectuate cu substanţe de contrast.

2. *Compartimentul mijlociu şi posterior din regiunea toracică a etajului mediastinal superior.*

Pe linia mediană, compartimentul mijlociu din regiunea toracică a etajului mediastinal superior este ocupat de trahee, iar compartimentul posterior de esofag.

Lateral, cele două compartimente corespund: – la dreapta, cu spaţiul supraazygos, situat deasupra arcului venei azygos; – la stânga, cu spaţiul supraaortic, situat deasupra arcului aortic.

A. **Spaţiul supraazygos** este delimitat: – lateral, de pleura mediastinală a plămânului drept; – medial, de pereţii laterali ai axului traheo-esofagian; – anterior, de faţa posterioară a venei cave superioare, a trunchiului venos brahiocefalic drept şi a trunchiului arterial brahiocefalic; – posterior, de coloana vertebrală şi de fascia prevertebrală; iar – caudal, de marginea superioară a arcului venei azygos.

Spaţiul supraazygos corespunde în profunzimea sa lojei Baréty, care este ocupată de lanţul limfo-ganglionar latero-traheal drept. În mod normal, acesta nu are nici o traducere radiologică pe radiografiile standard.

În porţiunea postero-inferioară a spaţiului supraazygos, se găseşte foseta Sencert. Aceasta se formează ca urmare a incursiunii pleurei mediastinale peste arcul venei azygos, până ce vine în contact cu marginea dreaptă a esofagului, unde se reflectă, înscriind la acest nivel un reces (vezi fig. 8.14).

În aria supraazygos plămânul pătrunde adânc în mediastin, favorizând, prin contactul cu structurile viscerale din această zonă, formarea mai multor interfeţe. Astfel, la nivelul spaţiului supraazygos, se pot observa pe imaginile radiologice: – banda paratraheală, din compartimentul mediastinal mijlociu; şi – banda paraesofagiană, linia de joncţiunea posterioară şi linia paraspinală, din compartimentul mediastinal posterior.

• *Banda paratraheală dreaptă* se formează în spaţiul supraazygos ca rezultat al contactului strâns dintre plămân şi trahee. Ea provine din sumarea umbrei lăsate de foiţele pleurale mediastinale, cu peretele traheal şi cu ţesutul conjunctiv dintre ele. Traheea ca atare nu se vizulizează decât pe radiografiile supravoltate, digitale sau pe tomografii (fig. 2.3).

• *Banda paraesofagiană dreaptă* ia naştere la linia de contact dintre plămânul drept şi marginea dreaptă a esofagului, cu condiţia ca peretele esofagian să fie surprins între transparenţa pulmonară şi lumenul esofagian aerat. Banda esofagiană are ca suport morfologic ţesutul conjunctiv dintre pleură şi esofag. Relaţiile despre esofag, la nivelul ariei supraazygos, le furnizează însă examenul baritat.

• *Linia de joncţiune posterioară.* În aria supraazygos, plămânul pătrunde uneori foarte adânc înapoia traheii şi chiar a esofagului, putând lua contact cu plămânul de partea opusă. Astfel, se constituie linia de joncţiune posterioară, care se proiectează în vecinătatea benzii paraesofagiene, dar este mai subţire decât aceasta

• *Linia(paraspinală)paravertebrală* dreaptă se poate vizualiza în aria supraazygos prin interfaţa ce se crează între plămânul drept şi ţesutul conjunctiv paravertebral, cu condiţia ca raza incidentă să fie paralelă cu această interfaţă.

B. **Spaţiul supraaortic** se găseşte în jumătatea stângă a etajului mediastinal superior, deasupra planului mediastinal superior. În raport cu compartimentele mediastinale el corespuunde: – anterior, compartimentului mijlociu; iar – posterior, compartimentului posterior.

1. *Compartimentul mediastinal mijlociu al spaţiului supraaortic* corespunde: – în planul superficial, arterei carotide comune stângi şi arterei subclaviculare stângi; iar – în planul profund, versantului stâng al ductului traheobronşic, cu care se delimitează loja patrulateră stângă, denumită patrulaterul Bourgery.

2. *Compartimentul mediastinal posterior* este ocupat, la acest nivel, de porţiunea toracică superioară, supraaortică a esofagului. Acesta este situat posterior de trahee, căreia îi depăşeşte marginea laterală stângă, astfel că la linia de contact cu marginea stângă a traheii se formează un şanţ, – şanţul traheo-esofagian. El este situat profund şi nu vine în contact cu pleura mediastinală, cum se întâmplă în partea dreaptă. În schimb, pleura mediastinală se insinuează deasupra extremităţii posterioare a arcului aortic şi realizează foseta retro-supraaortică.

Foseta retro-supraaortică este delimitată: – anterior, de artera subclaviculară stângă; – posterior, de coloana vertebrală; – caudal, de convexitatea arcului aortic; iar – medial corespunde esofagului şi canalului toracic, care traversează această fosetă (vezi fig. 8.14).

Scanned with OKEN Scanner

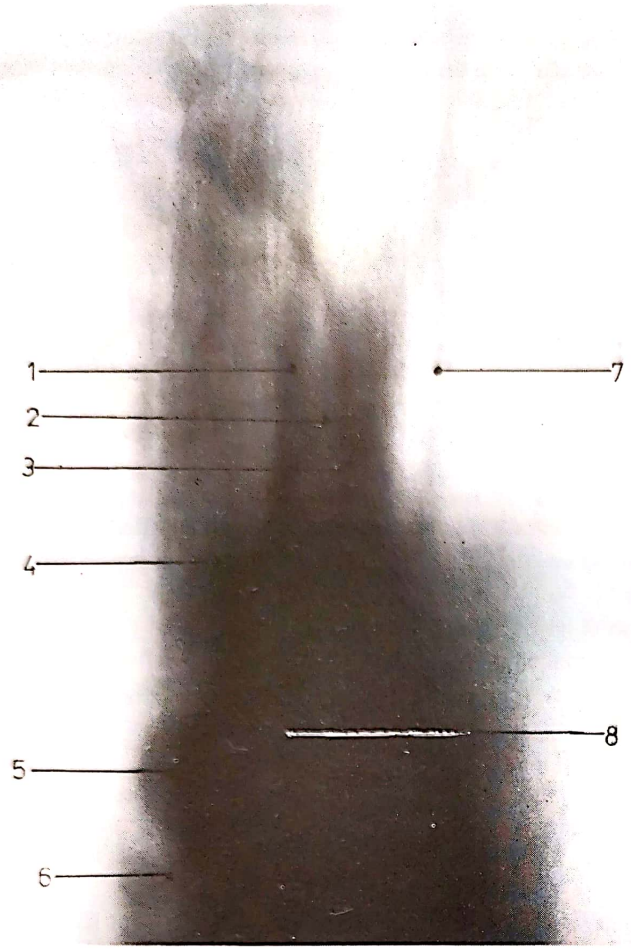

Fig. 2.3. – Aria supraazygos (tomografie): *1*, banda paratraheală dreaptă; *2*, linia de joncțiune posterioară; *3*, recesul pulmonar retroesofagian; *4*, peretele posterior al v. cave superioare; *5*, bulbul venei azygos și linia azygos; *6*, br. principalis dexter; *7*, peretele stâng al traheii; *8*, arcul venei azygos.

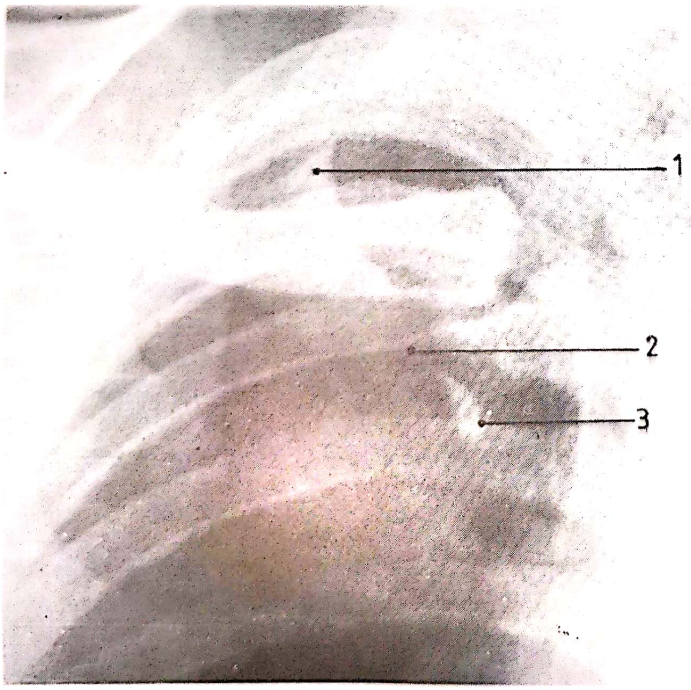

Fig. 2.4. – Arcul venei azygos, ectopic: *1*, triunghiul pleural; *2*, mezoul venei azygos, ectopic; *3*, bulbul venei azygos, ectopic.

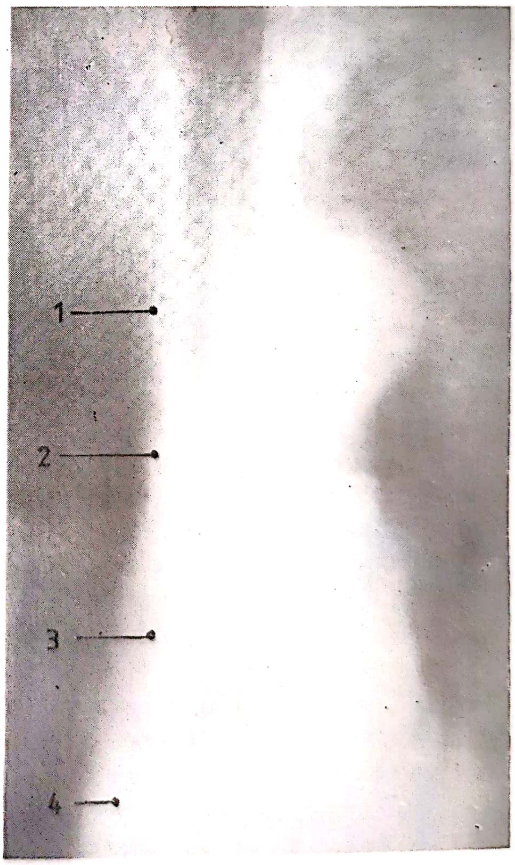

Fig. 2.5. – Vena cavă superioară (tomografie): *1*, vena cava superior – segmentul supraazygos; *2*, confluența venei azygos cu v. cavă superioară; *3*, v. cavă superioară – segmentul infraazygos; *4*, atrium dextrum.

Scanned with OKEN Scanner

Aria supraaortică prezintă numeroase elemente care se pot vizualiza radiologic: – butonul aortic; – prelungirea cranială a liniei aorto-pulmonare; – linia primei porțiuni a arterei subclaviculare stângi; – trunchiul arterei carotide comune stângi; trunchiul venos brahiocefalic stâng; – banda paratraheală; – banda paraesofagiană stângă; – linia paraspinală stângă; și – unele anomalii vasculare.

• *Butonul aortic* reprezintă proiecția marginii stângi a genunchiului posterior al arcului aortei. Prin opacitatea sa, prelungirea optică cranială a liniei aorto-pulmonare delimitează aici fața stângă a mediastinului. Această linie reprezintă contactul pleurei viscerale și parietale cu fața laterală a arcului aortic și se termină în jos cu reflectarea pleurală deasupra trunchiului comun al arterei pulmonare (vezi fig. 2.6).

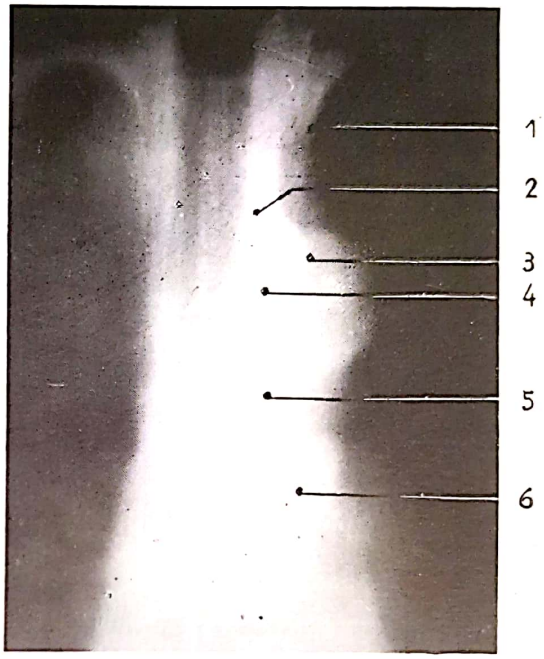

Fig. 2.6. – Artera subclavia stângă (tomografie): *1,* trachea + a. subclavia sinistra, prima porțiune; *2,* trachea + a. carotis communis sinistra; *3,* butonul aortic; *4,* linia aorto-pulmonară (extensia cranială a liniei aorto-pulmonare); *6,* tr. pulmonalis.

• *Artera subclaviculară stângă* se proiectează, în prima sa porțiune, peste opacitatea butonului aortic, sau sub limita superioară a acestuia, atunci când se desprinde ceva mai posterior din arcul aortic. Șanțul creat de artera subclaviculară pe plămânul stâng realizează o interfață cu concavitatea orientată spre stânga, vizualizată ca linia arterei subclaviculare. Această linie se continuă optic în jos cu linia aorto-pulmonară, fiind situată anterior față de aceasta din urmă.

• *Traheea* realizează rar o interfață cu plămânul stâng la acest nivel, astfel încât la stânga se semnalează rar o bandă paratraheală.

• *Esofagul* determină și el numai rareori o bandă paraesofagiană stângă în aria supraaortică, în comparație cu partea dreaptă, unde banda paraesofagiană din zona supraazygos apare foarte frecvent.

• În cazul existenței unei *artere subclaviculare drepte* aberante, se realizează o interfață între aceasta și plămânul stâng, reprezentată de o linie care pornește din butonul aortic și se îndreaptă cranial și spre dreapta, în spatele organelor mediastinale axiale.

• *Trunchiul venos brahiocefalic stâng* determină, în cazul persistenței unei vene cave superioare stângi, o umbră mai mult sau mai puțin verticală, ce pleacă de la butonul aortic.

• *Vena cavă superioară stângă* survine ca o anomalie datorată neobliterării, în cursul vieții embrionare, a venei cardinale stângi, ce se varsă de regulă prin intermediul sinusului coronar tot în atriul drept. Atunci când există, ea determină o interfață cu plămânul stâng, lărgind mediastinul în aria supraaortică.

• *Venele pulmonare stângi* se pot vărsa, în cadrul unei anomalii congenitale, în vena cardinală stângă. În acest caz conturul lateral stâng al mediastinului supraaortic ia aspectul unei cifre „8".

• *Vena intercostală superioară stângă* (Braine) în poziție joasă, șănțuiește fața mediastinală a plămânului stâng, realizând o interfață care determină o incizură pe segmentul superior al liniei paraspinale și se vizualiuează pe radiografiile frontale ca o mică protuberanță a butonului aortic, denumită „mamelonul aortic".

• *Linia paravertebrală* din aria supraaortică are o configurație dependentă de vena intercostală superioară stângă, de țesutul paravertebral și de configurația anatomică a aortei.

Scanned with OKEN Scanner

2.2. Etajul mediastinal mijlociu

Etajul mediastinal mijlociu este cuprins între planul mediastinal transversal superior, supraazygo-aortic (planul de proiecție care unește marginea inferioară a manubriului cu marginea inferioară a celei de a IV-a vertebre toracice) și planul transversal mediastinal inferior, infrapedicular (planul de proiecție care unește marginea inferioară a celei de a III-a articulații condro-costale cu marginea inferioară a celei de a VII-a vertebre toracice).

Etajul mediastinal mijlociu, astfel delimitat, înglobează în aria sa partea corespunzătoare din compartimentele mediastinale: – anterior; – mijlociu; și posterior. Ultimele două compartimente sunt cuprinse în: – aria infraazygos, la dreapta; și – aria infraaortică, la stânga.

1. **Compartimentul anterior al etajului mediastinal mijlociu** cuprinde: – porțiunea inferioară a venei cave superioare; – aorta ascendentă; – trunchiul comun al arterei pulmonare. Ambele trunchiuri arteriale, situate intrapericardic, formează pedicului arterial al inimii.

a) Linia de joncțiune anterioară se bifurcă deasupra inimii.

b) Marginea dreaptă a venei cave superioare continuă, la acest nivel, linia paracavală superioară și poate fi urmărită până la punctul D al ortocardiogramei (pătrunderea aparentă, optică, în atriul drept) (fig. 2.6).

c) Traiectul aortei ascendente, ușor convex, determină la vârstnici, arcul A – D al ortocardiogramei.

d) Trunchiul comun al arterei pulmonare nu poate fi distins pe radiografia standard. Pe ortocardiogramă, conturul său formează cele două treimi superioare ale arcului mijlociu stâng. Porțiunea intrapericardică a trunchiului comun al arterei pulmonare poate fi evidențiată numai prin contrastografie.

2. **Compartimentul mijlociu al etajului mediastinal mijlociu** (sau compartimentul „axial") este denumit și „zona centrală a mediastinului". El este situat la intersecția dintre cele două planuri mediastinale transversale (– superior, supraazygo-aortic; și – inferior, infrapedicular); și – cele două planuri mediastinale frontale (– anterior; și – posterior).

Compartimentul mijlociu al etajului mediastinal mijlociu, cuprinde trei zone: – mediană, interbifurcală; – laterală dreaptă, infraazygos; și – laterală stângă, infraaortică.

a) ***Porțiunea mediană*** a compartimentului axial, mai poartă și denumirea de „zona marilor răspântii", deoarece în perimetrul său au loc: – bifurcarea porțiunii terminale a traheii (în dreptul discului intervertebral dintre vertebrele toracale V–VI); și – bifurcarea trunchiului comun al arterei pulmonare, pe un plan anterior și inferior față de cel al traheii (la nivelul discului intervertebral dintre vertebrele VI și VII). Între aceste două bifurcații se delimitează „spațiul interbifurcal".

• *Spațiul interbifurcal* al compartimentului axial ia naștere din opoziționarea ramurilor de bifurcare ale traheii cu cele ale trunchiului comun al arterei pulmonare. Acestea din urmă participă, alături de bronhiile principale și de venele pulmonare, la formarea pediculilor pulmonari drept și stâng.

Spațiul interbifurcal are forma unui patrulater căruia i se disting: – două laturi orientate antero-inferior; și – două laturi orientate postero-superior. Laturile posterioare ale acestui patrulater corespund ramurilor de bifurcare ale traheii, iar cele două ramuri anterioare – ramurilor de bifurcare ale trunchiului comun al arterei pulmonare.

Radiologic se poate urmări la nivelul spațiului interbifurcal atât bifurcația traheii și primii centimetri ai bronhiilor principale, cât și ramurile dreaptă și stângă ale arterei pulmonare.

• *Bifurcarea traheii și originea bronhiilor* principale nu sunt decât rareori vizibile pe radiografiile supravoltate. Tomografiile în plan Frein surprind bifurcația și bronhiile principale (fig. 2.7). Bifurcația se proiectează variabil față de coloana vertebrală toracică, în funcție de vârstă, coborând la adult până la vertebra a VI-a toracică. Unghiul pe care îl face bronhia principală dreaptă cu verticala este de 20°, în timp ce unghiul bronhiei principale stângi cu verticala este de 40°. Astfel unghiul total al bifurcației măsoară în mod normal la bărbați 60°, iar la femei, 70°.

• *Artera pulmonară* dreaptă ia naștere mai jos decât cea stângă, ceea ce se demonstrează și prin secțiuni axiale C.T.

b) ***Aria infraazygos*** este delimitată cranial de planul mediastinal superior, care la dreapta este tangent la marginea superioară a arcului venei azygos. Această arie este ocupată de elementele pediculului pulmonar drept. Ea este înconjurată de un cadru anatomic format: – cranial, de arcul venei azygos; – caudal, de ligamentul pulmonar drept; – anterior, de vena cavă superioară; iar – posterior, de esofag. Planul mediastinal anterior delimitează pedicului vascular al inimii, situat intrapericardic, de pedicului pulmonar drept, cu sediu extrapericardic.

• *Arcul venei azygos* se vizualizează radiologic prin „linia azygos", care se produce prin contactul său cu plămânul drept, la locul de vărsare în vena cavă superioară, unde se formează „bulbul venei azygos". Proiecția acestuia în unghiul traheo-bronșic este imaginea ortogradă a genunchiului anterior al arcului venei azygos. Ea reali-

Scanned with OKEN Scanner

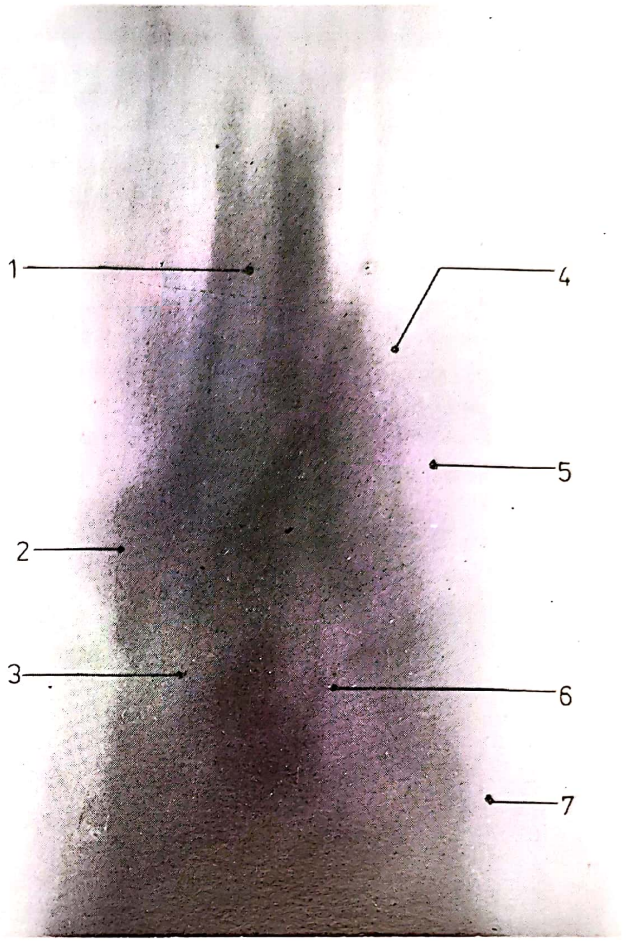

Fig. 2.7. – Bifurcaţia traheii (tomografie): *1,* trachea; *2,* bulbus v. azygos; *3,* br. principalis dexter; *4,* arcus aortae; *5,* br. principalis sinister; *6,* tr. pulmonalis.

zează o imagine radiologică rotundă sau ovalară, net delimitată prin transparenţa pulmonară şi prin contactul său cu arborele bronşic adiacent.

• *Proiecţia genunchiului posterior al arcului venei azygos* se identifică mai rar, deoarece necesită un contact bine vizibil între venă şi porţiunea superioară a segmentului pulmonar Fowler din dreapta. Genunchiul posterior al arcului venei azygos vine în raport cu peretele postero-lateral al esofagului şi, uneori, lasă pe acesta o amprentă, mai bine vizibilă pe esofagul baritat în incidenţa O.A.D. Pe zonografie, genunchiul posterior al arcului venei azygos se proiectează prin transparenţa bronhiei principale drepte sau a bifurcaţiei traheale.

• *Arcul venei azygos* poate fi ectopic, prin persistenţa unei părţi din plămânul drept situată medial de arc (pseudolobul azygos sau pseudolobul Wrisberg). În acest caz, bulbul venei azygos este situat la distanţă de unghiul traheo-bronşic, suspendat de „mezoul" venei, format din cele patru foiţe pleurale acolate. Vărsarea în vena cavă superioară se face în aceste cazuri la un nivel mai înalt decât cel obişnuit.

În ansamblu, radiologia clasică descrie această imagine sub denumirea de „lalea" („tulipe"), la care se distinge: – un bulb; – o tijă (mezoul venei azygos); şi – floarea lalelei (locul de reflectare a celor două pleure în contact cu peretele endotoracic) de formă triunghiulară (vezi fig. 2.4).

Proiecţia arcului venei azygos este deplasată mult la dreapta şi în cazurile cu arc aortic drept, care se interpune între trahee şi vena cavă superioară.

• *În aria infraazygos,* bronhia principală dreaptă împreună cu ramura dreaptă a arterei pulmonare şi cu trunchiurile venelor pulmonare superioară şi inferioară drepte, constituie pedicului pulmonar drept. În cadrul acestui pedicul, bronhia principală dreaptă ocupă poziţia cea mai înaltă şi planul posterior.

Ramura dreaptă a arterei pulmonare are un traiect aproape orizontal în pedicul şi se plasează înaintea bronhiei principale, apoi a bronhiei intermediare, după care se încurbează spre diafragmă, luând forma unei virgule. Între imaginea ei şi umbra mediastinală se interpune spaţiul clar intercardio-hilar.

• *Venele pulmonare* sunt dispuse înaintea şi dedesubtul trunchiului arterial.

Ajungând la nivelul peretelui lateral al mediastinului, imediat sub arcul venei azygos, pedicului pulmonar drept se înconjură de reflexiunea pleurei parietale mediastinale care delimitează, astfel, porţiunea intramediastinală a pedicului pulmonar de porţiunea sa pleurală.

Scanned with OKEN Scanner

*c) **Aria infraaortică*** din zona centrală a mediastinului este dominată de elementele pediculului pulmonar stâng. La părăsirea mediastinului, imediat sub arcul aortic, la care se fixează prin ligamentul arterial, pedicului pulmonar stâng se înconjură de reflexiunea pleurei parietale mediastinale, care delimitează şi aici porţiunea sa intramediastinală de cea pleurală.

Poziţia cea mai înaltă în pedicului pulmonar stâng este ocupată de artera pulmonară, dedesubtul căreia, pe un plan posterior, se găseşte bronhia principală stângă, iar înaintea şi dedesubtul acesteia se găsesc venele pulmonare stângi, – superioară şi inferioară.

• Artera pulmonară stângă are un traiect similar cu al celei drepte, dar din cauza levopoziţiei inimii, nu se mai formează aici spaţiul radiologic clar intercardio-hilar.

• Între artera pulmonară şi aortă rămâne un spaţiu denumit „spaţiul aorto-pulmonar" sau „fereastra aorto-pulmonară". Ea este delimitată: – cranial, de arcul aortic; – caudal, de artera pulmonară stângă; – anterior, de extremitatea anterioară a arcului aortei; – posterior, de extremitatea posterioară a arcului aortei. Ligamentul arterial împarte acest spaţiu în două porţiuni: – anterioară, cunoscută sub denumirea de spaţiul patrulater Wrisberg, ocupat de ganglionul nervos Wrisberg, plexul cardiac şi de noduli limfatici; – posterioară, ocupată de nodulul limfatic Engel, nervul vag stâng, nervul laringeu recurent şi arterele bronşice. Lateral, fereastra aorto-pulmonară este închisă de pleura mediastinală.

• *Linia aorto-pulmonară* se formează în zona de contact dintre fereastra aorto-pulmonară şi pleura mediastinală, care o închide lateral. Această linie are un traiect concav şi cu atât mai recurbat cu cât butonul aortic este mai proeminent, sau cu cât plămânul este mai aerat (fig. 2.8).

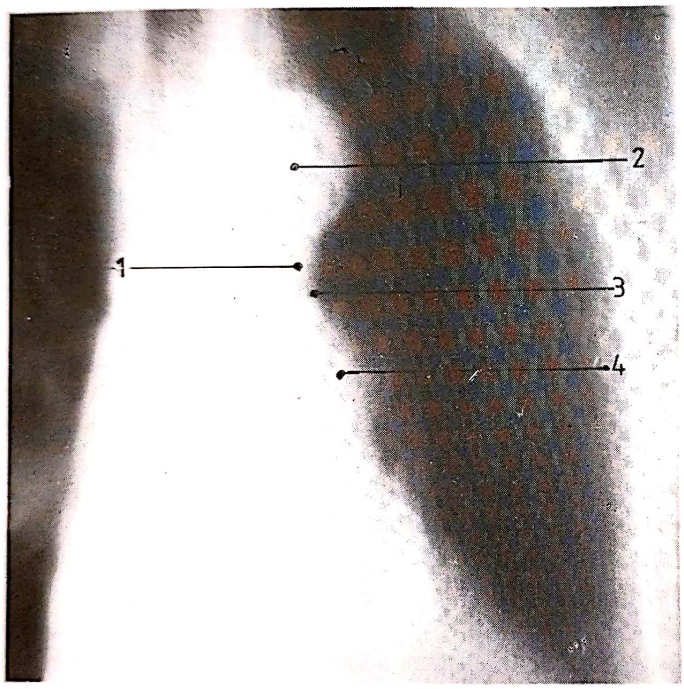

Fig. 2.8. – Fereastra aortică: *1,* fereastra aortică; *2,* butonul aortic; *3,* linia aorto-pulmonară; *4,* tr. pulmonalis.

• Axul traheo-bronşic stâng şi esofagul închid medial fereastra aorto-pulmonară.

3. **Compartimentul posterior al etajului mediastinal mijlociu** este dominat de traiectul esofagului, însoţit la acest nivel: – pe flancul drept, de vena azygos; iar – pe flancul stâng, de aorta toracică. În acest segment, esofagul se găseşte în contact nemijlocit cu coloana vertebrală, iar elementele vasculare care îl însoţesc sunt aliniate în acelaşi plan cu el, ceea ce îi conferă denumirea de „segmentul interazygo-aortic al esofagului".

Esofagul vine în raport la acest nivel: – anterior, cu bifurcaţia traheală şi în special cu originea bronhiei principale stângi; – jos, cu spaţiul interbronşic, respectiv cu foseta mediastinală mediană, iar dedesubtul acesteia cu sinusul oblic Haller de care este separat prin pericardul fibros.

În acest scurt traseu, esofagul realizează raporturi strânse cu: – arcul aortei, cu care este solidar prin ligamentul aorto-esofagian Treitz; – bronhia principală stângă; şi – pleura prin ligamentul pleuro-esofagian drept şi stâng.

De la nivelul vertebrei a VI-a toracice, esofagul trece în faţa planului vascular azygo-aortic, de care se separă treptat prin interpoziţia fundului de sac mediastinal interaorto-esofagian în partea stângă şi interazygo-esofagian, la dreapta.

Scanned with OKEN Scanner

a) Radiologic, esofagul poate fi identificat uneori prin contrastul creat de aerul conținut în lumenul său. Detalii pot fi obținute însă numai printr-un examen baritat. Între amprenta arcului aortic și cea a bronhiei principale stângi, esofagul are o porțiune interaorto-bronșică, porțiune care proemină spre plămân.

b) Banda pleuro-esofagiană este rezultatul contactului esofagului cu plămânul. Plămânul stâng, pătrunzând preaortic, poate atinge peretele lateral stâng al esofagului, producând inconstant banda pleuro-esofagiană stângă. Linia poate fi urmărită spre punctul inferior al arcului aortic în dreptul segmentului interaortico-bronșic al esofagului. Evidențierea benzii pleuro-esofagiene stângi este mai bună în incidența O.A.D.

c) Esofagul este înconjurat de fundurile de sac pleurale pre- și retroesofagiene.

La dreapta, între esofag și porțiunea ascendentă a venei azygos, se formează recesul interazygo-esofagian. Acesta este situat în fața coloanei vertebrale și se întinde de la arcul venei azygos (proiectat pe vertebrele IV–V toracice) până la diafragmă.

Recesul interazygo-esofagian poate fi vizualizat frecvent pe radiografii supravoltate, digitale și tomografii frontale. Limita medială a recesului, care ajunge în fața coloanei vertebrale, are un aspect ușor convex, ce se adâncește în inspir profund sau în cazul unor stări de hiperinflație pulmonară.

d) Recesul interazygo-esofagian poate uneori lua contact cu cel de partea opusă și forma la nivelul interfeței – *linia de joncțiune posterioară.*

e) Contactul plămânului cu țesuturile moi paravertebrale determină formarea *liniei paravertebrale,* care este mult mai constantă la stânga (fig. 2.9) decât la dreapta.

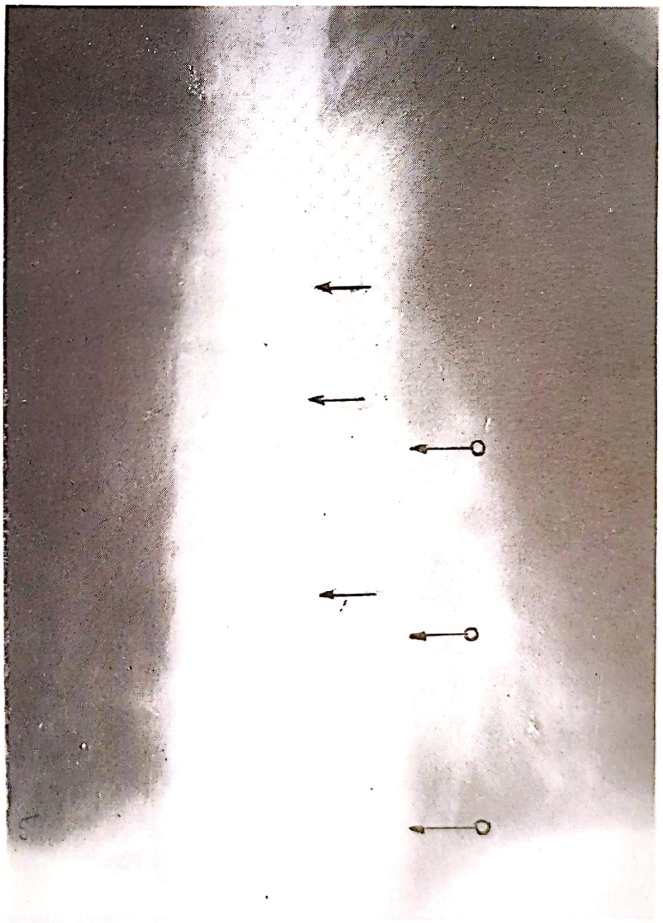

Fig. 2.9. – Aorta ascendens și linia paravertebrală stângă. Tomografie în planul mediastinal posterior: săgeata simplă = aorta ascendentă; săgeată cu cerc = linia paraaortică.

2.3. Etajul mediastinal inferior

Etajul mediastinal inferior cuprinde, din punct de vedere radiologic, numai două compartimente: – anterior, ocupat de inimă, cuprinsă în sacul pericardic, cu vărsarea venei cave inferioare în atriul drept; – și posterior, ocupat de esofag și de vasele mari (aorta descendentă toracică, vena azygos, canalul toracic etc.).

1. **Compartimentul anterior al etajului mediastinal inferior** vine în raport: – anterior, cu sternul și cu baza apendicelui xifoid; – posterior, cu planul mediastinal anterior, în spatele căruia se găsește porțiunea terminală epifrenică

Scanned with OKEN Scanner

a esofagului; – lateral, cu pleura parietală mediastinală, care înscrie anterior față de ligamentul pulmonar, între pericard esofag și diafragmă, un fund de sac, respectiv un reces, care a fost denumit „recesul freno-pericardic" drept, respectiv stâng. Acest reces reprezintă partea declivă a spațiului interfreno-pedicular drept, respectiv stâng cu care practic se confundă.

– Recesul freno-pericardic drept este în consecință delimitat: – anterior de pericardul fibros și de vena cavă inferioară; – posterior, de ligamentul pulmonar; – cranial, de pedicului pulmonar drept, respectiv de vena pulmonară inferioară, care delimitează marginea inferioară a pediculului; – caudal, de diafragmă iar medial de esofag. Lateral, recesul freno-pericardic drept este deschis și vine în raport cu segmentul medial (S_7) al lobului pulmonar inferior drept.

– Recesul freno-pericardic stâng are raporturi similare cu cel din dreapta, cu excepția raportului cu vena cavă inferioară, care nu există la stânga.

Recesul freno-pericardic este ocupat, de fiecare parte, de segmentul medial (paracardiac, S_7) pulmonar, care se amprentează în dreapta de conturul atriului drept, iar la stânga – de baza ventriculului stâng, în apropierea șanțului atrio-ventricular.

a) Pe teleradiografia cardio-pulmonară, efectuată în inspir profund (fig. 2.10), *arcul inferior din conturul drept al inimii* corespunde atriului drept (D–D'). El marchează interfața dintre atriul drept și segmentul bazal medial (S_7).

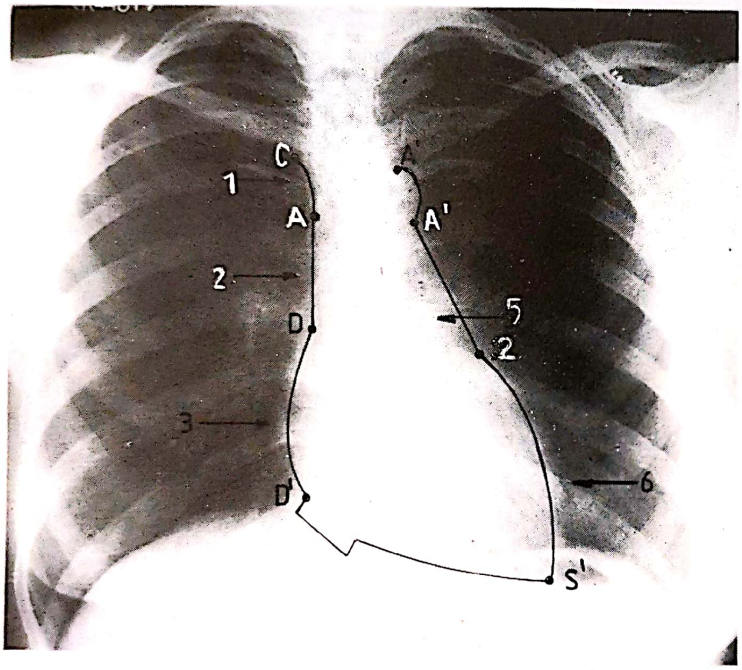

Fig. 2.10. – Teleradiografie. Incidență a–p (semischemă): *1,* v. brachiocephalica dextra; *2,* v. cava superior + aorta ascendens; *3,* atrium dextrum; *4,* butonul aortic; *5,* fereastra aorto-pulmonară + tr. pulmonalis + urechiușa atriului stâng; *6,* ventriculus sinister.

Contactul arcului cu diafragma se face sub un unghi ascuțit, unghiul cardio-frenic drept și corespunde recesului freno-pericardic drept. Acest unghi poate fi amputat de porțiunea terminală, supradiafragmatică, a venei cave inferioare și de segmentul supradiafragmatic al venei hepatice.

b) Arcul inferior stâng (S–S') este mai lung și mai pronunțat. El marchează interfața dintre ventriculul stâng și segmentul bazal medial (S_7) stâng. Întretăierea arcului inferior S–S' cu diafragma formează unghiul cardio-frenic stâng. Punctul S reprezintă punctul de basculare dintre arcul mijlociu și cel inferior al conturului stâng, în cursul contracțiilor inimii. Punctul S' reprezintă vârful inimii. El poate corespunde cu vârful unghiului cardio-frenic stâng sau se află coborât în opacitatea diafragmei.

c) Conturul inferior diafragmatic al imaginii radiologice a inimii în incidența p–a se confundă cu opacitatea organelor subdiafragmatice și este determinat de conturul atriului drept în 1/4 sa dreaptă și de conturul ventriculului drept în cele 3/4 din stânga.

d) Cavitățile inimii nu pot fi explorate decât prin contrastografie (angiocardiografie), ecocardiografie, scintigrafie secvențială, C.T. și R.M.N. (tomografie prin rezonanță magnetică nucleară).

2. **Compartimentul posterior al etajului mediastinal inferior** se află deasupra diafragmei, între ligamentul pulmonar și coloana vertebrală. El este ocupat de elemente dispuse în două planuri: – anterior, de porțiunea epifrenică a esofagului; și – posterior, de aorta descendentă, vena azygos și canalul toracic (fig. 2.11).

Scanned with OKEN Scanner

Datorită raporturilor strânse de contiguitate atât cu aorta, cât şi cu vena azygos, porţiunea esofagului din compartimentul posterior al etajului mediastinal inferior mai poartă şi denumirea de „porţiunea preazygo-aortică a esofagului".

La acest nivel esofagul vine în raport anterior cu faţă posterioară a pericardului fibros iar mai jos, cu spaţiul Portal. Acest spaţiu are forma unui triunghi dispus între pericardul fibros (faţa diafragmatică) şi centrul tendinos al diafragmei. Baza triunghiului corespunde cu faţa anterioară a esofagului şi cu vena cavă inferioară.

Faţa posterioară a esofagului vine în raport în partea sa stângă cu aorta descendentă, iar în partea sa dreaptă, cu vena azygos. Lateral, esofagul este delimitat de pleura parietală mediastinală. Aceasta înscrie de fiecare parte a esofagului, câte două funduri de sac: – anterior, preesofagian; şi – posterior, retroesofagian.

Fundul de sac retroesofagian drept poartă denumirea de recesul interazygo-esofagian, iar cel stâng poartă denumirea de recesul interaorto-esofagian.

– La nivelul recesului vertebro-mediastinal, plămânul – în contact cu pleura şi ţesuturile moi paravertebrale formează *linia paravertebrală stângă,* care se poate urmări şi în etajul mijlociu. Aria paravertebrală stângă este sediul trunchiului nervos simpatic stâng. Posterior faţă de acesta se găsesc vena hemiazygos inferioară şi vena hemyazygos superioară (accesorie), care pot fi evidenţiate numai prin flebografie intercostală.

– Aorta descendentă transpare prin opacitatea inimii pe radiografiile supravoltate, mai ales la persoanele vârstnice. *Linia pre- (para-)aortică* se datorează pătrunderii lobului pulmonar inferior stâng în faţa aortei descendente, unde prin reflexiunea pleurei mediastinale se crează fundul de sac retroesofagian interaorto-esofagian. Linia preaortică poate fi urmărită în jos şi medial de-a lungul aortei descendente, atingând linia mediastinală în dreptul vertebrei a X-a toracice (fig. 2.12).

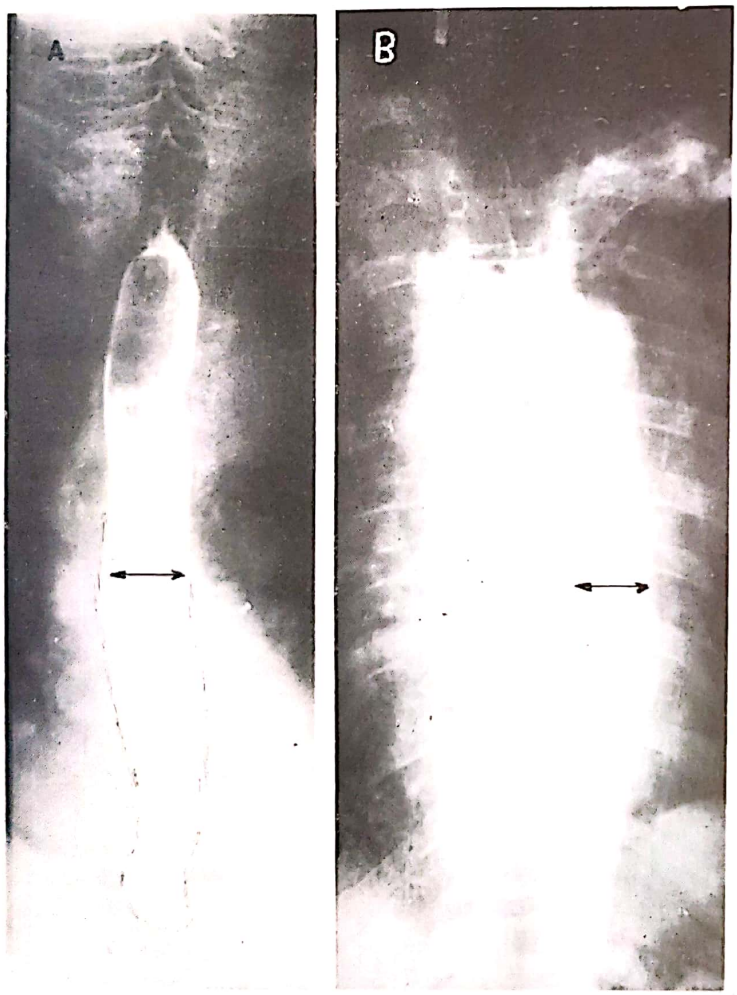

Fig. 2.11. – Contrastografia esofagului şi a aortei la nivelul etajelor mediastinale mijlociu şi inferior: *A,* esophagus; *B,* aorta descendens thoracica.



Fig. 2.12. – Compartimentul mediastinal posterior (tomografie în incidenţa frontală): *1,* corpii vertebrali – marginea stângă; *2,* linia paravertebrală stângă; *3,* linia paraaortică.

Scanned with OKEN Scanner

Scanned with OKEN Scanner

Capitolul 3

RADIOANATOMIA MEDIASTINULUI STUDIATĂ PE ETAJE ÎN INCIDENȚELE LATERALĂ ȘI OBLICE

3.1. **Etajul mediastinal superior**

Etajul mediastinal superior este împărțit de un plan orizontal, tangent la marginea superioară a manubriului sternal, într-o regiune superioară, cervico-toracică (vestibulul mediastinal) și una inferioară, toracică (fig. 3.1).

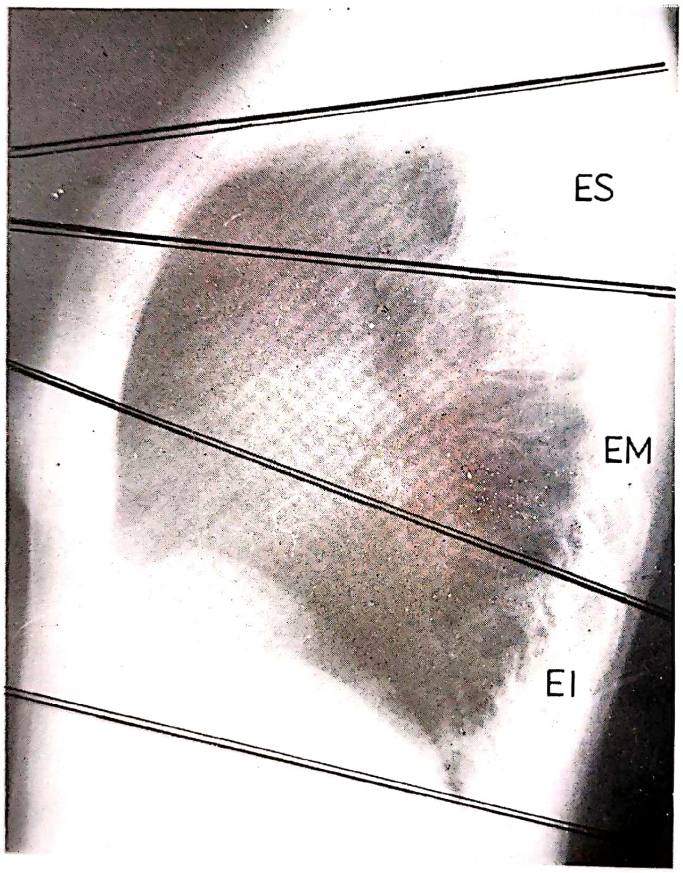

Fig. 3.1. – Etajele mediastinale (incidență de profil): *ES,* etajul superior; *EM,* etajul mijlociu; *EI,* etajul inferior.

A. **Regiunea cervico-toracică a etajului mediastinal superior** oferă puține detalii pe radiografiile de profil, datorită poziționării subiectului cu brațele ridicate deasupra capului, poziție prin care masele musculare ale centurii scapulare acoperă această regiune.

Urmărind de sus în jos conturul transparenței pulmonare, se observă:

a) Amprenta arterială, sub forma unei linii ușor ondulate, produsă de porțiunea cervicală a arterei subclaviculare, care amprentează cupola cervico-toracică (fig. 3.2), urmată în jos și pe un plan anterior de amprenta dată de marile trunchiuri venoase și pe un plan inferior – amprenta determinată de joncțiunea condrocostală a coastei întâi.

b) Posterior, față de planul vascular se găsesc căile aero-digestive, reprezentate de trahee și de porțiunea inițială a esofagului în contact strâns între ele. Conductul aerian poate fi văzut și la examenul radiologic simplu, dar esofagul se vizualizează numai după administrare de bariu (fig. 3.3).

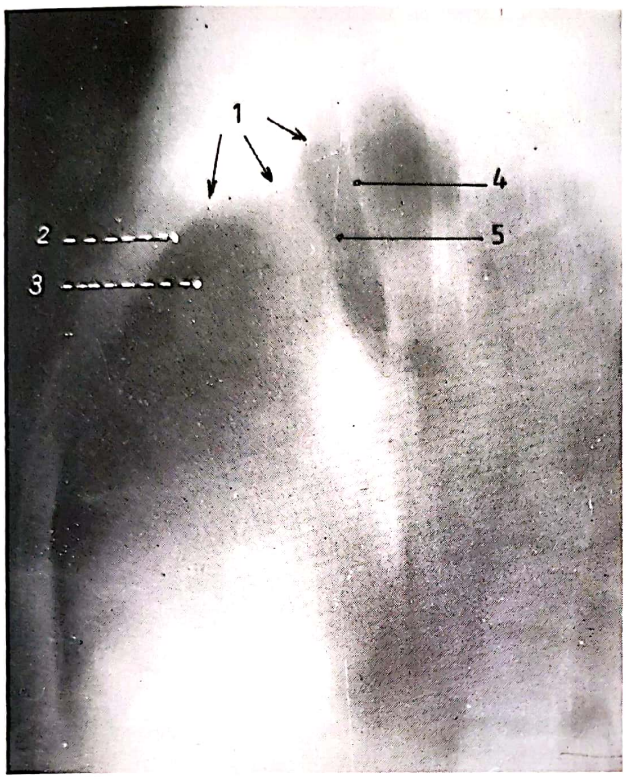

Fig. 3.2. – Amprente vasculare la nivelul vârfului pulmonar (tomografie): *1,* amprenta condro-vasculară; **2,** manubrium sterni; *3,* loja timică; *4,* banda retrotraheală; *5,* trachea.

Fig. 3.3. – Traheea și esofagul. Regiunea cervico-toracică: *1,* trachea; *2,* esophagus.

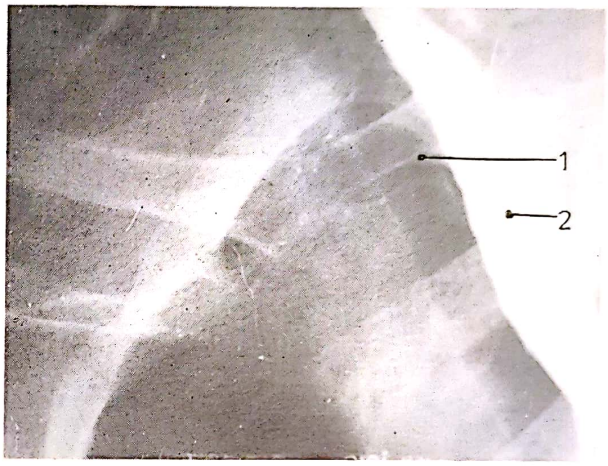

B. **Regiunea toracică a etajului mediastinal superior**

1. **Compartimentul anterior** se desfășoară înapoia manubriului sternal, începând de la prima articulație condro-sternală și până la planul mediastinal superior.

a) Imediat înapoia manubriului sternal, în fața marilor vase, se vizualizează spațiul clar retrosternal, ocupat la copil de opacitatea timusului; la adult el este radiotransparent. Limita inferioară a lojei timice este la nivelul celui de al IV-lea cartilaj costal.

b) În anumite circumstanțe, se poate vizualiza linia retrosternală anterioară înapoia manubriului sternal.

c) Pe radiografiile de profil, vena cavă superioară poate fi vizualizată deseori ca o opacitate liniară, situată anterior.

2. **Compartimentul mijlociu și posterior al etajului mediastinal superior** corespunde regiunii supraazygo-aortice, dominată de prezența traheii.

a) Uneori se poate observa, înaintea traheii, delimitarea venei cave superioare, în contact cu genunchiul anterior al arcului venei azygos.

b) Traheea poate fi delimitată posterior de banda retrotraheală, sau de banda traheo-esofagiană.

c) Înapoia esofagului, recesul venei azygos contribuie la formarea părții superioare a liniei de joncțiune posterioare (vizibilă în special în incidența p–a) (fig. 3.4).

d) Aorta pătrunde în compartimentul mijlociu, axial, al etajului mijlociu la nivelul la care ea se află în același plan frontal cu trunchiul comun al arterei pulmonare (fig. 3.5). Arcul aortei, întretăiat de transparența traheii cu cele două benzi opace, are o convexitate orientată în sus și delimitează cu traheea și coloana toracică „triunghiul aortic".

e) Vizualizarea primei porțiuni a arterei subclaviculare stângi poate fi favorizată de pătrunderea plămânului spre mediastin, posterior față de vas. Umbra ei transpare prin lumenul traheii sau se proiectează posterior față de aceasta, ca o linie ușor concavă, ce se îndreaptă spre vârful pulmonar.

f) În cazul prezenței unei artere subclaviculare drepte aberante, se observă o proeminență de partea postero-superioară a arcului aortic, corespunzătoare originii arterei subclaviculare.

Scanned with OKEN Scanner

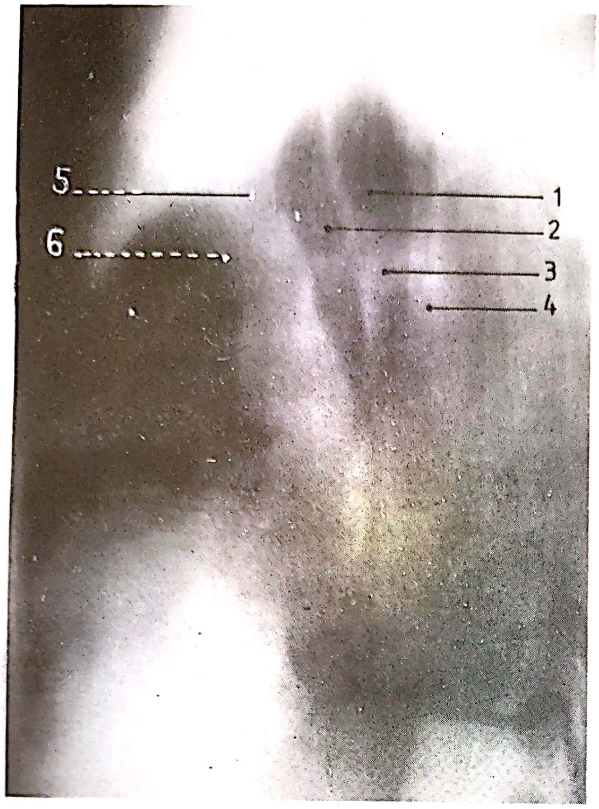

Fig. 3.4. – Arcul venei azygos (tomografie în plan sagital): *1,* aria supraazygos; *2,* trachea; *3,* arcul venei azygos; *4,* butonul venei azygos; *5,* v. brachiocephalica dextra; *6,* v. cava superior la confluența cu vena azygos.

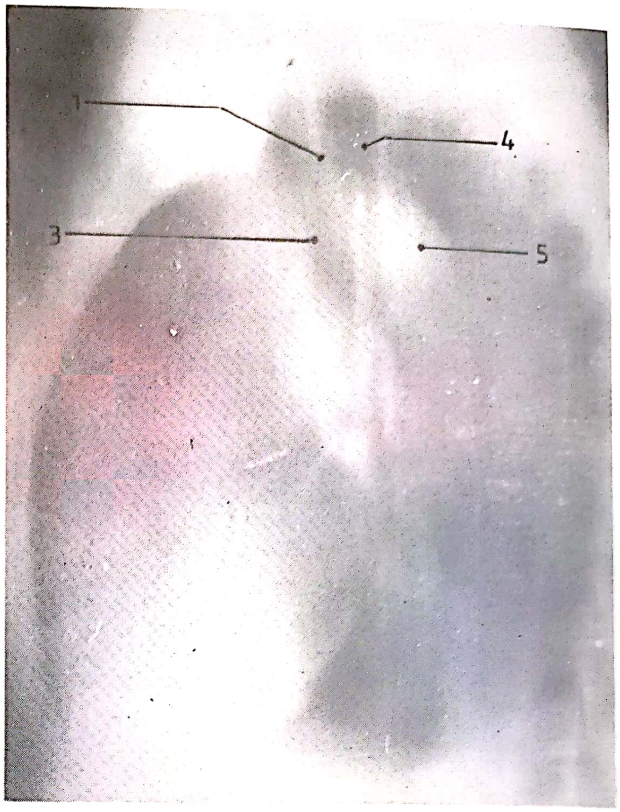

Fig. 3.5. – Arcul aortei (tomografie): *1,* arteria subclavia sinistra – prima porțiune; *3,* trachea; *4,* lumenul aerat al esofagului; *5,* genunchiul posterior al arcului aortei.

3.2. Etajul mediastinal mijlociu și inferior

1. **În compartimentul anterior** se vizualizează pe radiografiile de profil și în incidențele oblice, inima și vasele mari de la baza inimii.

a) ***Incidența de profil*** (transversală, latero-laterală) stângă (fig. 3.6) pune în evidență un contur cu trei arcuri: – arcul superior reprezentat de marginea anterioară a aortei ascendente; – arcul mijlociu, de conul și trunchiul comun al arterei pulmonare; – arcul inferior, de fața anterioară a ventriculului drept.

Conturul inferior este determinat de limita diafragmatică a celor doi ventriculi, mai ales a celui drept.

Conturul posterior are un singur arc, împărțit între atriul și ventriculul stâng.

b) ***În incidența O.A.D.*** (fig. 3.7) suprafața dreaptă a inimii devine anterioară, iar cea stângă – posterioară. Conturul anterior este astfel format din trei arcuri: – arcul superior, reprezentat de marginea anterioară a aortei ascendente, al cărei calibru poate fi măsurat prin tehnicile Vaquez–Bordet și Assmann–Abreu; – arcul mijlociu reprezintă conul și infundibulul trunchiului comun al arterei pulmonare; iar – arcul inferior, este dat de conturul peretelui anterior al ventriculului drept.

Conturul posterior este format din două arcuri: – cel superior aparține venei cave superioare; iar – cel inferior aparține în porțiunea sa superioară atriului stâng și în cea inferioară, atriului drept.

Conturul inferior, diafragmatic, este determinat de atriul și ventriculul drept.

În incidența O.A.D. se pot studia raporturile dintre esofagul baritat și cele două atrii, în stare normală și patologică.

c) ***Incidența O.A.S.*** (fig. 3.8) aduce fața stângă a inimii pe un plan anterior, iar pe cea dreaptă, pe un plan posterior.

Conturul anterior are două arcuri: – arcul superior este convex în sens ventral, determinat fiind de aorta ascendentă; – arcul inferior este dat de ventriculul drept.

Conturul diafragmatic este împărțit în mod egal între ventriculul drept (anterior) și ventriculul stâng (posterior).

Conturul posterior este format din trei arcuri: – arcul inferior aparține ventriculului stâng; – arcul mijlociu este dat de atriul stâng; – arcul superior corespunde crosei aortice. Se evidențiază foarte bine fereastra aortică, arcul aortic și continuarea acestuia cu porțiunea descendentă a aortei.

Scanned with OKEN Scanner

Scanned with OKEN Scanner

Fig. 3.6. – Inima şi vasele mari ale inimii. Incidenţă din profil (semischematic): *1*, aorta ascendens; *2*, conus arteriosus (infundibulum) + truncus pulmonalis; *3*, ventriculus dexter; *4*, atrium sinistrum; *5*, ventriculus sinister.

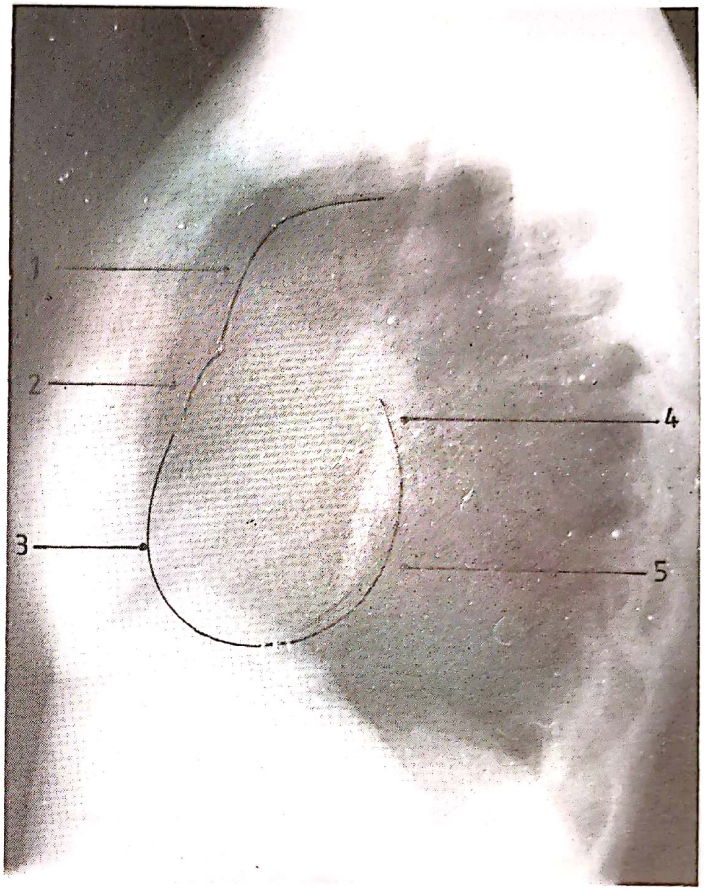

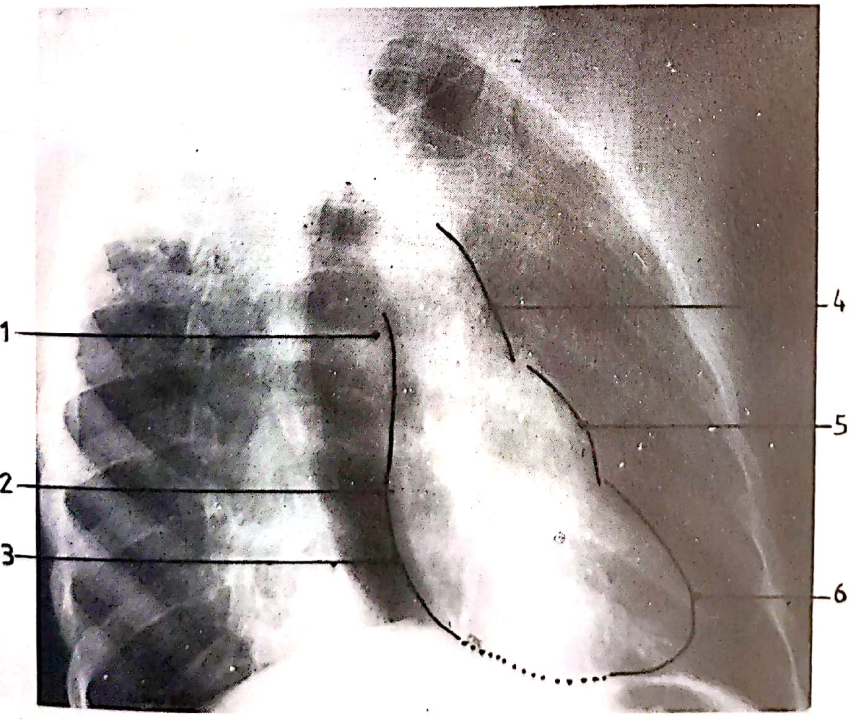

Fig. 3.7. – Inima şi vasele mari ale inimii. Incidenţa O.A.D. (semischematic): *1*, v. cava superior; *2*, atrium sinistrum; *3*, atrium dextrum; *4*, aorta ascendens; *5*, conus arteriosus (infundibulum); *6*, ventriculus dexter.

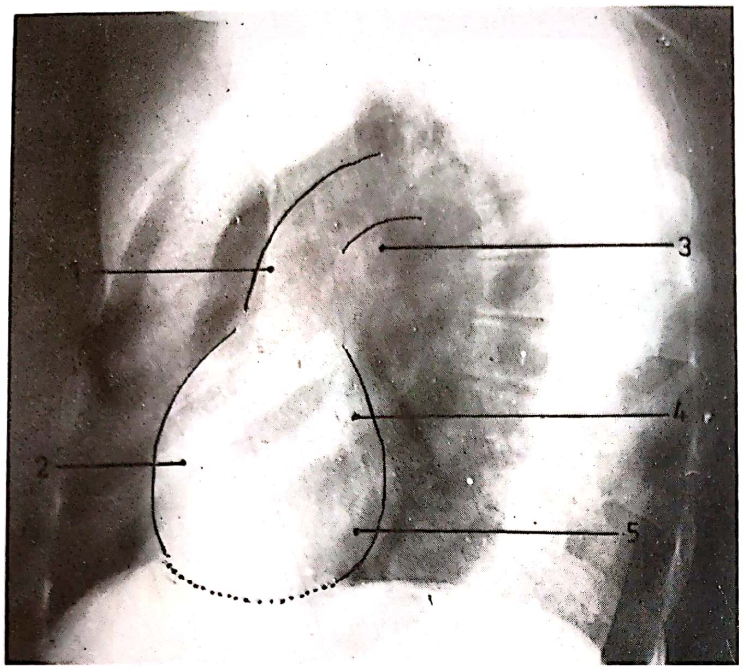

Fig. 3.8. – Inima şi vasele mari ale inimii. Incidenţa O.A.S. (semischematic): *1*, aorta ascendens; *2*, ventriculus dexter; *3*, fereastra aortică; *4*, atrium sinistrum; *5*, ventriculus sinister.

2. **Compartimentul mijlociu şi posterior.** Regiunea infra-azygoaortică.

a) Aria infraazygo-aortică corespunde spaţiului cuprins între porţiunea ascendentă a venei azygos şi porţiunea descendentă a aortei toracice. Văzută din profil, ea se proiectează sub cavitatea celor două arcuri: – aortic şi – cel al venei azygos, imediat înapoia feţei posterioare a umbrei cordului, de care o separă planul mediastinal posterior.

• Sub arcul aortei se delimitează fereastra aortică în care se proiectează conţinutul etajului mijlociu al compartimentului axial.

• Bifurcaţia traheală, care intersectează ambele arcuri vasculare, înscrie la acest nivel imaginea hilului aerian.

• Recesul pulmonar azygo-esofagian poate pătrunde înapoia bifurcaţiei traheale şi, uneori, chiar a bronhiei lobare superioare drepte şi a bronhiei intermediare, favorizând vizualizarea acestor conducte aeriene prin beńzi pleuro-bronşice posterioare.

• Banda traheo-esofagiană se vizualizează în situaţia în care se stabileşte un contact strâns între trahee şi esofag.

• Hilul aerian se proiectează în fereastra aortică, la extremitatea inferioară a benzii transparente a traheii (fig. 3.9. şi 3.10.). Bifurcaţia apare sub forma unei transparenţe rotunde, datorate imaginii aproape ortograde a bronhiei principale stângi. Sub această imagine transparentă, rotundă, se evidenţiază un alt traiect transparent de aspect tubular, care reprezintă bronhia intermediară. La extremitatea ei inferioară se proiectează imaginile ortograde ale bronhiilor lobare superioară dreaptă şi stângă, care, în primii centimetri, au un traiect orizontal, cea dreaptă fiind mai înaltă decât cea stângă. Bronhia lobară superioară dreaptă, fiind înconjurată de plămân, este mai rar vizibilă. Cea stângă, este subliniată de structurile vasculare bogate, adiacente.

• Hilul vascular, proiectat în fereastra aortică din profil, reprezintă ramificaţiile arterei pulmonare şi mai puţin pe cele ale venelor pulmonare (fig. 3.11. şi 3.12.).

• Artera pulmonară dreaptă se divide, la părăsirea mediastinului anterior, într-o ramură superioară şi una inferioară. Ramura inferioară, nefiind orizontală, nu produce o imagine ortogradă. Dacă ea se proiectează ventral faţă de bronhia intermediară, atunci imaginea ei devine totuşi vizibilă.

• Artera pulmonară stângă are un traiect extrapericardic mai lung, în cadrul căruia trece pe deasupra bronhiei principale stângi. Aici plămânul pătrunde mai adânc în fereastra aorto-pulmonară, favorizând vizualizarea acesteia.

• Sub artera pulmonară dreaptă se vede porţiunea inferioară a venei pulmonare superioare drepte. Vena pulmonară superioară stângă se află anterior faţă de bronhia lobară superioară.

• În faţa planului mediastinal anterior, între: – ligamentul pulmonar; – pericard; şi – diafragmă, se delimitează spaţiul frenopericardic, cunoscut şi sub denumirea de recesul pleural supradiafragmatic Hovelacque. Plămânul care pătrunde în acest reces vine în raport cu segmentul de venă cavă inferioară, cuprins între orificiul diafragmatic şi cel de vărsare a venei în atriul drept. La nivelul de contact între plămân şi vena cavă inferioară se realizează o interfaţă, care se vizualizează sub forma liniei paracavale inferioare posterioare.

Pătrunderea plămânului în recesul azygo-esofagian, situat posterior faţă de ligamentul pulmonar şi faţă de planul mediastinal posterior, permite vizualizarea liniei paravertebrale.

Scanned with OKEN Scanner

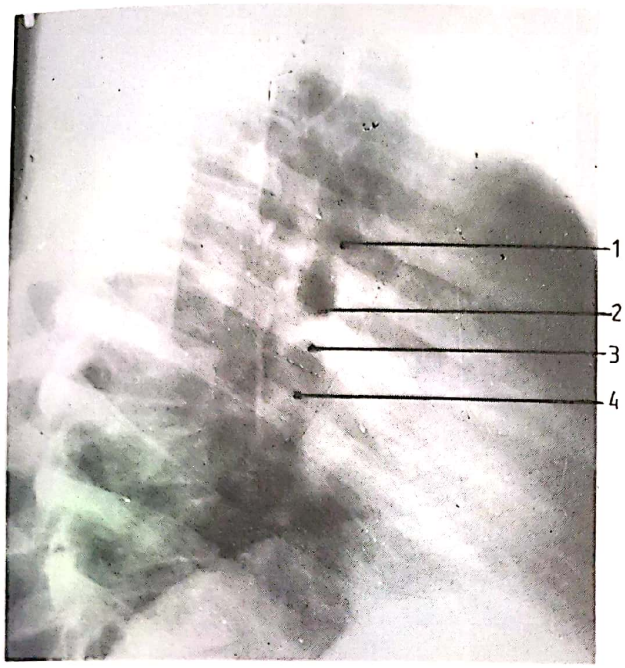

Fig. 3.9. – Hilul pulmonar. Incidența de profil drept: *1,* trachea; *2,* bifurcatio tracheae + br. principalis sinister (ortograd); *3,* br. intermediară; *4,* br. lobaris superior dexter.

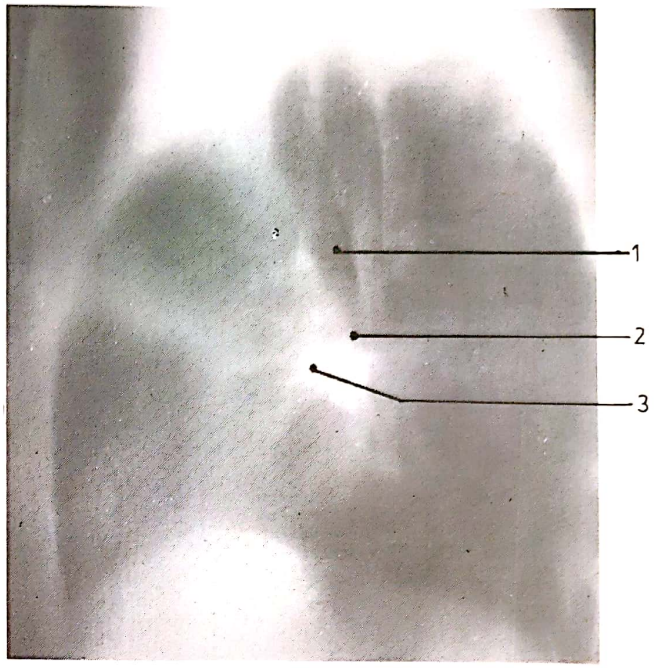

Fig. 3.11. – Hilul pulmonar drept (tomografie): *1.* trachea; *2.* br. principalis dexter; *3.* a. pulmonalis dexter.

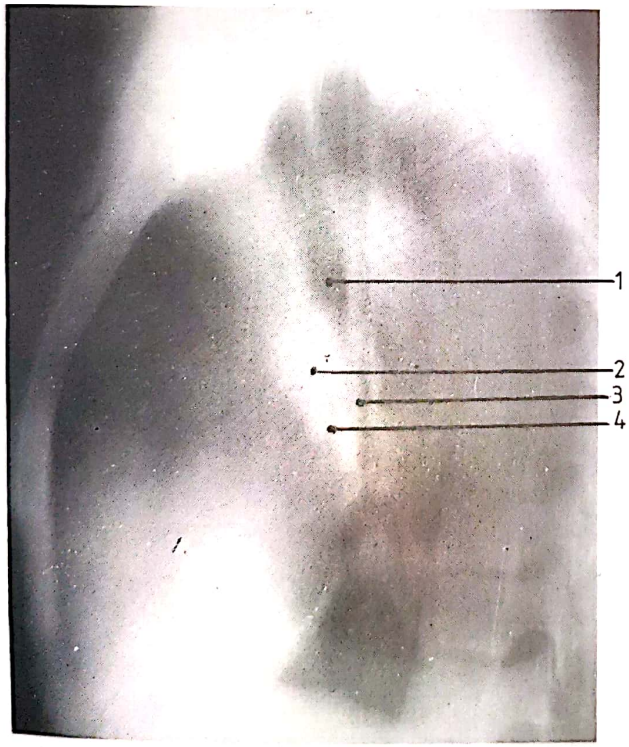

Fig. 3.10. – Tomografie în plan medio-sagital: *1,* trachea; *2,* truncus pulmonalis; *3,* bifurcatio tracheae; *4,* br. principalis dexter.

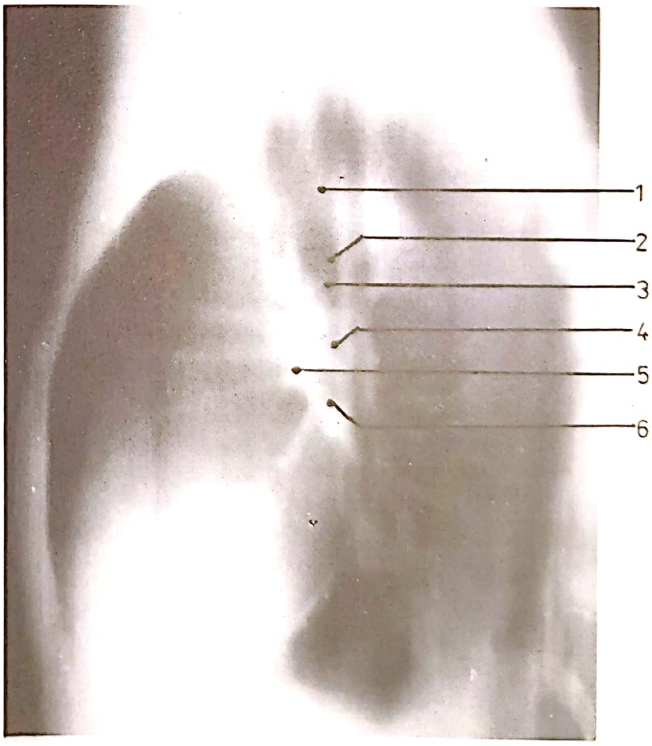

Fig. 3.12. – Hilul pulmonar stâng (tomografie): *1.* arcus aortae; *2.* fereastra aortică; *3.* trachea; *4.* bifurcatio tracheae; *5.* a. pulmonalis sinistra; *6.* br. principalis sinister (ortograd).

Scanned with OKEN Scanner

Scanned with OKEN Scanner

Capitolul 4

RADIOANATOMIA MEDIASTINULUI STUDIATĂ PRIN TOMOGRAFIE AXIALĂ (C.T.)

Tomodensitometria (T.D.M.), sau computertomografia (C.T.), se completează în prezent cu tomografia prin rezonanță magnetică nucleară (R.M.N.) Aceste tehnici noi au avantajul de a oferi informații morfologice de mare utilitate.

Efectuarea lor în asociere cu metodele contrastografice aduce un plus de informații.

Tomodensitometria lămurește mecanismul de formare a liniilor și benzilor mediastinale. R.M.N. are avantajul de a oferi secțiuni cu orice orientare, între care și secțiuni sagitale și oblice. Paralel cu noile metode de investigație, s-a dezvoltat și o nouă semiologie radiologică, care se sprijină pe cunoașterea obligatorie a aspectelor anatomice normale ale mediastinului în planurile corespunzătoare secțiunilor C.T. și R.M.N.

După modul lor de practicare, secțiunile mediastinale pot fi: – orizontale; – sagitale; sau – frontale.

4.1. Tomografia computerizată (C.T.)

Secțiunile sunt orizontale și se proiectează pe direcția coloanei vertebrale. Raportate la etajele mediastinului ele pot fi: – superioare; – mijlocii; și – inferioare (fig. 4.1).

4.1.1. Etajul mediastinal superior

A. **Regiunea cervico-toracică** (planșa VI și secțiunile anatomice $S_1 + S_2 + S_3$; fig. 4.2 și 4.3).

Imaginea C.T. a acestei regiuni este bogată în relații anatomice. Pe planul cel mai anterior se află articulațiile sterno-claviculare și sterno-costale. Fundurile de sac pleurale anterioare sunt la distanță de linia mediană. Pe linia mediosagitală se află traheea. Esofagul ia contact cu fața postero-laterală stângă a traheii. Fundul de sac pleural retrotraheal drept se formează dedesubtul planului ce trece prin corpul vertebrei T_2 și deasupra bifurcației trunchiului arterial brahiocefalic. Fundul de sac pleural retrotraheal vine în contact cu jumătatea postero-laterală dreaptă a traheii și cu fața laterală dreaptă a esofagului.

• Banda paratraheală dreaptă este formată din mantaua peretelui traheal, cele două foițe ale pleurei mediastinale și din fascia endotoracică.

• Arterele carotide comune se plasează lateral de trahee, cea dreaptă ceva mai anterior față de cea stângă.

• Arterele subclaviculare lasă amprentă pe fața anterioară a vârfurilor pulmonare. Pe un plan anterior se găsesc venele subclaviculare.

B. **Regiunea toracică a etajului mediastinal superior** (planșa VII)

Spațiul supraazygos este mai extins caudal decât cel supraaortic. Acest decalaj impune studiul tomodensitometric în două planuri diferite: – unul înalt, supraaortic, care interesează originea trunchiului arterial brahiocefalic; și – altul caudal, care trece prin/sub arcul aortic și este tangent la arcul venei azygos.

*a) **Planul supraaortic*** (fig. 4.4).

Pe secțiunea superioară C.T. (planșa VII), în centrul imaginii se află axul traheo-esofagian. De o parte și de alta a acestuia se găsesc marile vase colaterale ale aortei.

Pe primul semicerc care înglobează în concavitatea sa axul traheo-esofagian, se pot urmări, de la stânga la dreapta: – artera subclaviculară stângă, situată în planul cel mai posterior (amprentează plămânul); – artera carotidă comună stângă; – trunchiul arterial brahiocefalic (amprentează plămânul). Pe un semicerc anterior față de primul, se înscrie trunchiul venos brahiocefalic stâng și trunchiul venos brahiocefalic drept. Crestele pulmonare anterioare se află la distanță (în zona „V" superioară a liniei de joncțiune anterioară) și mărginesc loja timică, delimitată anterior de fața posterioară a sternului, iar posterior, de porțiunea orizontală a trunchiului venos brahiocefalic stâng.

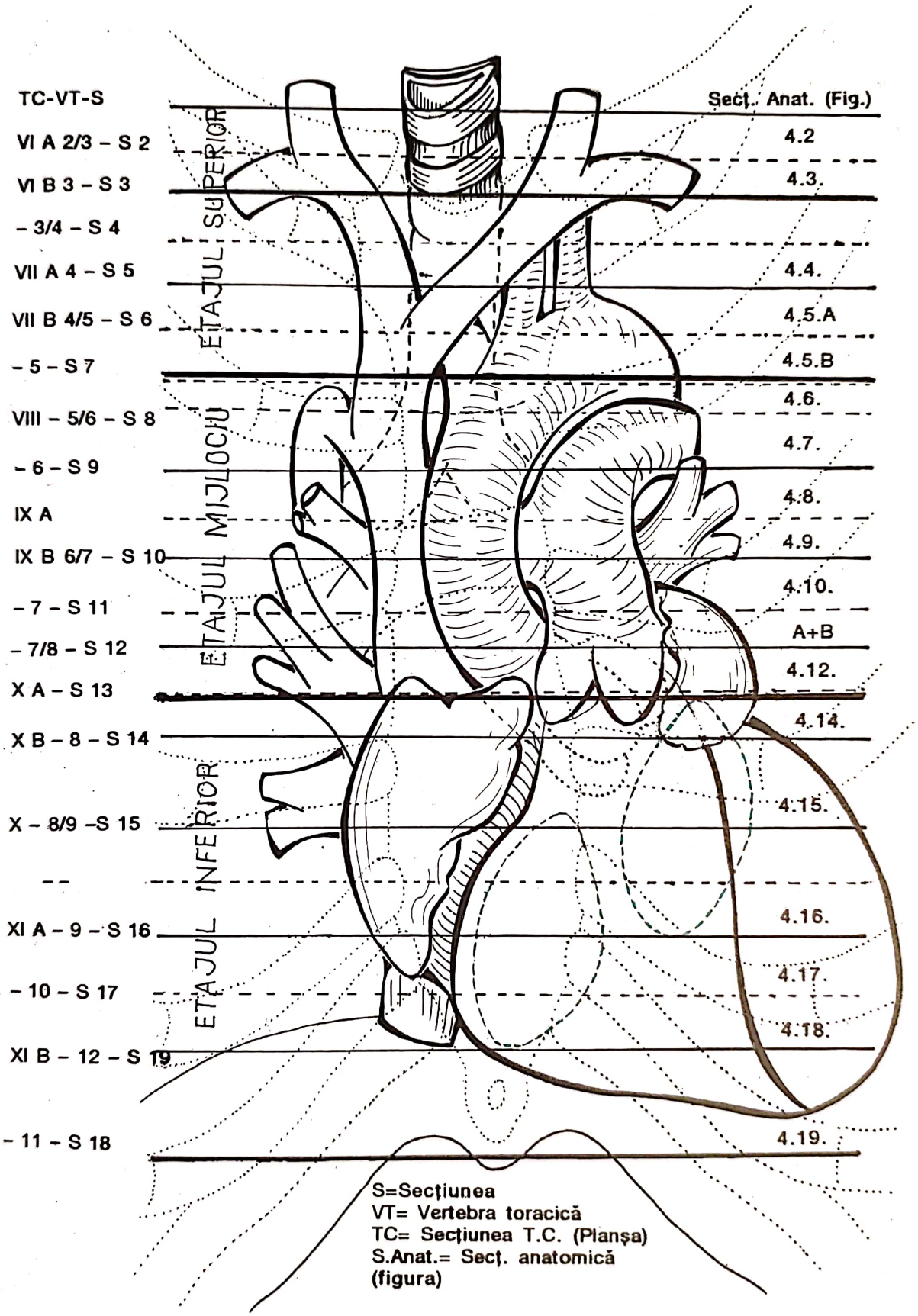

Fig. 4.1. – Proiecția secțiunilor anatomice și C.T. prin mediastin.

Scanned with OKEN Scanner

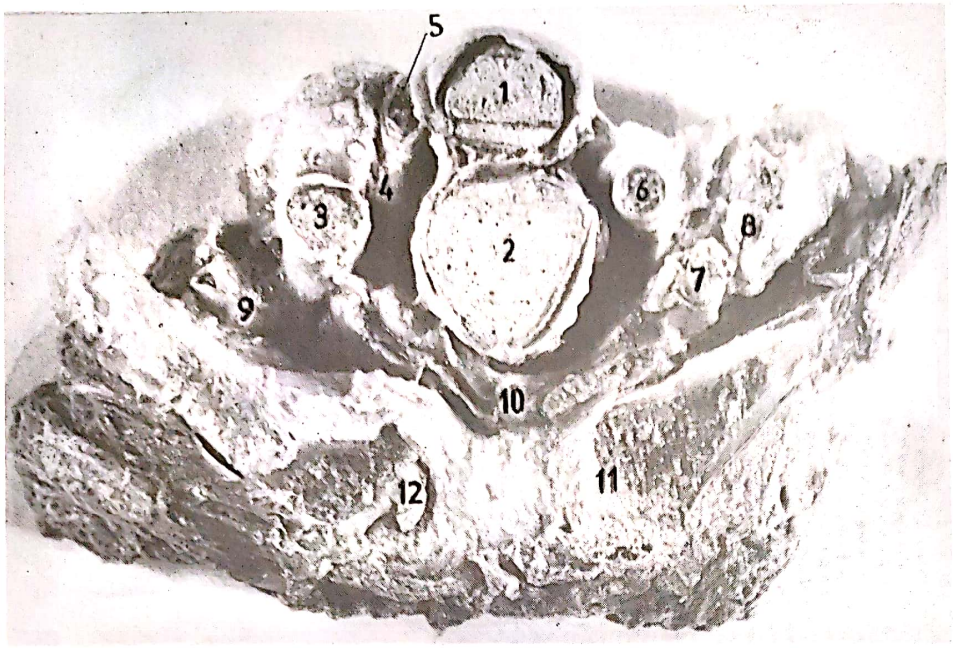

Fig. 4.2. – Secţiune orizontală prin etajul mediastinal superior, executată în regiunea cervico-toracică, la nivelul articulaţiei sterno-costo-claviculare: *1,* esophagus; *2,* trachea; *3,* v. jugularis interna dextra; *4,* n. vagus dexter; *5,* a. carotis communis dextra; *6,* a. carotis communis sinistra; *7,* v. jugularis interna sinistra; *8,* a. subclavia sinistra; *9,* a. subclavia dextra; *10,* fascia tiro-aorto-pericardică; *11,* articulatio sternoclavicularis sinistra; *12,* articulatio sternoclavicularis dextra.

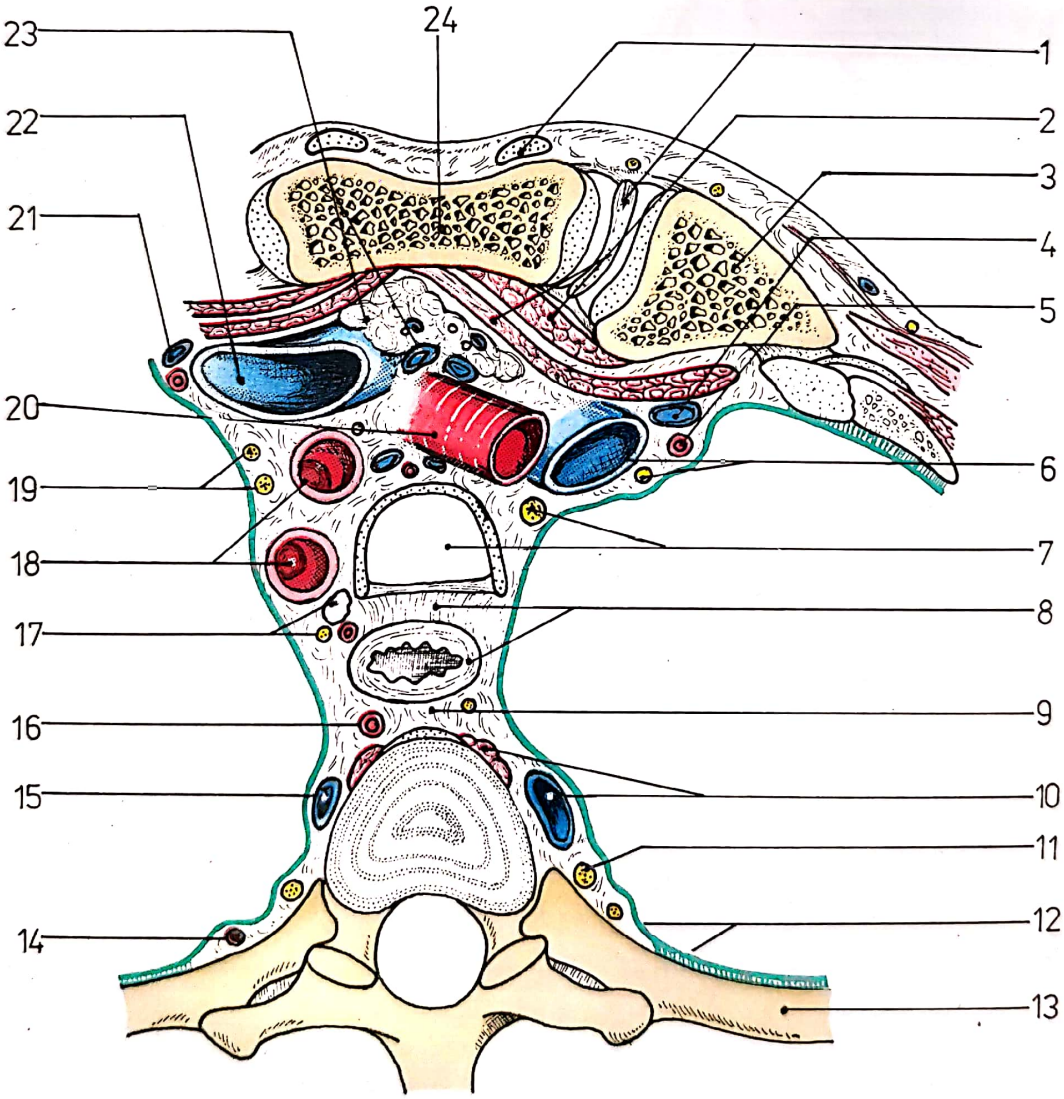

Fig. 4.3. – Secţiune orizontală prin etajul mediastinal superior, executată în regiunea cervico-toracică la nivelul discului intervertebral T_2–T_3: *1,* v. jugularis anterior + discus articularis sternoclavicularis; *2,* m. sternohyoideus + m. sternothyroideus; *3,* clavicula, extremitas sternalis; *4,* vv. thoracicae internae; *5,* a. thoracica interna; *6,* v. brachiocephalica dextra + n. phrenicus; *7,* trachea + n. vagus dexter; *8,* esophagus + lig. traheo-bronşic; *9,* lamina prevertebralis; *10,* v. azygos + m. longus colli; *11,* truncus sympathicus; *12,* pleura parietalis – fascia endothoracica *13,* os costale; *14,* a. intercostalis; *15,* v. hemiazygos accesoria; *16,* ductus thoracicus; *17,* n. laryngeus recurrens; *18,* a. carotis communis + a. subclavia sinistra; *19,* n. vagus sinister; *20,* tr. branchiocephalicus; 21, a. + v. thoracica interna; 22, v. brachiocephalica sinistra; *23,* thymus + plexul venos Thillaux; *24,* os sternum.

Scanned with OKEN Scanner

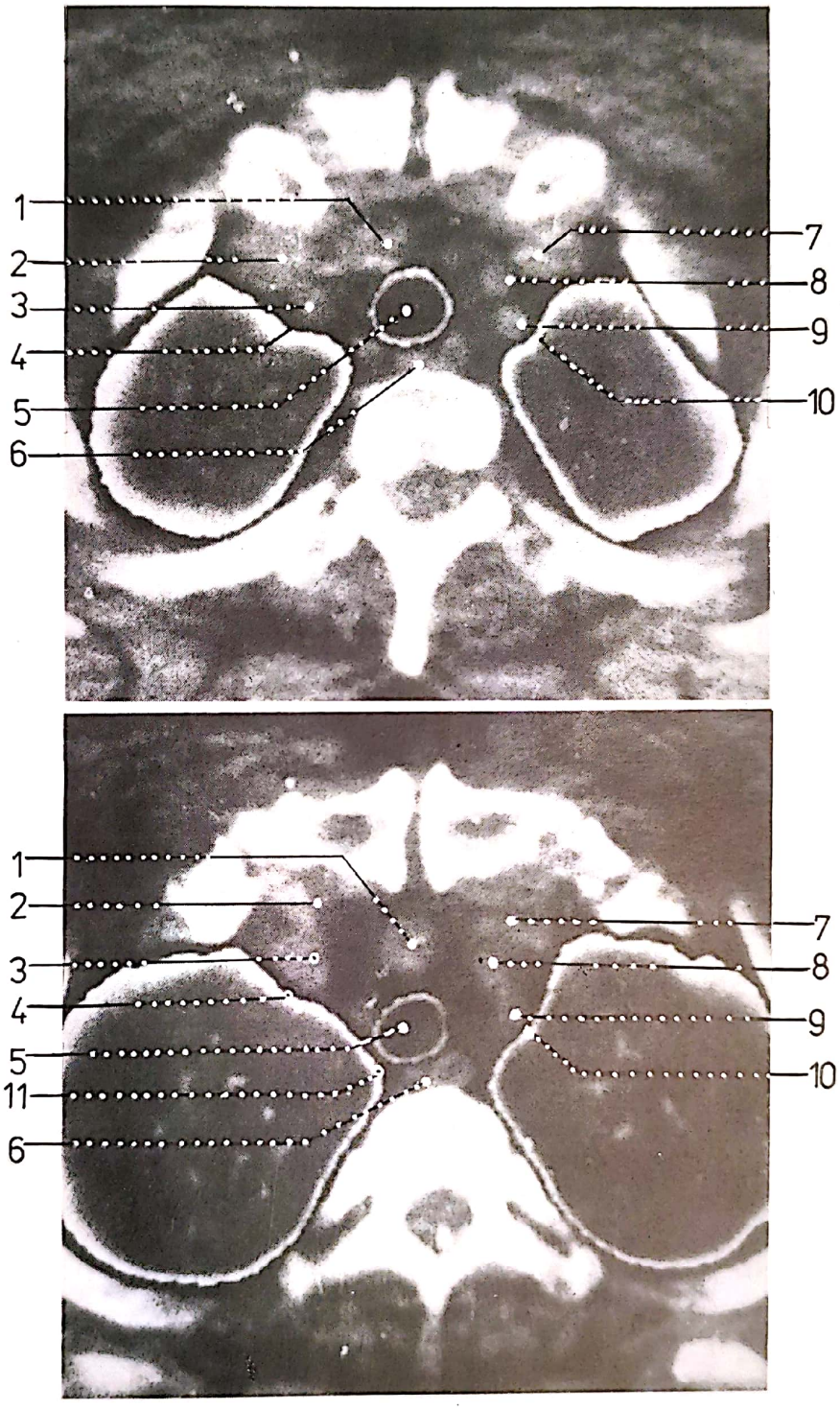

Planşa VI. – Secţiune C.T. în regiunea cervico-toracică: *1,* a. carotis communis dextra; *2,* v. subclavia dextra; *3,* a. subclavia dextra; *4,* amprenta a. subclaviae dextrae; *5,* trachea; *6,* esophagus; *7,* v. subclavia sinistra; *8,* a. carotis communis sinistra; *9,* a. subclavia sinistra; *10,* amprenta a. subclaviae sinistrae; *11,* recesul pleural retrotraheal; *11,* v. jugularis.

Scanned with OKEN Scanner

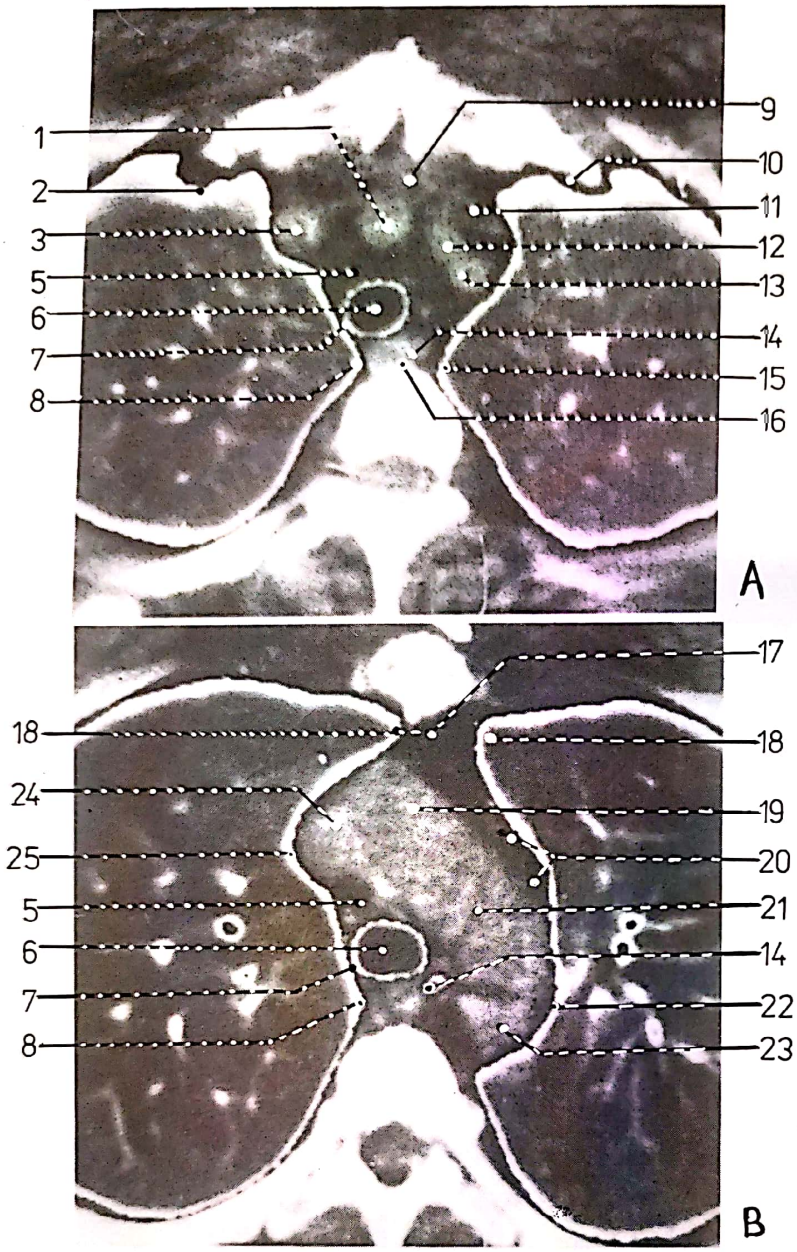

Planşa VII. – Secţiune C.T. în regiunea toracică supraazygo-aortică din etajul mediastinal superior: *1,* truncus brachiocephalicus; *2,* amprentă condrocostală; *3,* v. brachiocephalica dextra; *4,* amprenta trunci brachiocephalici; *5,* loja Baréty; *6,* trachea; *7,* banda paratraheală dreaptă; *8,* recesul retrotraheal drept; *9,* loja timică; *10,* amprentă condrocostală; *11,* v. brachiocephalica sinistra; *12,* a. carotis communis sinistra; *13,* a. subclavia sinistra; *14,* esophagus; *15,* recesul retrotraheal stâng; *16,* mezoesofag (linia de joncţiune posterioară); *17,* linia de joncţiune anterioară; *18,* recessus costomediastinalis anterior; *19,* genunchiul anterior al arcului aortei; *20,* nodulii limfatici mediastinali anteriori stângi; *21,* arcus aortae; *22,* linia butonului aortic; *23,* genunchiul posterior al arcului aortei; *24,* v. cava superior; *25,* linia paracavală superioară.

Loja Baréty, cu conţinutul său limfo-nodular, este situată paratraheal dreapta, înapoia venei cave superioare şi a trunchiului venos brahiocefalic.

Banda paratraheală dreaptă este bine vizibilă. Posterior de axul traheo-esofagian se formează linia de joncţiune posterioară, prin contactul retroesofagian al pleurelor opuse (mezoul esofagian).

b) ***Planul de secţiune S_5–S_6 supraazygos*** interesează convexitatea arcului aortic, între genunchiul anterior şi cel posterior (fig. 4.5 A şi B). Ea se prezintă ca un arc de cerc cu concavitatea orientată posterior şi spre dreapta, concavitate în care este cuprinsă secţiunea traheii şi a esofagului. Genunchiul anterior (trecerea de la partea ascendentă a aortei la porţiunea sa orizontală) acoperă parţial vena cavă superioară. Gradul de acoperire variază în raport cu vârsta, de unde rezultă şi variaţia suportului anatomic al arcului A–D pe conturul cardio-vascular în incidenţa p–a.

Genunchiul posterior (între partea orizontală şi cea descendentă a aortei) vine în contact cu marginea antero-laterală a coloanei vertebrale toracice (T_4–T_5). Marginea stângă a arcului aortic este convexă şi este în contact direct cu suprafaţa mediastinală a plămânului (aici se găsesc limfoganglionii mediastinali anteriori din stânga). În spaţiul dintre trahee, aortă şi vena cavă superioară, se află limfonodulul arcului venei azygos şi cei de la baza lojei Baréty.

Pe secţiunea C.T. de la acest nivel (planşa VII) fundurile de sac retrosternale drept şi stâng formează linia de joncţiune anterioară. Banda paratraheală este şi la acest nivel vizibilă prin contactul plămânului cu traheea.

Linia de joncţiune posterioară se descompune în cele două braţe divergente inferioare.

Scanned with OKEN Scanner

Scanned with OKEN Scanner

Fig. 4.4. – Secțiune orizontală în planul supraazygo-aortic: *1*, v. brachiocephalica sinistra; *2*, v. brachiocephalica dextra; *3*, tr. brachiocephalicus; *4*, a. carotis communis; *5*, a. subclavia sinistra; *6*, trachea; *7*, esophagus; *8*, arcus aortae.

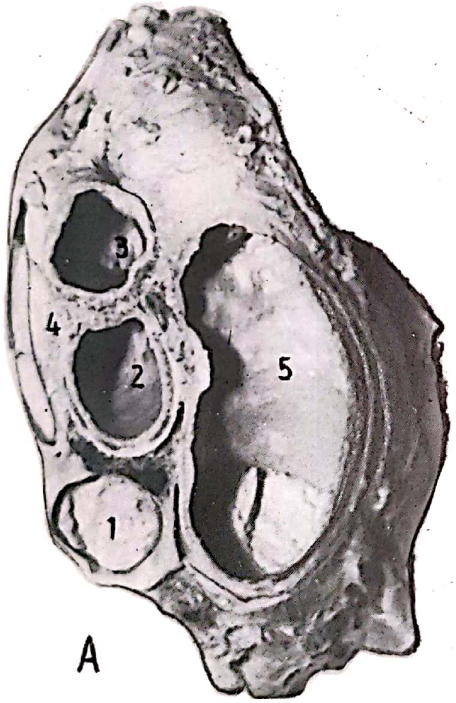

Fig. 4.5 A. – Secțiune orizontală a mediastinului în planul transaortic: *1*, v. cava superior; *2*, bronchus principalis dexter; *3*, bronchus principalis sinister; *4*, v. azygos; *5*, arcus aortae.

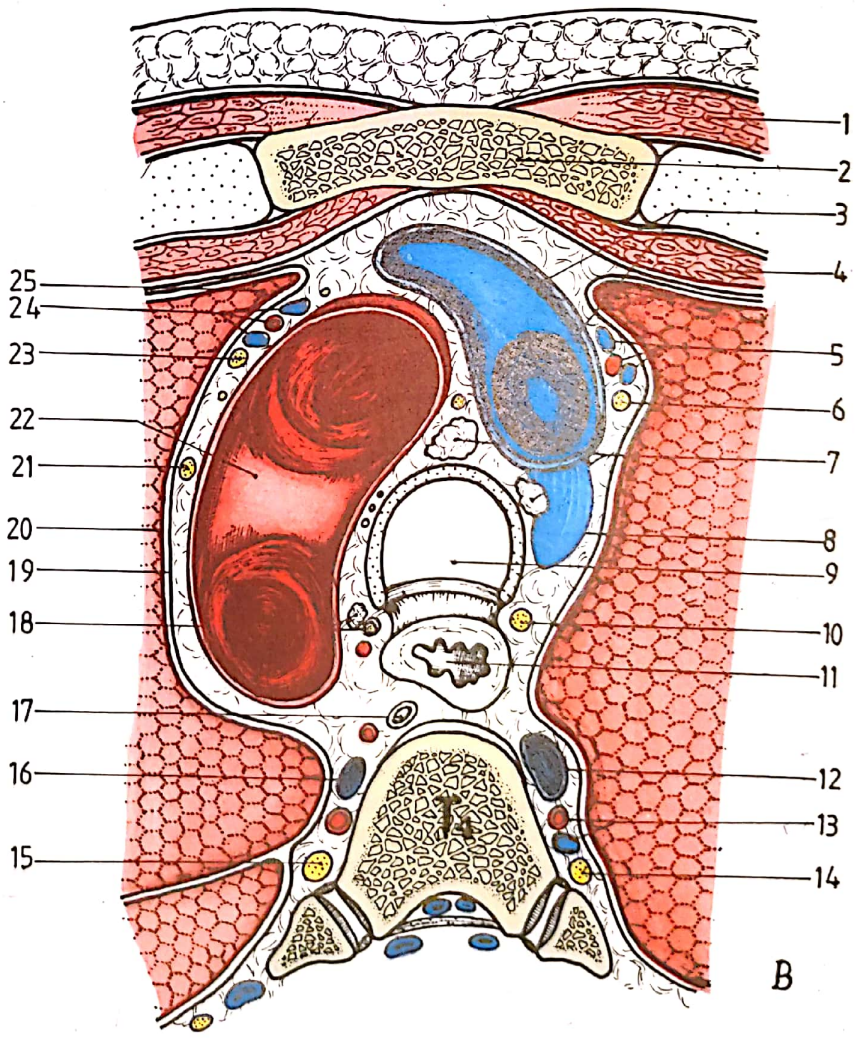

Fig. 4.5 B. – Secțiune orizontală a mediastinului în planul azygo-aortic: *1*, m. pectoralis major; *2*, sternum; *3*, v. cava superior + v. brachiocephalica sinistra; *4*, m. transversus thoracis; *5*, v. pericardiacophrenica; *6*, n. phrenicus; *7*, nodi lymphatici tracheobronchialis superiores; *8*, v. azygos; *9*, trachea; *10*, n. laryngeus recurrens dexter; *11*, esophagus; *12*, v. azygos; *13*, a. + v. intercostalis posterior; *14, 15*, rami interganglionares; *16*, v. hemiazygos; *17*, ductus thoracicus; *18*, n. laryngeus recurrens sinister; + lanțul limfatic recurențial; *19*, pleura mediastinalis; *20*, pleura visceralis; *21*, n. vagus; *22*, arcus aortae; *23*, n. phrenicus; *24*, a. pericardiacophrenica; *25*, recesus costomediastinalis anterior.

4.1.2. **Etajul mediastinal mijlociu**

Pentru explorarea C.T. a etajului mediastinal mijlociu s-au propus în medie cinci secțiuni orizontale: – 1. planul arcului venei azygos; 2. – planul bifurcației traheale; 3. – planul bifurcației arterei pulmonare; 4 – planul pedicului arterial al inimii; și 5. – planul conexiunilor ventriculo-arteriale.

*1) **Planul arcului venei azygos*** (planșa VIII)

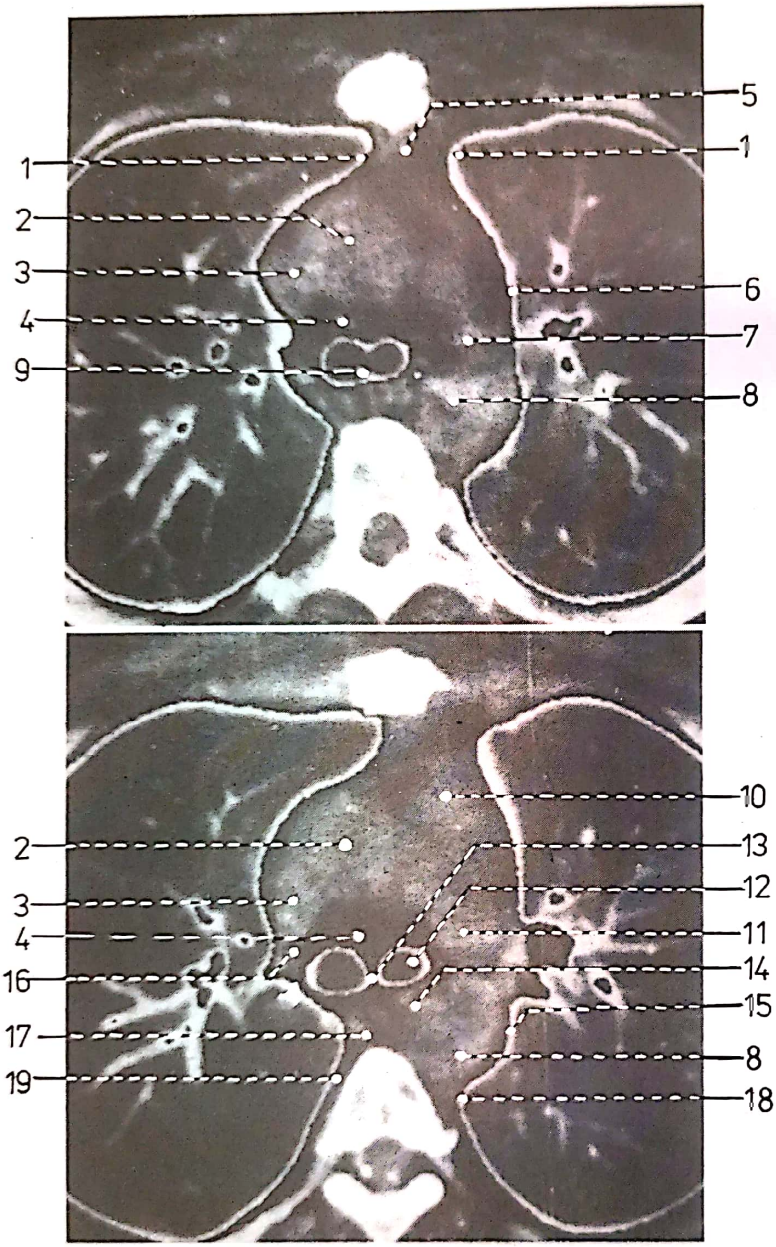

Planșa VIII. – Secțiune C.T. prin planul ferestrei aortice: *1,* recessus costomediastinalis anterior; *2,* aorta ascendens; *3,* v. cava superior; *4,* loja Baréty; *5,* linia de joncțiune anterioară; *6,* linia aorto-pulmonară; *7,* ramus arteriae pulmonale; *8,* aorta descendens thoracica; *9,* bifurcatio tracheae; *10,* truncus pulmonalis; *11,* a. pulmonalis sinistra; *12,* bronchus principalis sinister; *13,* carina tracheae; *14,* esophagus; *15,* recesul interaortico-pulmonar; *16,* arcul v. azygos; *17,* v. azygos; *18,* recesul retroaortic; *19,* linia paravertebrală dreaptă.

Planul de secțiune (S_8) al arcului venei azygos din dreapta corespunde în stânga ferestrei aorto-pulmonare (fig. 4.6).

Pe secțiunea care trece prin fereastra aortică se vizualizează în jumătatea dreaptă a imaginii, traiectul antero-posterior al acestui arc, care încrucișează marginea dreaptă a traheii și se varsă în vena cavă superioară. Contactul strâns al arcului venei azygos cu traheea și cu esofagul determină ștergerea recesului retrotraheal și retroesofagian la acest nivel, cu întreruperea consecutivă a benzilor paratraheală și paraesofagiană.

Se vizualizează, de asemenea extremitatea caudală a lojei Baréty, delimitată de genunchiul anterior al arcului aortic, unghiul traheo-bronșic superior și confluența venei azygos cu vena cavă superioară.

Pe imaginea C.T. se vizualizează două secțiuni prin aortă. Cea anterioară, mai largă, corespunde aortei ascendente, iar cea posterioară, mai îngustă, aortei descendente. Între aceste două secțiuni ale aortei se întinde linia de secțiune a pleurei mediastinale stângi. Ea delimitează lateral spațiul aorto-pulmonar, în care se evidențiază nodulul limfatic Engel.

Scanned with OKEN Scanner

• Retrosternal, în dreptul secțiunii aortei ascendente, se vizualizează secțiunea liniei de joncțiune anterioară.

• Fața postero-laterală dreaptă a aortei ascendente vine în contact cu vena cavă superioară. Postero-lateral stâng de aorta descendentă pătrunde fundul de sac pleuro-pulmonar, formând linia retroaortică (linia aortică posterioară), iar interfața plămân-perete aortic stâng formează suportul liniei paraaortice stângi.

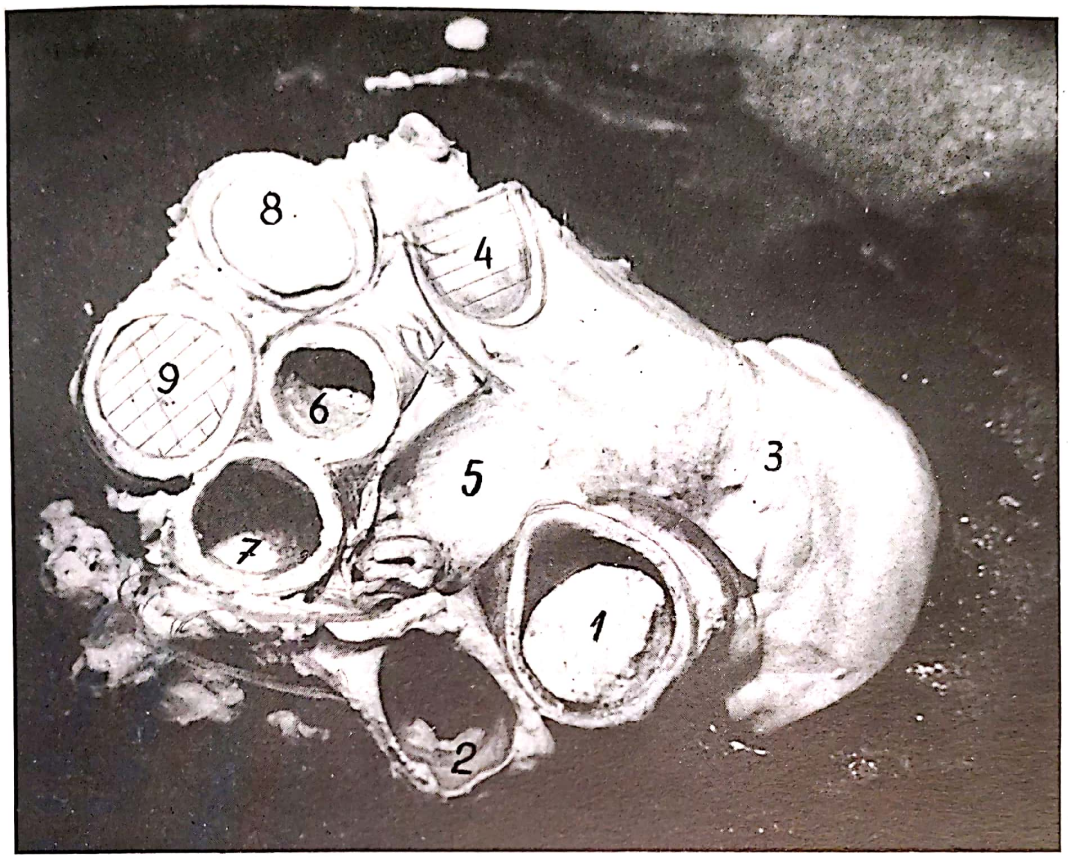

Fig. 4.6. – Secțiune orizontală prin mediastin la nivelul planului ferestrei aorto-pulmonare: *1,* aorta ascendens; *2,* v. cava superior; *3,* truncus pulmonalis; *4,* a. pulmonalis sinistra; *5,* a. pulmonalis dextra; *6,* bronchus principalis sinister; *7,* bronchus principalis dexter; *8,* aorta descendens; *9,* esophagus (săgeata indică spațiul interbifurcal).

• Traheea și esofagul închid loja medial.

• Fereastra aorto-pulmonară este străbătută de multiple structuri importante: – ligamentul arterial; – arterele bronșice stângi; – nervul vag stâng; – nervul laringeu recurent stâng.

2) ***Planul bifurcației traheale*** (planșele VIII și IX)

O secțiune C.T. (S_9) prin etajul mediastinal mijlociu, care trece prin vârful carenei, pune în evidență bifurcația traheală, reprezentată de cele două bronhii principale, separate prin spațiul interbifurcal (fig. 4.7. A–B).

La acest nivel secțiunea esofagului apare imediat posterior, în raport cu bronhia principală stângă. Înapoia bronhiei principale drepte se formează un fund de sac pleuro-pulmonar. Pe un plan anterior față de bifurcația traheii, în jumătatea dreaptă a mediastinului, se observă secțiunea venei cave superioare în vecinătatea confluenței cu vena azygos, iar plămânul drept face interfață cu peretele lateral al venei cave superioare (linia paracavală superioară). În fața corpului vertebral se evidențiază secțiunea venei azygos. Între esofag și vena azygos pătrunde obișnuit un fund de sac al plămânului drept (banda paraesofagiană dreaptă pe radiografiile standard din incidența p–a).

În jumătatea stângă a mediastinului, secțiunea surprinde nu numai trunchiul comun al arterei pulmonare, ci și originea ramurii sale stângi, cu care pare a avea continuitate. Pe secțiune, planul de bifurcație al trunchiului comun al arterei pulmonare se află imediat sub cel al bifurcației traheii (planșa IX). Plămânul stâng face interfață cu versantul lateral stâng al trunchiului comun al arterei pulmonare (arcul mijlociu al siluetei cardio-vasculare din incidența p–a).

Posterior de artera pulmonară stângă și antero-lateral față de corpul vertebral apare secțiunea aortei descendente, cele două vase fiind separate de fundul de sac interaorto-pulmonar stâng (planșa VIII).

Înapoia aortei se insinuează plămânul, care face interfață cu versantul postero-lateral al aortei descendente (linia aortică posterioară pe radiografiile de profil).

Scanned with OKEN Scanner

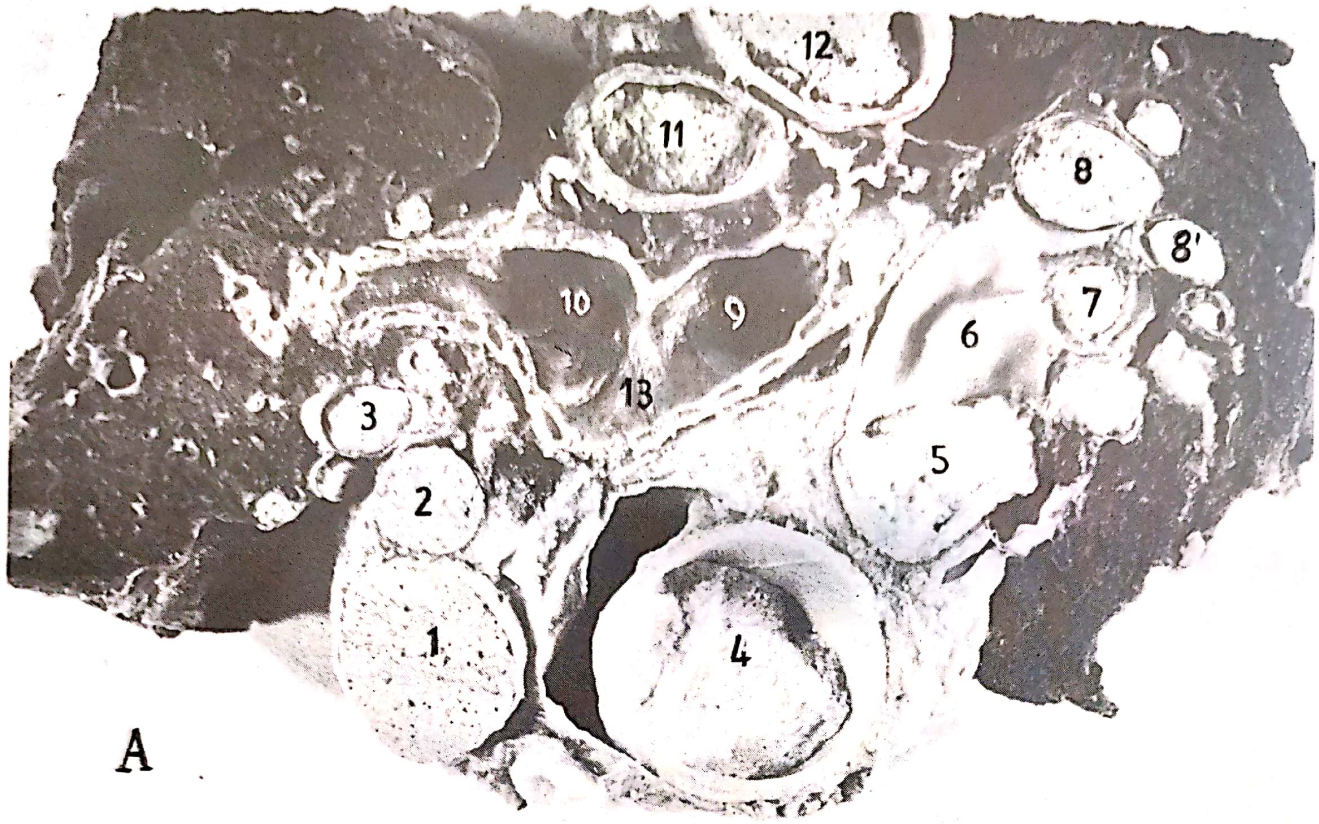

Fig. 4.7 A. – Secțiune orizontală prin mediastin în planul bifurcației traheale (fața caudală a secțiunii): *1,* v. cava superior; *2,* v. azygos; *3,* a. mediastinală dreaptă; *4,* aorta ascendens; *5,* truncus pulmonalis; *6,* a. pulmonalis sinistra; *7,* v. pulmonalis superior sinistra; *8, 8',* trunchiul mediastinoscizural; *9,* bronchus principalis sinister; *10,* bronchus principalis dexter; *11,* esophagus; *12,* aorta descendens; *13,* carina tracheae; *14.* vena azygos.

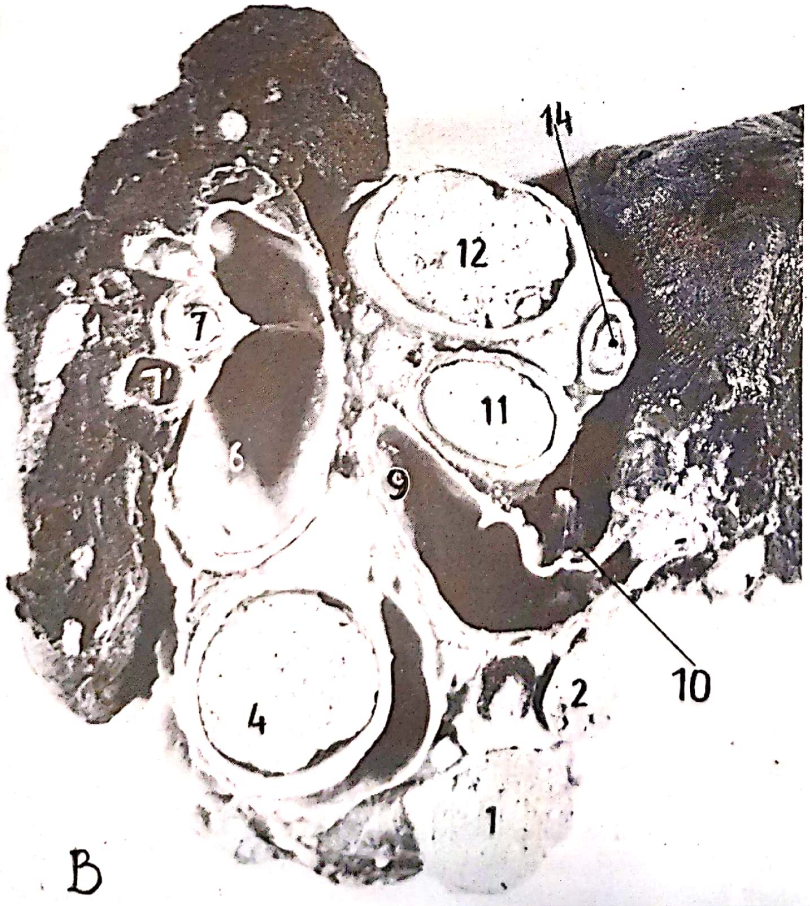

Fig. 4.7 B. – Secțiunea orizontală prin mediastin în planul bifurcației traheale (preparat anatomic, fața cranială a secțiunii) (vezi legenda fig. 4.7 A).

Scanned with OKEN Scanner

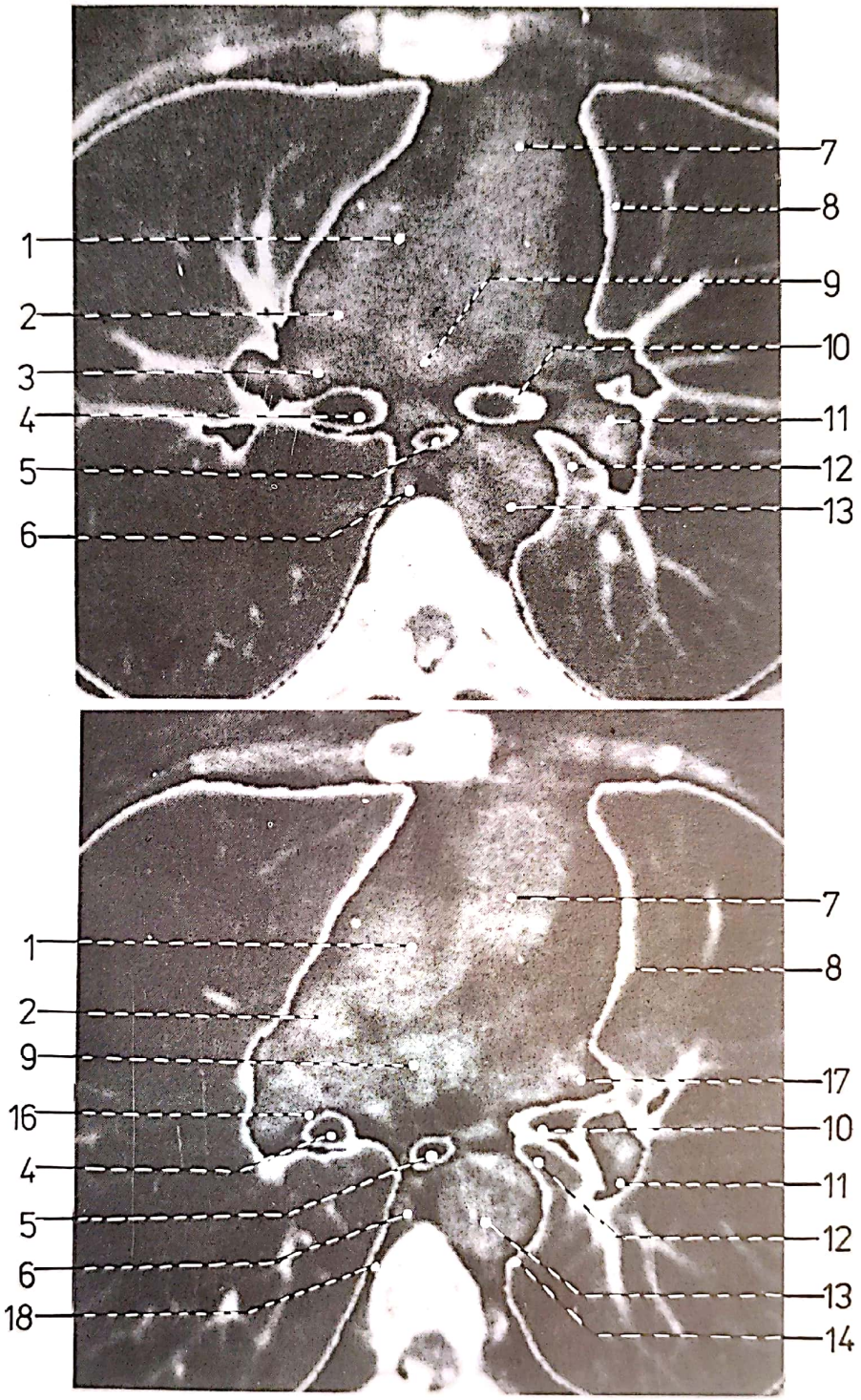

Planşa IX. – Secţiune C.T. prin planul interbifurcal: *1,* aorta ascendens; *2,* v. cava superior; *3,* a. pulmonalis dexter; *4,* bronchus principalis dexter; *5,* esophagus; *6,* v. azygos; *7,* a. truncus pulmonalis; *8,* linia aortico-pulmonară; *9,* atrium sinister; *10,* bronchus principalis sinister; *11,* a. pulmonalis sinistra; *12,* recesul preaortic; *13,* aorta descendens thoracica; *14,* recesul retroaortic; *15,* recesul retrobronşic; *16,* v. pulmonalis superior dextra; *17,* v. pulmonalis inferior sinistra; *18,* linia paravertebrală dreaptă.

Scanned with OKEN Scanner

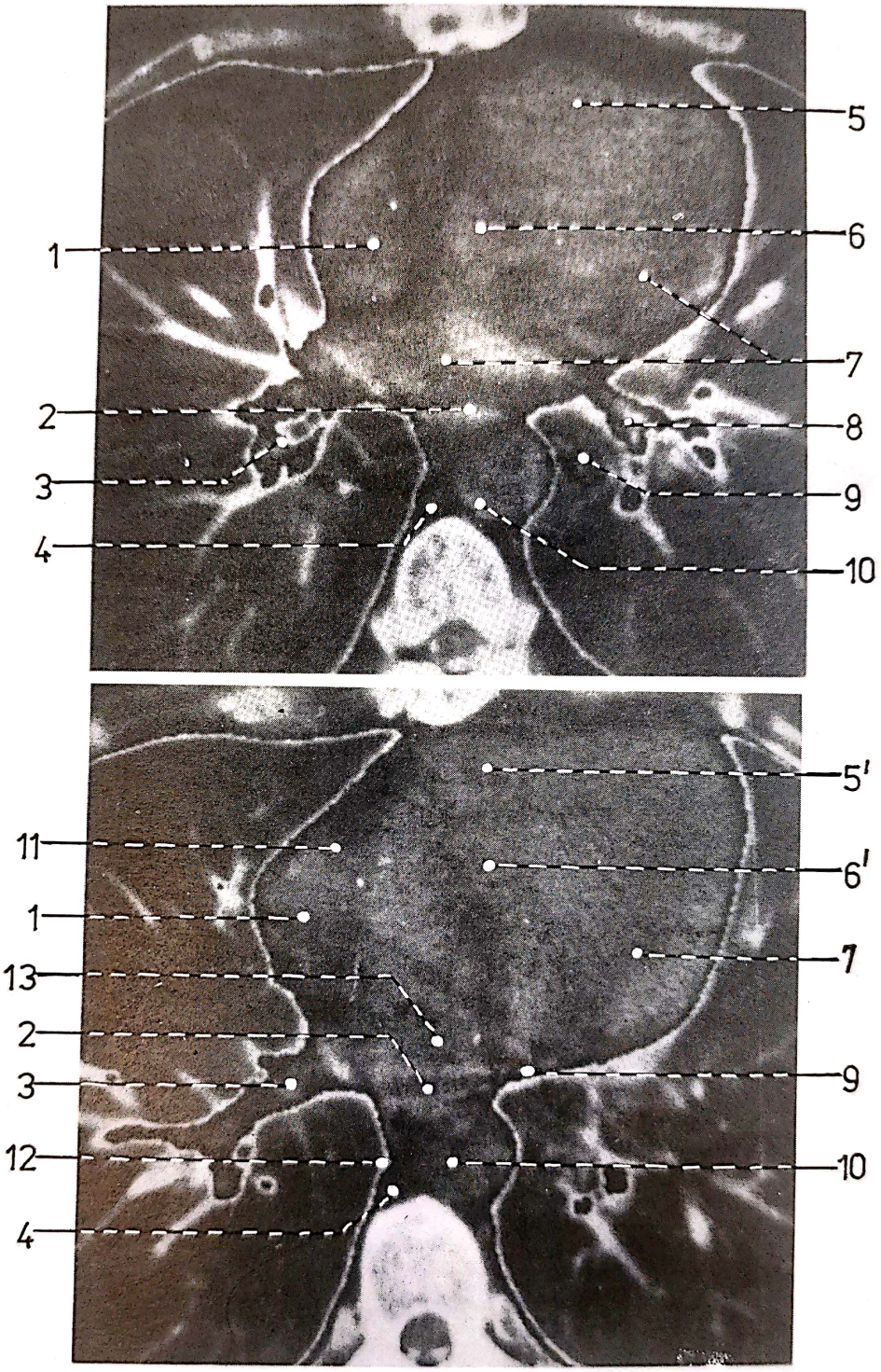

Planşa X. – Secţiune C.T. prin originea vaselor mari (A), şi etajul atrial (B): *1,* v. cava inferior; *2,* esophagus; *3,* v. pulmonalis superior dextra; *4,* v. azygos; *5,* conus arteriosus (infundibulum); *6,* ostium aortae; *6',* conul arterial al ventriculului stâng; *7,* atrium sinistrum; *8,* v. pulmonalis inferior sinistra; *9,* recesul aortopulmonar; *10,* aorta descendens thoracica; *11,* apex auriculae dextrae; *12,* recesul azygo-esofagian; *13,* sinus obliquus pericardii.

Scanned with OKEN Scanner

Între vena cavă superioară şi trunchiul comun al arterei pulmonare apare secţiunea aortei ascendente. În faţa aortei ascendente şi retrosternal, contactul celor două funduri de sac pleuro-pulmonare determină pe radiografia p–a linia de joncţiune anterioară în porţiunea bifurcării inferioare.

Artera pulmonară dreaptă se încurbează înapoia aortei ascendente şi a venei cave superioare, pe care le încrucişează în porţiunea sa extrapericardică şi ajunge în hil, anterior de bronhia intermediară. Vena cavă superioară ocupă unghiul format de aortă şi artera pulmonară dreaptă.

Bronhia principală dreaptă este în contact pe faţa posterioară cu plămânul (dând naştere benzii bronşice drepte posterioare, pe radiografiile standard din incidenţă laterală). Bronhia principală stângă este în contact posterior cu esofagul.

Fundul de sac aorto-pulmonar este interpus arterei pulmonare stângi şi aortei descendente. De la acest nivel, pe următoarele secţiuni se pot urmări liniile paravertebrale rezultate din interfaţarea plămânului cu ţesuturile paravertebrale.

*3) **Planul bifurcaţiei trunchiului arterei pulmonare*** (planşa IX; fig. 4.8 şi fig. 4.9)

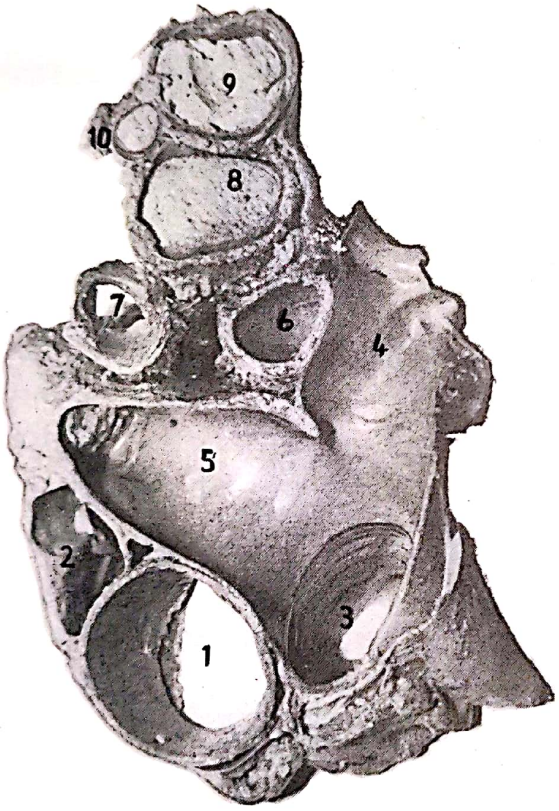

Fig. 4.8. – Secţiune orizontală prin mediastin în planul bifurcaţiei arterei pulmonare: *1,* aorta ascendens; *2,* v. cava superior; *3,* truncus pulmonalis; *4,* a. pulmonalis sinistra; *5,* a. pulmonalis dextra; *6,* bronchus principalis sinister; *7,* bronchus principalis dexter; *8,* esophagus; *9,* aorta descendens; *10,* v. azygos.

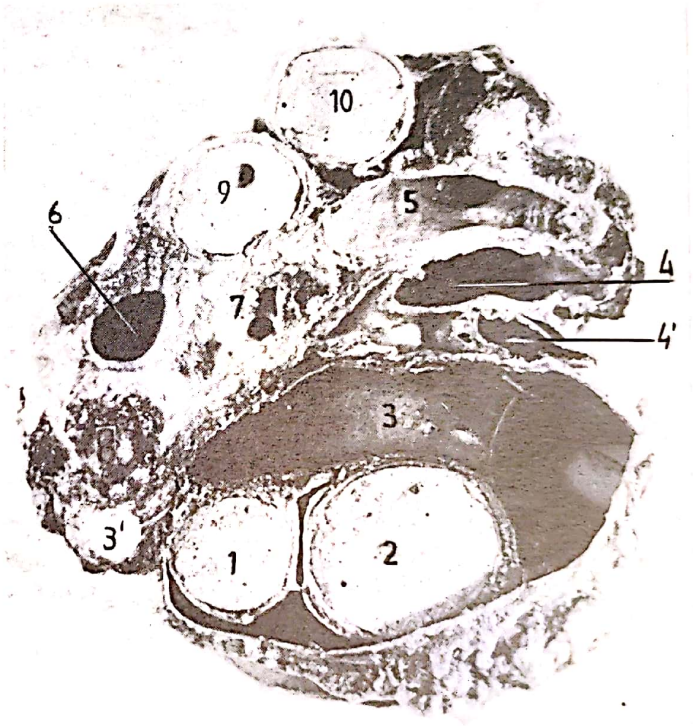

Fig. 4.9. – Secţiune orizontală prin mediastin în planul bifurcaţiei arterei pulmonare: *1,* v. cava superior; *2,* aorta ascendens; *3,* a. pulmonalis dextra; *4,* vv. pulmonalis inferior et superior sinistrae; *5,* bronchus lobaris superior sinister; *6,* bronchia intermediară; *7,* spaţiul interbronşic (nodi lymphatici bronchopulmonales inferiores); *8,* nodi lymphatici bronchopulmonales dexteres; *9,* esophagus; *10,* aorta descendens.

Pe această secţiune (S_{10}), trunchiul comun al arterei pulmonare continuat cu artera pulmonară dreaptă formează acoperişul sinusului transvers Theile.

Pe tomografie, imaginea arterei pulmonare drepte în drum spre hilul drept este oblică şi are aspectul unui arc de cerc. Ea cuprinde în concavitatea sa, îndreptată antero-lateral drept, secţiunea aortei şi secţiunea venei cave superioare.

Înapoia arterei pulmonare drepte, cu traiect spre dreapta şi în jos, apare imaginea secţiunii bronhiei intermediare cu care are un contact strâns.

Posterior de bronhia intermediară, plămânul pătrunde adânc formând fundul de sac retrobronşic (banda retrotraheo-bronşică).

În jumătatea stângă a tomografiei se observă bronhia principală stângă şi bifurcaţia sa. Posterior de bronhia principală stângă se evidenţiază aorta descendentă, de care este separată prin fundul de sac interaortico-bronşic stâng.

Scanned with OKEN Scanner

Înapoia aortei descendente, interfața plămân-perete aortic postero-lateral realizează pe radiografia de profil, linia retroaortică (linia aortică posterioară).

Esofagul și vena azygos păstrează aceleași raporturi ca și pe secțiunile anterioare.

*4) **Planul de secțiune C.T. a pedicului arterial*** al inimii (planșa X) prezintă două poziții: – înaltă; și – joasă.

*a) **Secțiunea orizontală înaltă*** (S_{11} și fig. 4.10) surprinde porțiunea intrapericardică a aortei și a trunchiului comun al arterei pulmonare. La acest nivel infundibulul și trunchiul comun al arterei pulmonare se găsesc la stânga și în fața bulbului aortei. Vena cavă superioară se află în segmentul său terminal în fața atriului stâng și la dreapta aortei.

Spațiul retrocardiac este ocupat la acest nivel de vena azygos, esofag, aorta descendentă – care este în contact cu fundurile de sac pulmonare interazygo-esofagian la dreapta și cel interazygo-pulmonar la stânga.

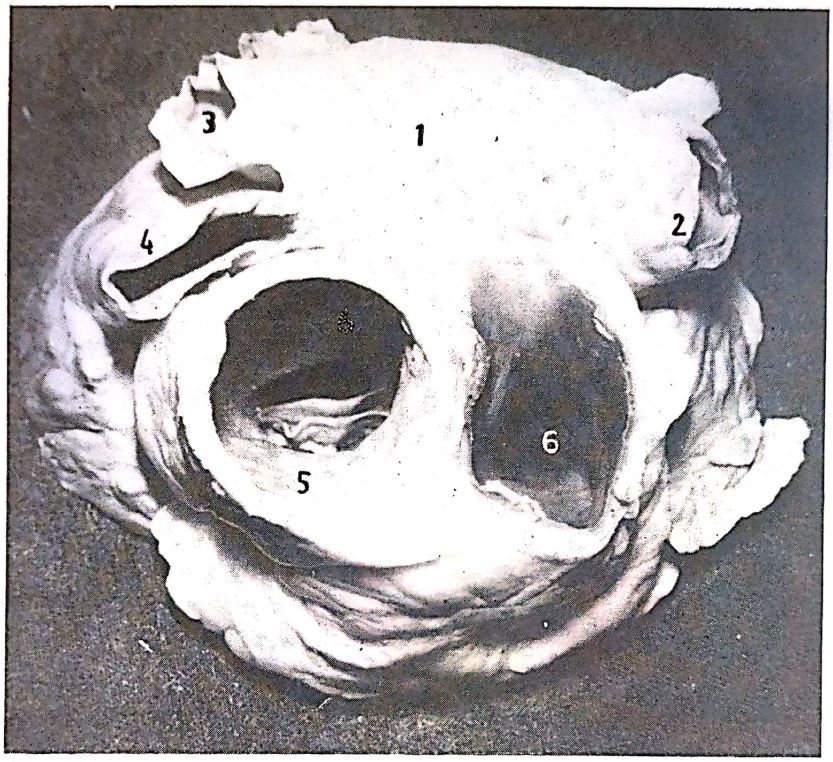

Fig. 4.10. – Secțiune orizontală prin mediastin, tangentă la versantul antero-superior al atriului stâng: *1,* atrium sinistrum; *2,* v. pulmonalis superior sinistra; *3,* v. pulmonalis superior dextra; *4,* v. cava superior; *5,* bulbus aortae; *6,* a. truncus pulmonalis.

*b) **Secțiunea orizontală joasă*** din etajul mediastinal mijlociu (fig. 4.11 A și B; fig. 4.12) interesează bulbul aortic și atriul stâng. Acesta din urmă se continuă la dreapta cu vărsarea venei pulmonare superioare, iar la stânga cu vărsarea venei pulmonare inferioare stângi. Orificiul aortic se evidențiază exact în fața peretelui anterior al atriului stâng. La dreapta sa se află porțiunea terminală a venei cave superioare și începe să se vizualizeze vârful atriului drept, iar la stânga și anterior de orificiul aortic, apare trunchiul arterei pulmonare secționat la nivelul sinusului și vârful atriului stâng.

Posterior de inimă, esofagul este în contact direct cu atriul stâng și este separat de vena azygos prin fundul de sac pleural interazygo-esofagian. Antero-lateral stâng față de corpul vertebral apare secțiunea aortei descendente.

4.1.3. Etajul mediastinal inferior

Etajul mediastinal inferior este dominat de prezența inimii.

Spre deosebire de mediastin, care a fost asemănat cu un paralelipiped (având pereții orientați: – superior; – inferior; – anterior; – posterior; – lateral drept; și – lateral stâng), inima a fost asemănată cu un cub, orientarea pereților săi necorespunzând însă exact cu orientarea planurilor anatomice ale toracelui. Abaterea de la această orientare se datorează poziției oblice a inimii, înclinată cu vârful în jos spre stânga și anterior.

În concordanță cu această orientare spațială mai complexă a inimii, cele șase fețe ale cubului cardiac devin: – postero-superioară, sau bazală; – antero-inferioară sau apicală; – antero-superioară; – postero-inferioară; – antero-laterală dreaptă; și – postero-laterală stângă (fig. 4.13).

Scanned with OKEN Scanner

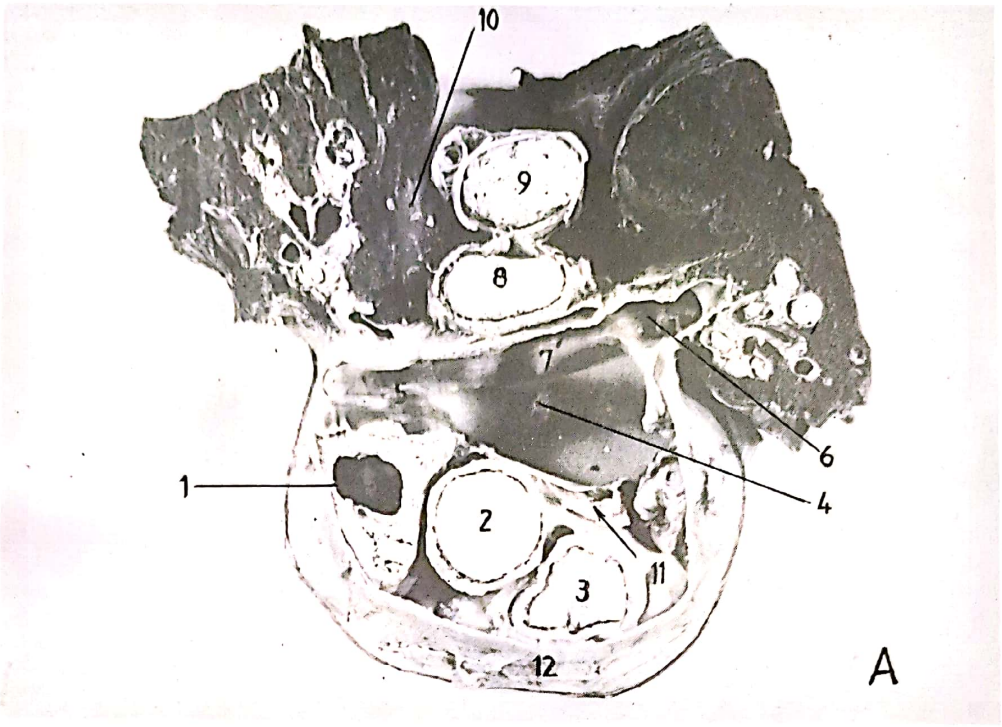

Fig. 4.11 A. – Secțiune orizontală prin bulbul aortei și pedicului arterial al inimii (fața caudală a secțiunii): *1,* v. cava superior; *2,* aorta; *3,* truncus pulmonalis; *4,* atrium sinister; *5,* v. pulmonalis inferior dextra; *6,* v. pulmonalis inferior sinistra; *7,* sinus obliquus pericardii; *8,* esophagus; *9,* aorta descendens; *10,* v. azygos; *11,* sinus transversus pericardii; *12,* pericardium fibrosum.

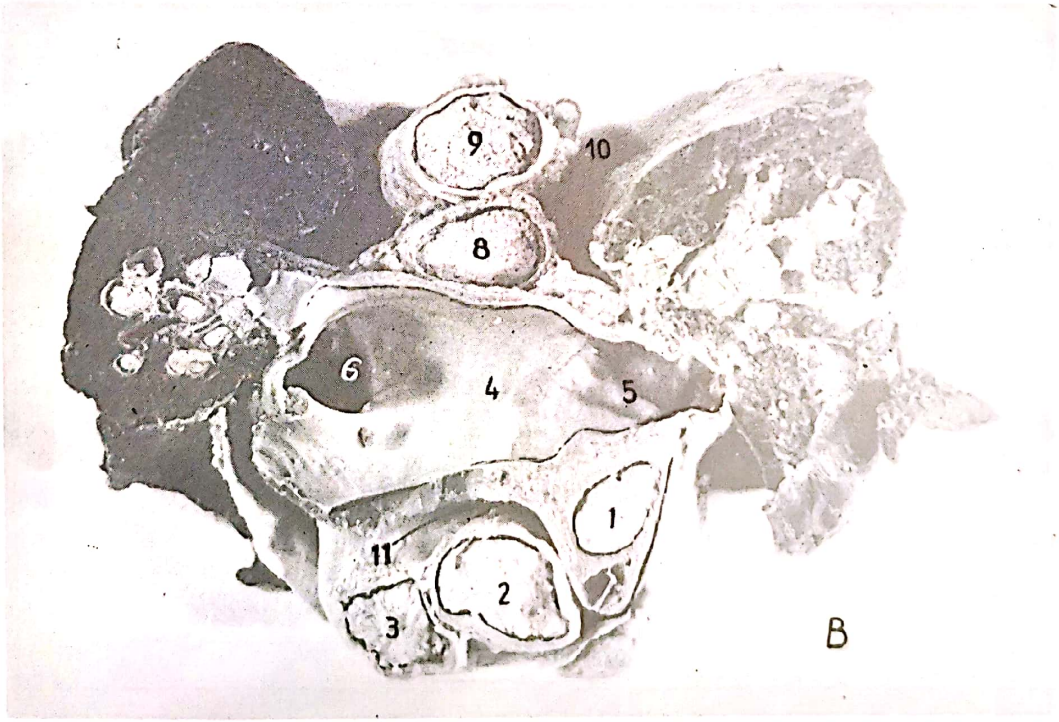

Fig. 4.11 B. – Secțiune orizontală prin bulbul aortei (fața cranială a leziunii): *1,* v. cava superior; *2,* aorta; *3,* truncus pulmonalis; *4,* atrium sinistrum; *5,* v. pulmonalis superior dextra; *6,* v. pulmonalis superior sinistra; *8,* esophagus; *9,* aorta descendens; *10,* v. azygos; *11,* sinus trnasversus pericardii.

Scanned with OKEN Scanner

Fig. 4.12. – Secțiune orizontală la nivelul sinusului aortic (sinus aortae): *1*, v. cava superior; *2*, auricula dextra; *3*, conus pulmonalis; *4*, valvae aortae; *5*, *6*, atrium sinistrum; *7*, aorta descendens; *8*, esophagus.

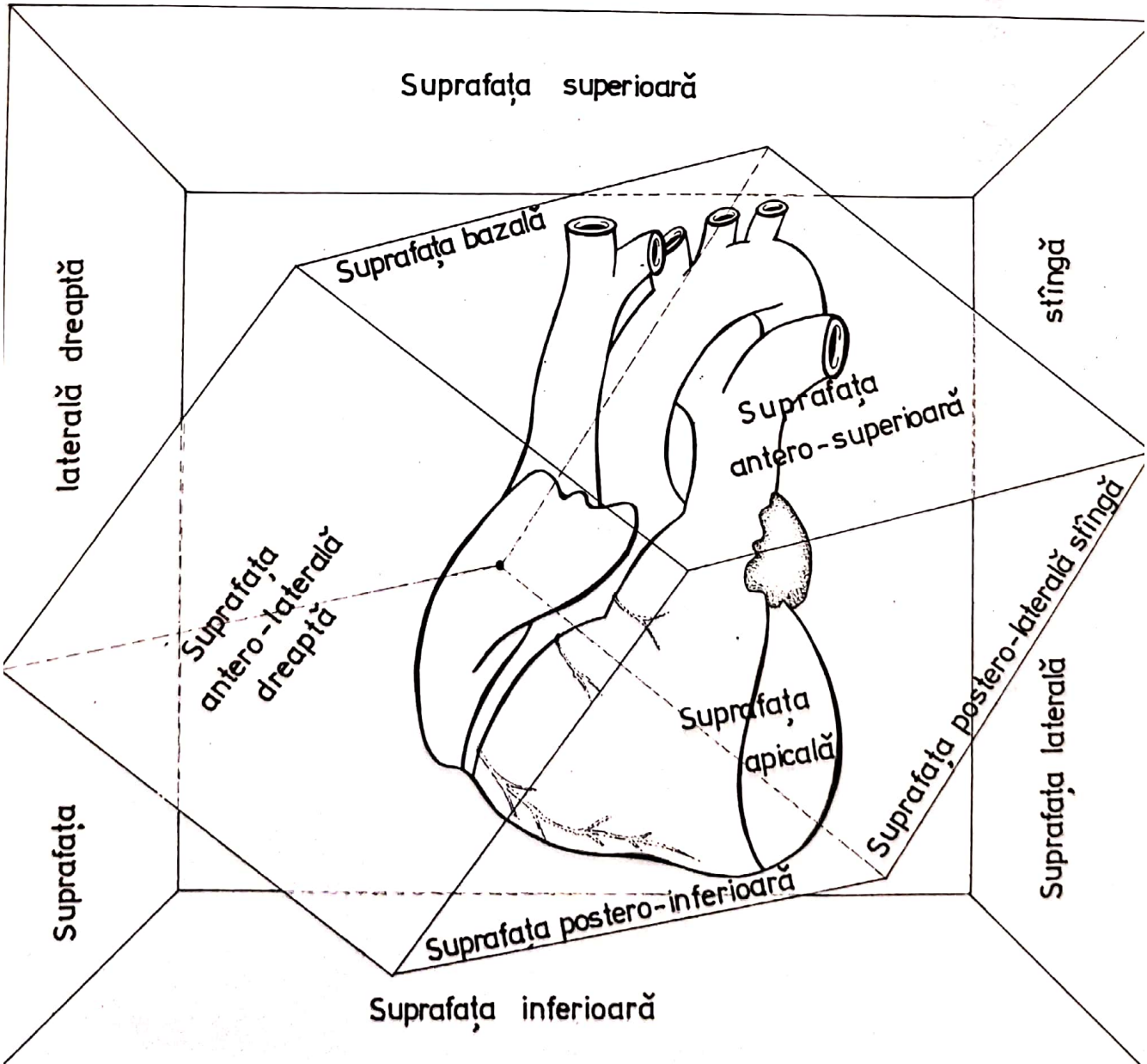

Scanned with OKEN Scanner

Secțiunile C.T. efectuate la nivelul etajului mediastinal inferior evidențiază masa cardiacă și spațiul retro-cardiac.

a) ***Prima secțiune*** din această serie se proiectează la nivelul celei de a IV-a articulații condro-costale (fig. 4.14). Pe tranșa superioară a secțiunii se distinge, în partea centrală a imaginii, canalul aortic și orificiul aortic, obturat de valvulele semilunare ale acesteia. În stânga imaginii se evidențiază conul pulmonar, la extremitatea căruia se găsesc valvulele semilunare pulmonare. În dreapta imaginii se găsește, în partea inferioară, ventriculul stâng, redus la conexiunea mitro-aortică și cuspida posterioară. În partea superioară se distinge cavitatea atriului stâng, care este mult mai destinsă. Anterior față de orificiul aortei și lateral față de ventriculul drept, se găsește – pornind de la orificiul venei cave superioare – atriul drept (planșa X B).

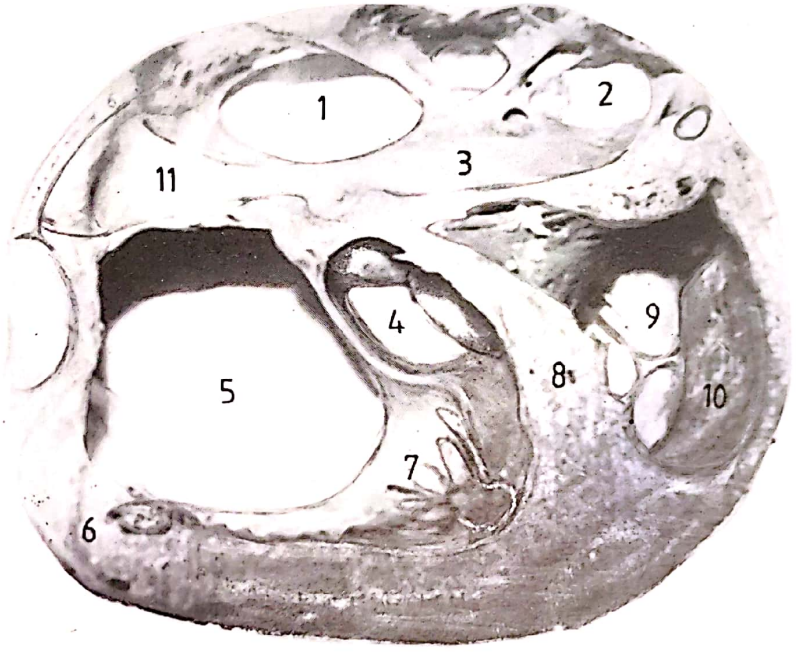

Fig. 4.14. – Secțiune orizontală la nivelul conexiunei mitro-aortice: *1,* vena cava superior; *2,* auricula dextra; *3,* atrium dextrum; *4,* ostium aortae; *5,* atrium sinistrum; *6,* miocard; *7,* conexiunea mitro-aortică; *8,* septum interventriculare; *9,* valva atrioventricularis dextra; *10,* conus pulmonalis; *11,* septum interatriale.

b) ***Următoarele trei secțiuni*** (fig. 4.15; fig. 4.16 și 4.17), interceptează din plin cei doi ventriculi. Sacul pericardic și țesutul grăsos prepericardic au același indice de absorbție pentru razele X. În general, imaginile C.T. efectuate la acest nivel sunt mai puțin evidente, iar formațiunile morfologice – atât în condiții normale, cât și în cele patologice, sunt mai greu de recunoscut (planșa XI A).

În toate cele trei secțiuni septul interventricular, separă cavitățile ventriculare. Ventriculul stâng ocupă jumătatea stângă a masei cardiace, iar ventriculul drept – pe cea dreaptă (vezi fig. 4.15).

Posterior de ventriculul drept se găsește atriul drept, despărțit de acesta prin valva tricuspidă. Atriul drept comunică în partea postero-laterală cu vena cavă inferioară. Ventriculul stâng comunică prin intermediul orificiului mitral cu atriul stâng (vezi fig. 4.16).

c) ***În partea inferioară a etajului mediastinal inferior*** se poate vizualiza inserția pericardului pe diafragmă și vena cavă inferioară, înaintea vărsării sale în atriul drept. Posterior și la stânga venei cave inferioare, între pericard, esofag și diafragmă, se delimitează spațiul Portal (planșa XI B; fig. 4.17).

La nivelul vertebrei a XII-a toracale (planșa XI) se găsește spațiul inframediastinal posterior Rossi. El este cuprins între marginea inferioară a recesului costo-mediastinal posterior, care se proiectează la marginea inferioară a vertebrei a XI-a toracice și inserția diafragmei pe prima vertebră lombară. Diafragma separă spațiul inframediastinal Rossi: – la dreapta, de ficat; iar – la stânga, de fornixul gastric și de splină.

Spațiul inframediastinal posterior constituie o regiune bogată în structuri anatomice, ce fac legătura între torace și spațiul retroperitoneal: – aorta; – canalul toracic; – originea venelor azygos; – căi limfatice; și – filete nervoase. Secțiunea aortei și a venei azygos se vizualizează prevertebral, iar cea a venei hemiazygos – retroaortic și latero-vertebral. Prin limfografie, se poate evidenția anterior față de corpul vertebral și canalul toracic.

Scanned with OKEN Scanner

Fig. 4.17. – Secțiune orizontală la nivelul sinusului oblic Haller: *1,* pericardium fibrosum; *2,* v. cava inferior; *3,* esophagus; *4,* aorta descendens; *5,* sinus obliquus pericardii.

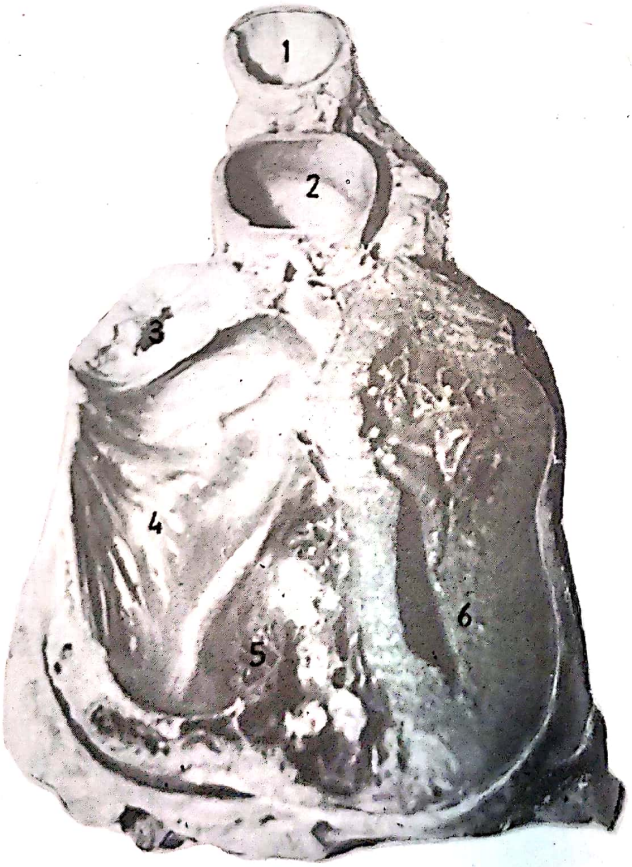

Fig. 4.15. – Secțiune orizontală la nivelul celor patru cavități ale inimii: *1,* atrium dextrum; *2,* ventriculus dexter; *3,* septum interventriculare; *4,* septum interatriale; *5,* atrium sinistrum; *6,* ventriculus sinister.

Fig. 4.16. – Secțiunea orizontală a inimii la nivelul venei cave inferioare: *1,* aorta; *2,* esophagus; *3,* v. cava inferior; *4,* atrium dextrum; *5,* ventriculus dexter; *6,* ventriculus sinister.

Scanned with OKEN Scanner

Scanned with OKEN Scanner

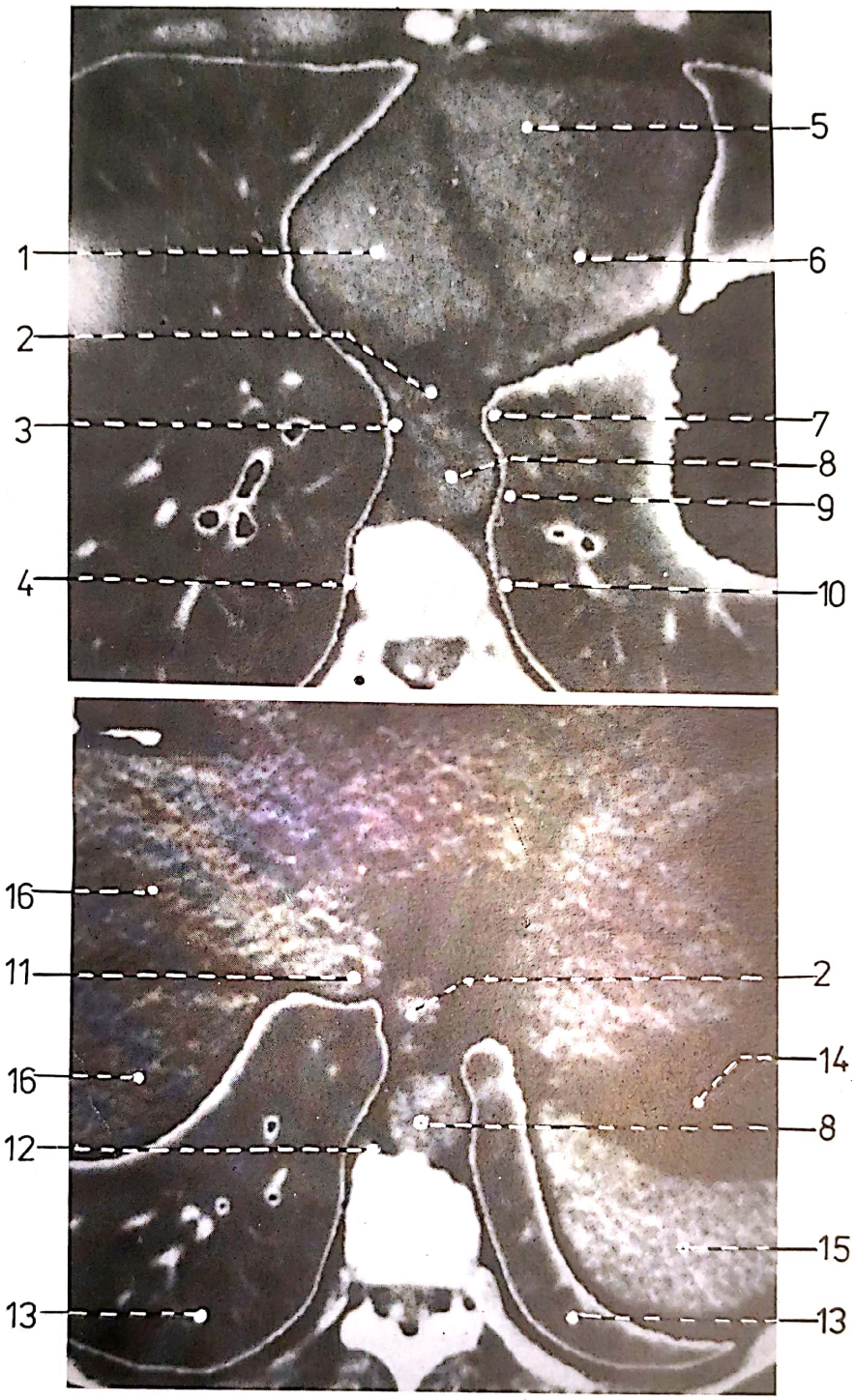

Planşa XI. – Secţiune C.T. prin etajul ventricular (A) şi prin spaţiul inframediastinal posterior (B): *1,* atrium dextrum; *2,* esophagus; *3,* banda paraesofagiană dreaptă inferioară; *4,* linia paravertebrală dreaptă; *5,* ventriculus dexter; *6,* ventriculus sinister; *7,* banda paraesofagiană stângă inferioară; *8,* aorta descendens thoracica; *9,* linia paraaortică stângă; *10,* linia paravertebrală stângă; *11,* v. cava inferior; *12,* v. azygos; *13,* recessus costomediastinalis posterior; *14,* fundus ventriculi; *15,* lien; *16,* hepar.

4.2. **Bazele anatomice ale tomografiei R.M.N.**

Tomografia computerizată prin care se realizează numai imagini ale unor secțiuni în plan orizontal, este completată în prezent de tomografia prin rezonanță magnetică nucleară R.M.N.. Această tehnică oferă posibilitatea de a realiza și imagini în plan frontal, sagital și oblice. Piese anatomice, preparate special în acest scop, pot familiariza medicul practician cu recunoașterea elementelor și citirea corectă a imaginilor obținute prin tehnica rezonanței magnetice nucleare (R.M.N.). Piesele anatomice s-au obținut prin injectarea „in situ" cu gips a cavităților cardiace și a elementelor bronho-vasculare din mediastin și prin fixarea piesei în formol.



Fig. 4.18. – Secțiunile sagitale prin mediastin (schemă).

Scanned with OKEN Scanner

Fig. 4.19. – Secțiuni anatomice sagitale prin mediastin. Incidență O.A.S.



4.2.1. **Secțiunile sagitale** prin mediastin s-au executat seriat, în planuri succesive de la stânga spre dreapta (fig. 4.18 şi fig. 4.19), după cum urmează:

– ***Prima secțiune sagitală*** începe la 2–3 cmm medial față de linia medioclaviculară stângă şi este centrată pe elementele bronhovasculare din componența pedicului pulmonar stâng (fig. 4.20 A şi B). Imaginea anatomică este dominată în partea sa superioară, de artera pulmonară stângă, însoțită în partea sa anterioară şi inferioară de trunchiurile venelor pulmonare superioară şi inferioară, iar în partea posterioară, de bronhia principală stângă (fig. 4.20 C). Dedesubtul pedicului pulmonar stâng se evidențiază în acest plan de secțiune, peretele lateral al ventriculului stâng.

– ***A doua secțiune în planul sagital al mediastinului*** se efectuează parasternal, la nivelul extremității posterioare a arcului aortic, care se evidențiază în porțiunea superioară a imaginii. Dedesubtul ei se vizualizează artera pulmonară stângă, apoi, mai jos – auriculul stâng şi venele pulmonare superioară şi inferioară stângă. În partea de jos a imaginii se recunosc cavitatea ventriculului stâng, inserțiile muşchilor pilieri şi conexiunea atrio-ventriculară stângă (fig. 4.21).

– ***A treia secțiune în plan sagital*** se proiectează în dreptul arterei subclaviculare stângi. În partea de sus a imaginii se găseşte secțiunea transversală a arcului aortic, iar dedesubtul acestuia – secțiunea longitudinală a trunchiului arterei pulmonare şi conexiunea ventriculo-arterială dreaptă. Când inima este surprinsă în sistolă, atriul stâng apare mult destins, iar cavitățile camerelor de ejecție ale celor doi ventriculi – reduse la două canale, cel subpulmonar şi canalul subaortic Mark-Sée (fig. 4.22).

Pe secțiunile executate pe inimi oprite în diastolă, cavitățile ventriculare sunt destinse, în timp ce atriile au un volum mai redus.

– ***A patra secțiune în plan sagital*** de secțiune prin mediastin, executată în dreptul arterei carotide comune stângi, realizează o dublă secțiune a crosei aortei: – cea superioară la nivelul porțiunii orizontale a acesteia; şi – cea inferioară, la nivelul bulbului aortic.

Scanned with OKEN Scanner

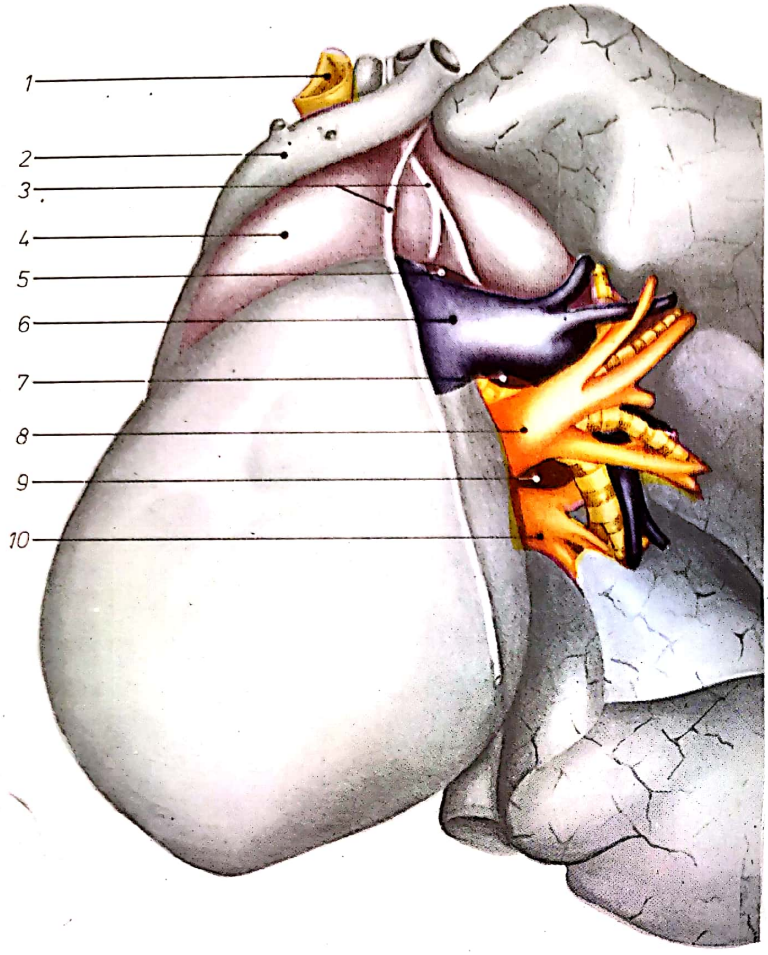

Fig. 4.20 A. – Topografia elementelor pedicului pulmonar stâng. Fața mediastinală anterioară: *1*, trachea; *2*, v. brachiocephalica sinistra; *3*, n. phrenicus + n. vagus; *4*, arcus aortae (extremitas anterior); *5*, fereastra aorto-pulmonară; *6*, a. pulmonalis sinistra; *7*, spațiul interveno-arterial; *8*, v. pulmonalis superior sinistra; *9*, spațiul intervenos stâng; *10*, v. pulmonalis inferior sinistra.

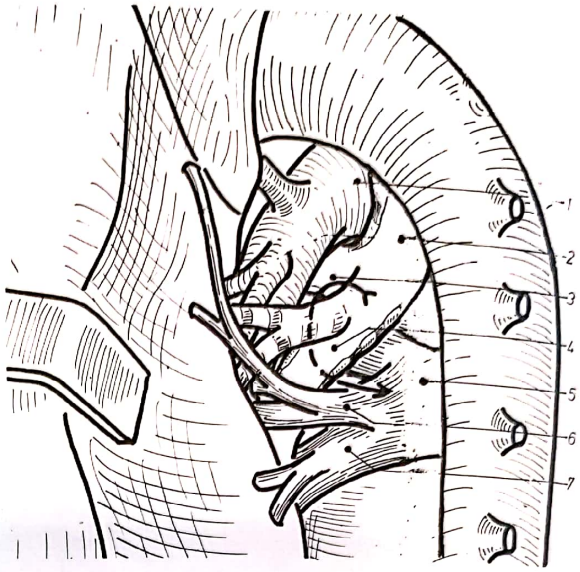

Fig. 4.20 B. – Topografia elementelor pedicului pulmonar stâng, Fața mediastinală posterioară: *1*, a. pulmonalis sinistra; *2*, bronchus principalis sinister; *3*, bronchus lobaris superior sinister; *4*, bronchus lobaris inferior sinister; *5*, v. pulmonalis inferior; *6*, ramus apicalis; *7*, ramus basalis communis.

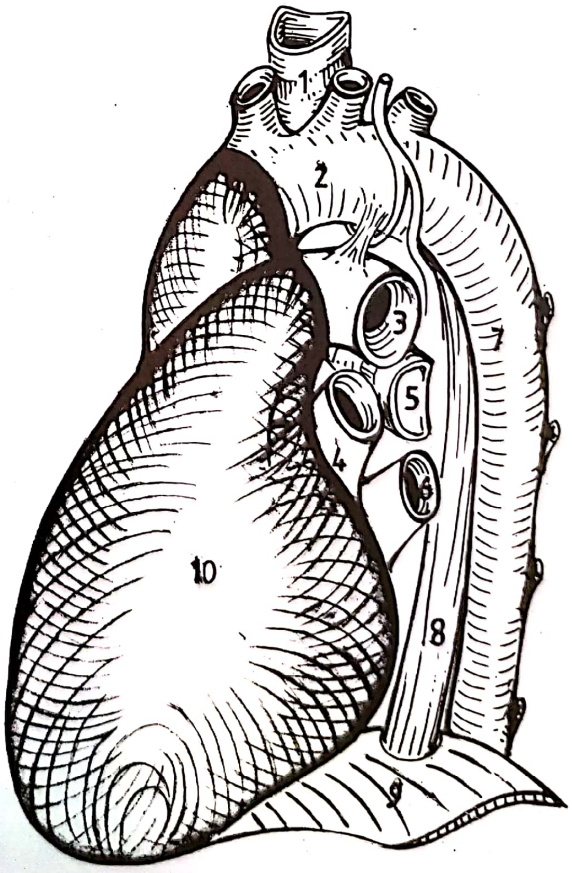

Fig. 4.20 C. – Secțiune sagitală în planul pedicului pulmonar stâng: *1*, trachea; *2*, arcus aortae; *3*, a. pulmonalis sinistra; *4*, v. pulmonalis superior sinistra; *5*, bronchus principalis sinister; *6*, vena pulmonalis inferior sinistra; *7*, aorta descendens thoracica; *8*, esophagus; *9*, diaphragma; *10*, cor.

Scanned with OKEN Scanner

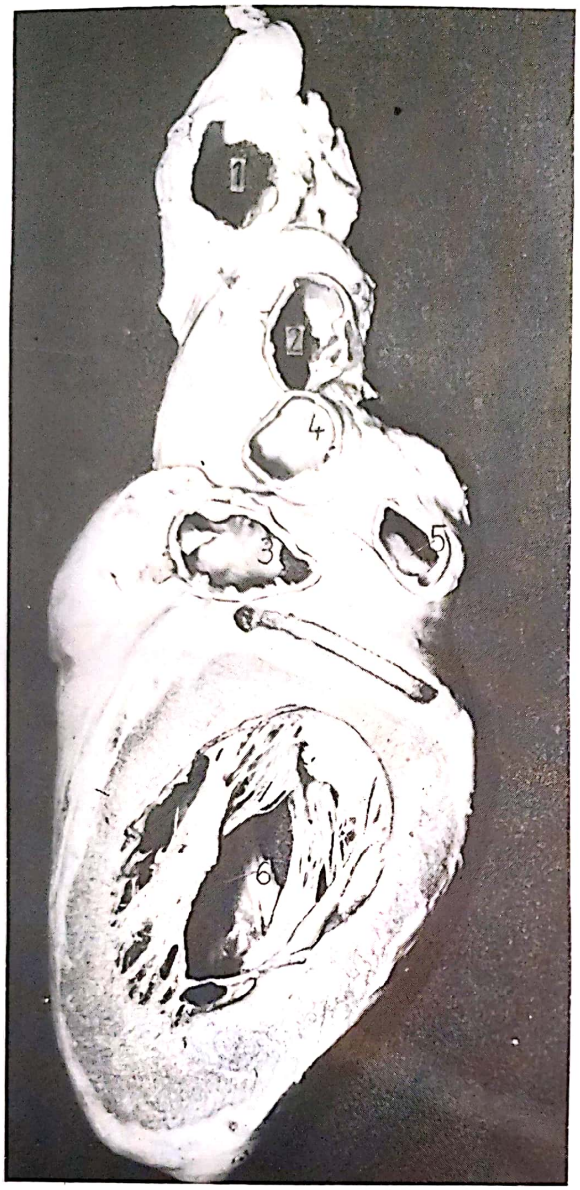

Fig. 4.21. – Secțiune sagitală parasternală stângă prin mediastin, proiectată în planul auricular stâng: 1, arcus aortae; extremitas posterior; *2,* a. pulmonalis sinistra; *3,* auricula sinistra; *4,* v. pulmonalis superior sinistra; *5,* v. pulmonalis inferior sinistra; *6,* ventriculus sinister.

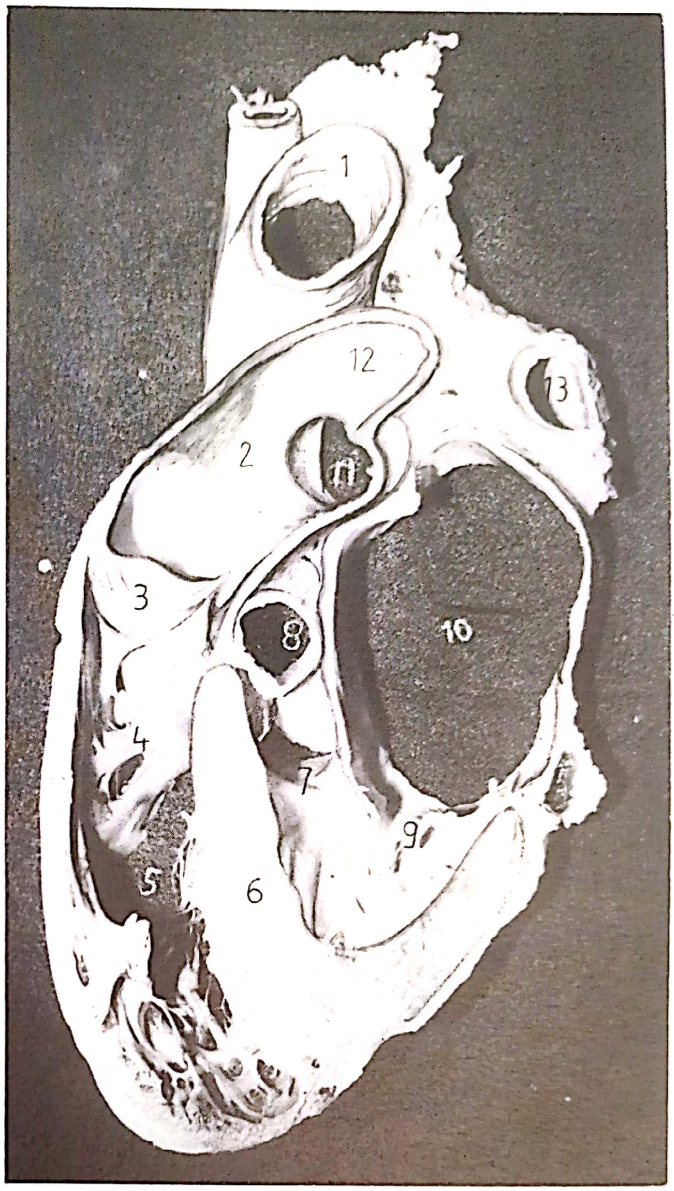

Fig. 4.22. – Secțiune sagitală prin mediastin, proiectată în planul arterei subclaviculare stângi: *1,* arcus aortae; *2,* truncus pulmonalis; *3,* sinus trunci pulmonalis; *4,* conus arteriosus (infundibulum); *5,* ventriculus dexter (în sistolă); *6,* septum interventriculare; *7,* canalul Marek See; *8,* valva aortae; *9,* valva atrioventricularis sinistra; *10,* atrium sinistrum.

Pe cele două suprafețe de secțiune A și B (fig. 4.23) se pot ușor stabili raporturile porțiunii ascendente ale aortei cu trunchiul arterei pulmonare, ventriculul drept și atriul stâng, iar în partea de sus a secțiunii – cu ramura dreaptă a arterei pulmonare și cu bronhia principală stângă.

– ***A cincea secțiune sagitală*** prin mediastin se proiectează pe direcția trunchiului arterial brahiocefalic. Pe preparatul anatomic efectuat în planul corespunzător, se pot identifica: – în planul anterior, aorta care se prelungește în sus cu trunchiul arterial brahiocefalic; – în partea de jos a imaginii, cavitatea atriului drept și a auriculului drept. Posterior față de aortă se găsesc, deasupra atriului drept: – septul interatrial; – atriul stâng; – ramura dreaptă a arterei pulmonare și raporturile acesteia cu spațiul interbifurcal și cu bronhia intermediară (fig. 4.24).

– ***A șasea secțiune sagitală,*** denumită secțiunea parasternală dreaptă, se proiectează pe direcția venelor cave superioară și inferioară.

– ***A șaptea secțiune sagitală*** a mediastinului este situată la dreapta liniei parasternale și vizualizează elementele bronho-vasculare ale pedicului pulmonar drept, cuprins între crosa venei azygos și ligamentul pulmonar drept. Partea centrală a pedicului pulmonar drept este ocupată de artera pulmonară dreaptă, delimitată în partea sa

Scanned with OKEN Scanner

Fig. 4.23 A. – Secțiune sagitală prin mediastin, proiectată în planul arterei carotide comune stângi (suprafața laterală a secțiunii): *1,* arcus aortae; 1', bulbus aortae; *2,* valva aortae; *3,* ventriculus dexter; *4,* truncus pulmonalis; *5,* arteria pulmonalis dextra; *6,* atrium sinister.

Fig. 4.23 B. – Secțiune sagitală prin mediastin, proiectată în planul arterei carotide comune stângi (suprafața medială a secțiunii): *1, 1',* aorta ascendens; *2,* bulbus aortae; *3,* ventriculus dexter; *4,* atrium dextrum; *5,* a. pulmonalis dextra; *6,* atrium sinistrum; *7,* bronchus principalis sinister; *8,* trachea; *9,* truncus brachiocephalicus.

superioară şi posterioară de bronhia principală, iar în partea anterioară de venele pulmonare superioară şi inferioară drepte (fig. 4.25; fig. 4.26 şi fig. 4.27).

4.2.2. **Secțiunile frontale** prin mediastin se realizează în serie, pornind de la stern spre coloana vertebrală (fig. 4.28).

– ***Prima secțiune frontală*** oferă, după îndepărtarea peretelui anterior al ventriculului drept, vizualizarea – prin fereastra realizată – a elementelor caracteristice cavității ventriculului drept: – valva atrio-ventriculară dreaptă; – conul (infundibulul) pulmonar; – creasta supraventriculară; şi – muşchii pilieri (fig. 4.29 şi fig. 4.30).

– ***A doua secțiune frontală*** prin mediastin, proiectată înaintea trunchiului arterial brahiocefalic, interesează în primul rând trunchiul arterei pulmonare şi, într-o măsură mai mare sau mai mică, şi aorta ascendentă împreună cu bulbul aortei. Imaginea anatomică a secțiunii poate prezenta unele variații în funcție de poziția individuală a inimii în torace şi de forma ei. Ca urmare, în unele cazuri planul de secțiune se proiectează înaintea orificiului valvei atrio-ventriculare

Scanned with OKEN Scanner

Fig. 4.24. – Secțiune sagitală parasternală dreaptă prin mediastin, proiectată în planul aortei ascendente și a venei cave inferioare: *1,* aorta ascendens; *2,* ostium atrioventriculare dextrum; *3,* atrium sinistrum; *4,* a. pulmonalis dextra; *5,* bronchus principalis sinister; *6,* trachea; *7,* truncus brachiocephalicus.

drepte (fig. 4.31). În alte cazuri, secțiunea interesează axul longitudinal al aortei ascendente înaintea valvei atrio-ventriculare stângi și posterior față de cea dreaptă, cu interceptarea din plin a cavității atriului drept (fig. 4.32 A și B).

– ***A treia secțiune frontală*** se proiectează pe direcția arterei carotide comune. Imaginea anterioară a acestei secțiuni scoate în evidență secțiunea longitudinală a aortei ascendente și secțiunea transversală a trunchiului arterei pulmonare. Dedesubtul acesteia se vizualizează: – cavitățile atriului drept și stâng; – septul interatrial; – orificiile atrio-ventriculare drept și stâng; – orificiile corespunzătoare auriculelor drept și stâng (fig. 4.33 A).

Pe imaginea posterioară a aceleiași secțiuni se disting: – aorta ascendentă secționată longitudinal; – atriul drept cu creasta terminală și cu orificiul venei cave inferioare; – atriul stâng încadrat între patru pereți: – peretele medial, reprezentat de septul interatrial; – peretele lateral; – peretele antero-superior, pe care se repauzează bifurcația trunchiului arterei pulmonare; și – peretele postero-inferior, care vine în raport cu sinusul coronar (fig. 4.33 B).

Scanned with OKEN Scanner

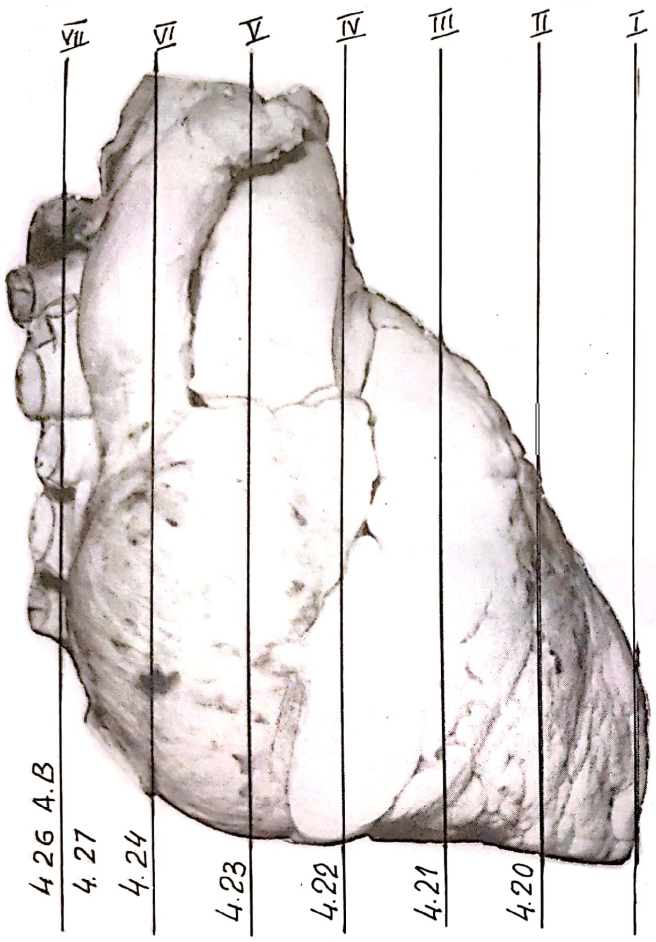

Fig. 4.25. – Secțiuni anatomice sagitale prin mediastin. Incidență O.A.D.

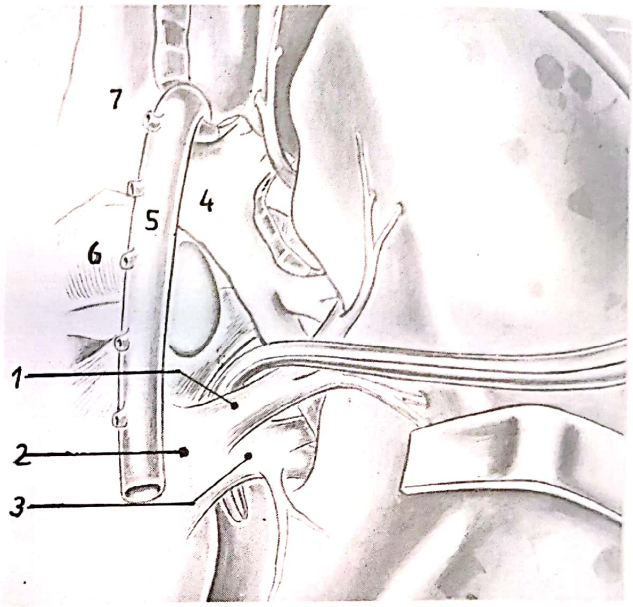

Fig. 4.26 B. – Topografia elementelor pedicului pulmonar drept (fața mediastinală posterioară): *1,* rădăcina superioară a venei pulmonare inferioare; *2,* v. pulmonalis inferior; *3,* rădăcina inferioară a venei pulmonare inferioare; *4,* bronchus principalis dexter; *5,* v. azygos; *6,* a. pulmonalis dextra; *7,* trachea.

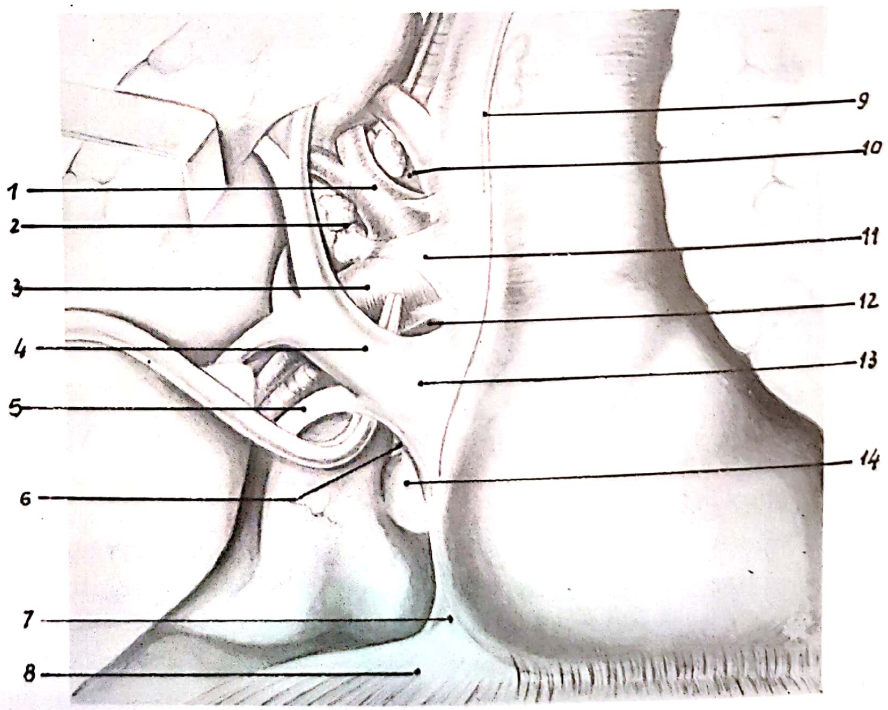

Fig. 4.26 A. – Topografia elementelor pedicului pulmonar drept (fața mediastinală anterioară): *1,* a. mediastinală; *2,* noduli limfatici din grupul interlobar superior; *3,* trunchiul arterial mediastino-scizural; *4,* rădăcina superioară a venei pulmonare superioare drepte; *5,* rădăcina inferioară a venei pulmonare inferioare drepte; *6,* spațiul intervenos drept; *7,* vena cava inferior; *8,* diaphragma; *9,* n. phrenicus; *10,* spațiul bronho-arterial; *11,* ligamentul pericardo-arterial; *12,* spațiul veno-arrterial; *13,* v. pulmonalis superior dextra; *14,* v. pulmonalis inferior dextra.

Scanned with OKEN Scanner

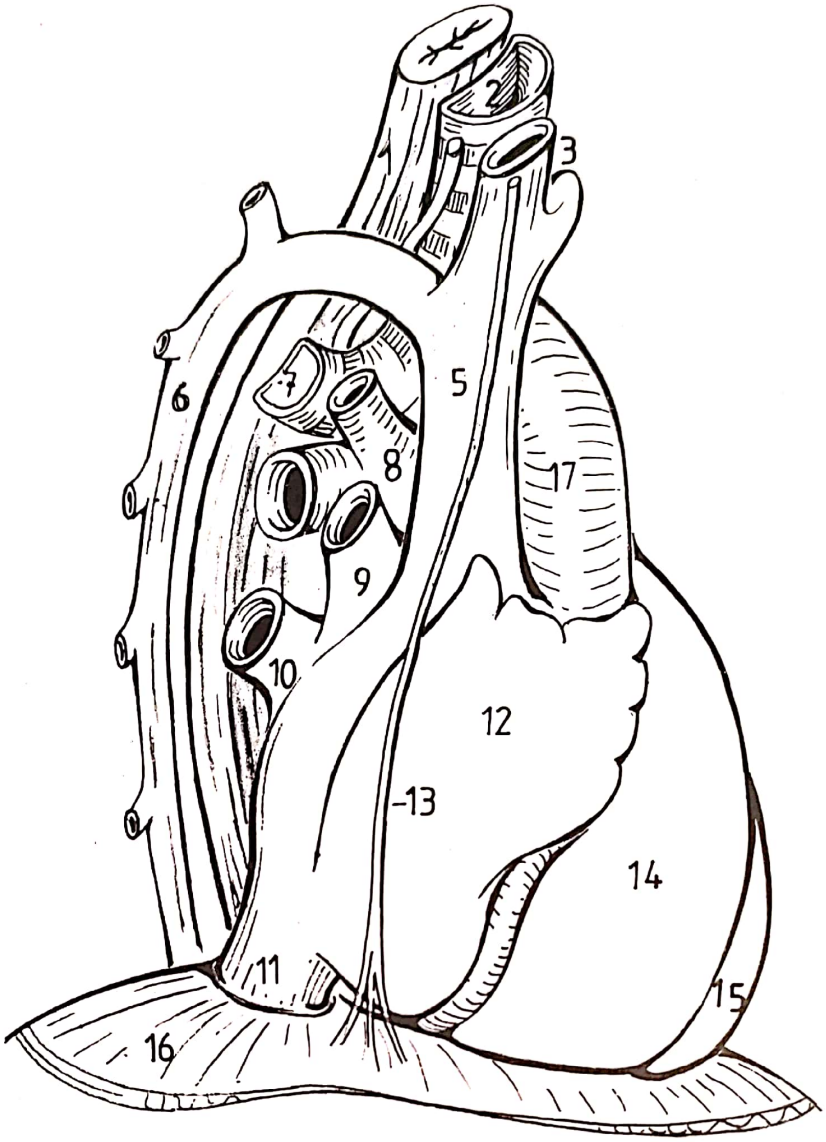

Fig. 4.27. – Secțiune sagitală în planul pediculului pulmonar drept: *1,* esophagus; *2,* trachea; *3,* v. brachiocephalica dextra; *4,* n. vagus; *5,* v. cava superior; *6,* v. azygos; *7,* bronchus lobaris superior dexter; *8,* a. pulmonalis dextra; *9,* v. pulmonalis superior dextra; *10,* v. pulmonalis inferior dextra; *11,* vena cava inferior; *12,* atrium sinistrum; *13,* n. phrenicus; *14,* ventriculus dexter; *15,* ventriculus sinister; *16,* diaphragma.

– ***Secțiunea a patra frontală*** prin mediastin se proiectează pe direcția arterei subclaviculare stângi. În planul de secțiune sunt interceptate: – bifurcația trunchiului arterei pulmonare; – atriul stâng; – vena cavă superioară; și – vena cavă inferioară (fig. 4.34).

– ***Secțiunile a cincea și a șasea frontale*** se proiectează înaintea coloanei vertebrale și interesează deopotrivă elemente din compartimentul mediastinal mijlociu și din cel posterior.

Scanned with OKEN Scanner

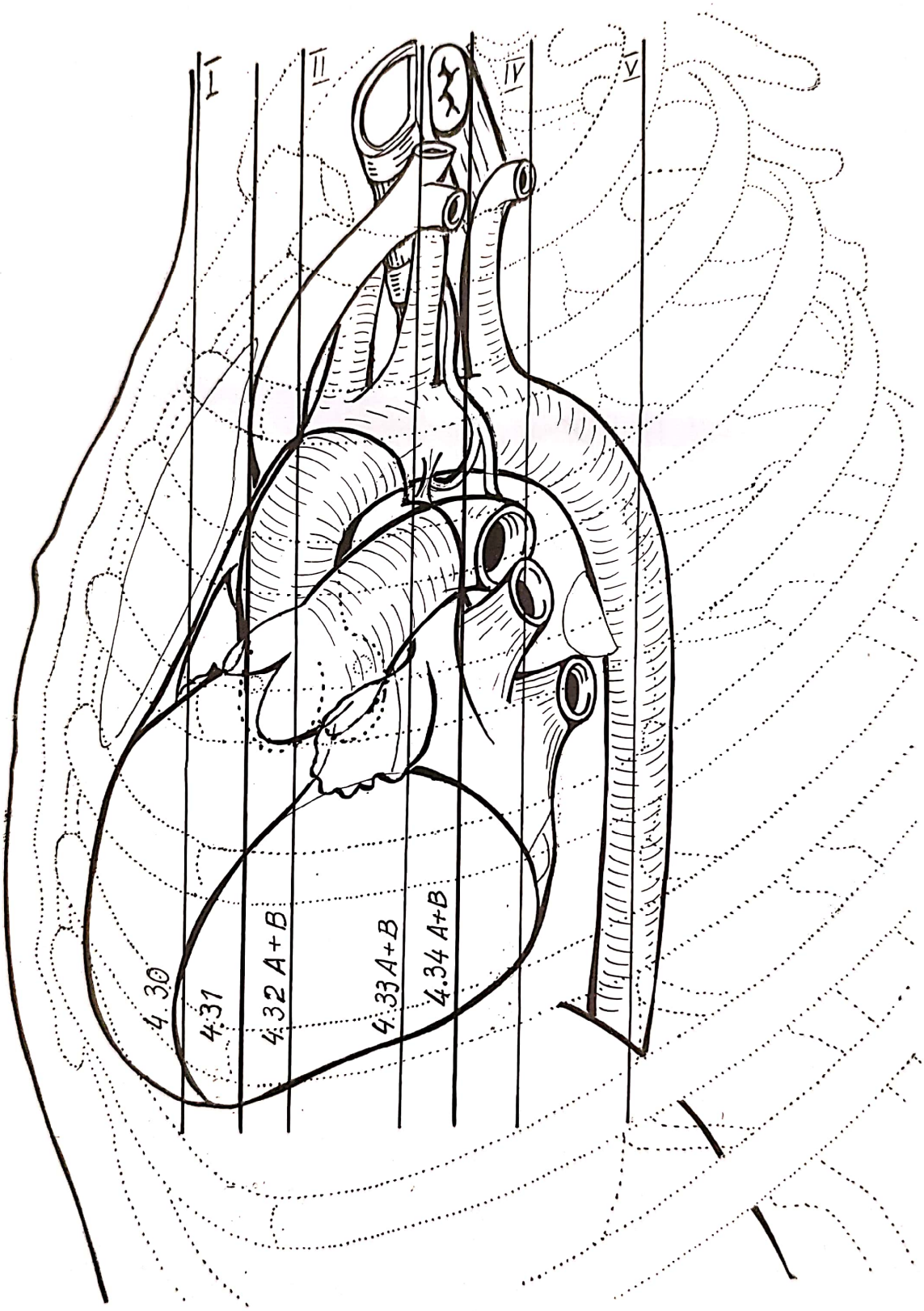

Fig. 4.28. – Secțiuni frontale prin mediastin (schemă).

Scanned with OKEN Scanner

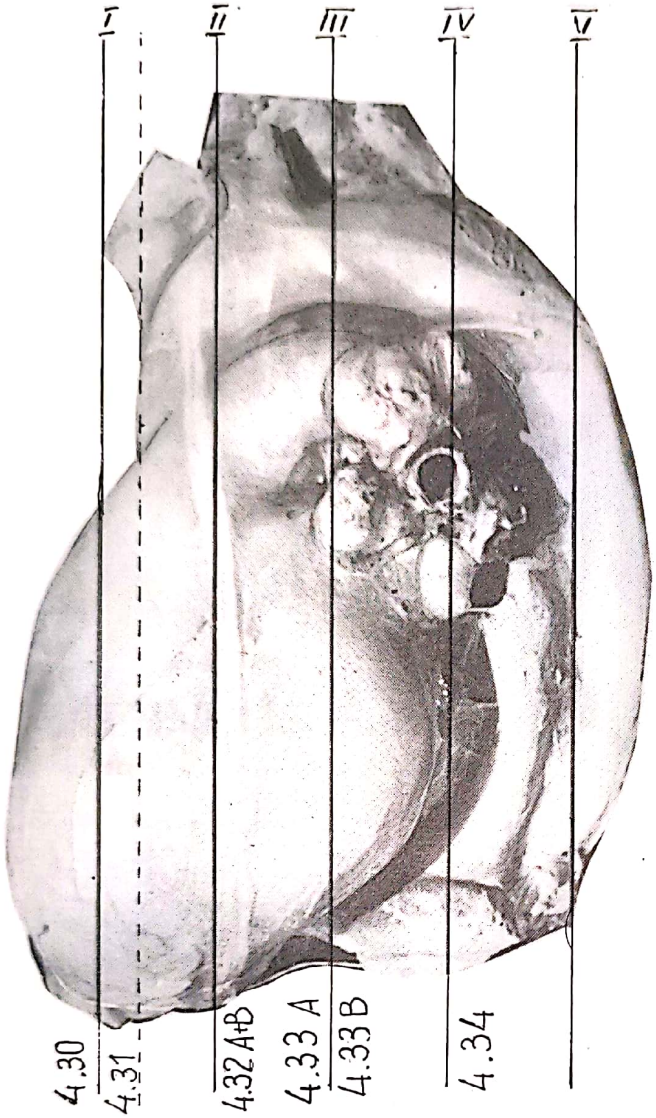

Fig. 4.29. – Secțiuni frontale prin mediastin (preparat anatomic).

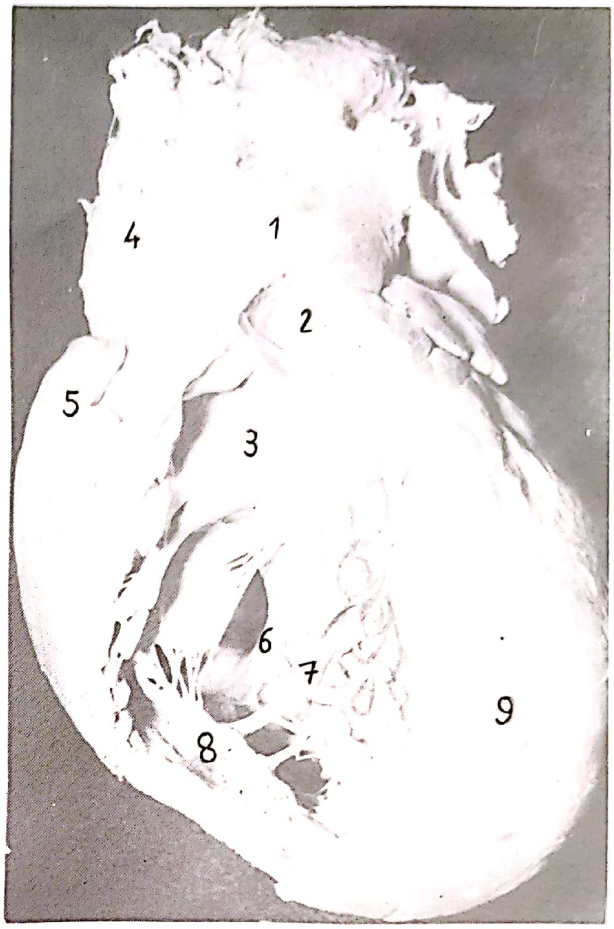

Fig. 4.30. – Secțiune frontală prin mediastin, proiectată înaintea conexiunii atrio-ventriculare drepte: *1,* truncus pulmonalis; *2,* valva trunci pulmonalis; *3,* truncus arteriosus (infundibulum); *4,* aorta ascendens; *5,* auricula dextra; *6,* ostium atrioventriculare dextrum; *7,* trabecula septomarginalis; *8,* musculus papillaris anterior; *9,* ventriculus sinister.

Fig. 4.31. – Secțiune frontală prin mediastin, proiectată înaintea trunchiului arterial brahiocefalic: *1,* aorta ascendens; *2,* truncus pulmonalis; *3,* sinus aortae; *4,* ostium atrioventriculare dextrum; *5,* ostium atrioventriculare sinistrum; *6,* auricula dextra; *7,* auricula sinistra.

Scanned with OKEN Scanner

Fig. 4.32 A. – Secțiune frontală prin mediastin, proiectată prin aorta ascendentă (suprafața anterioară a secțiunii): *1*, aorta ascendens; *2*, canalul Marck Sée; *3*, ostium atrioventriculare sinistrum; *4*, ostium atrioventriculare dextrum; *5*, septum interventriculare; *6*, atrium dextrum; *7*, truncus pulmonalis.

Fig. 4.32 B. – Secțiune frontală prin mediastin, proiectată prin aorta ascendentă (suprafața posterioară a secțiunii): *1*, aorta ascendens; *2*, sinus aortae; *3*, atrium dextrum; 4, septum interventriculare; *5*, *5'*, musculi papillares; *6*, *6'*, valva mitralis, cuspis anterior et cuspis posterior; *7*, truncus pulmonalis; *8*, auricula sinistra.

Scanned with OKEN Scanner

Fig. 4.33 A. – Secțiune frontală prin mediastin, proiectată pe direcția a. carotide comune (suprafața de secțiune anterioară): *1,* aorta ascendens; *2,* ostium atrioventriculare sinistrum; 3, ostium atrioventriculare dextrum; *4,* septum interatriale; *5,* truncus pulmonalis; *6,* auricula dextra; *7,* auricula sinistra.

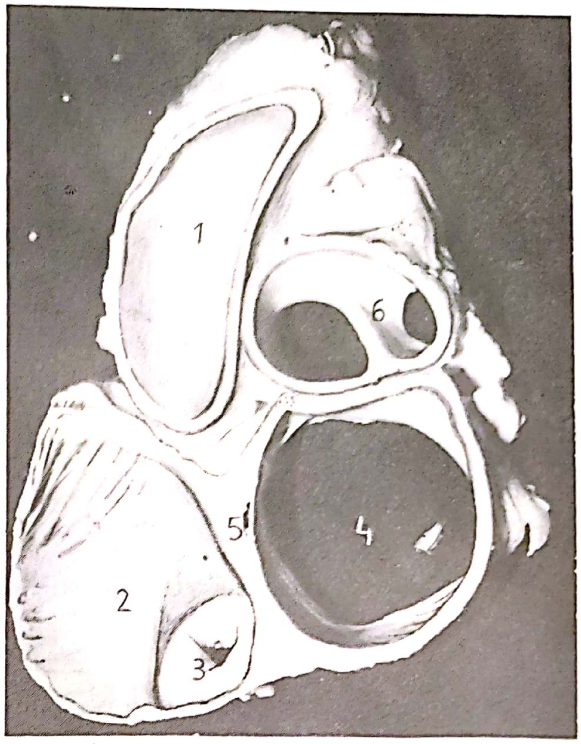

Fig. 4.33 B. – Secțiune frontală prin mediastin, proiectată prin aorta ascendentă (suprafața posterioară a secțiunii): *1,* aorta ascendens; *2,* atrium dextrum; *3,* vena cava inferior; *4,* atrium sinistrum; *5,* septum interatriale; *6,* bifurcatio truncus pulmonalis.

Fig. 4.34. – Secțiune frontală prin mediastin, prin bifurcația arterei pulmonare: *1,* arcus aortae; *2,* a. pulmonalis sinistra; *3,* a. pulmonalis dextra; *4,* atrium sinistrum; *5,* vena cava superior; *6,* vena cava inferior; *7,* atrium dextrum; *8,* v. pulmonalis superior sinistra.

Scanned with OKEN Scanner

Partea a III-a

STUDIUL ANATOMO-CHIRURGICAL AL MEDIASTINULUI

Capitolul 1

CĂILE DE ACCES ÎN CHIRURGIA MEDIASTINULUI

Explorarea sau abordarea chirurgicală a organelor intramediastinale nu poate fi rezolvată printr-o singură cale de acces, care să satisfacă toate exigențele chirurgicale.

În chirurgia mediastinului calea de acces este dictată de localizarea obiectivului chirurgical, respectiv de compartimentul (anterior, mijlociu sau posterior) și de etajul (superior, mijlociu sau inferior), care urmează a fi abordat, precum și de extinderea procesului anatomo-patologic.

În principiu, o cale de abord se consideră a fi cu atât mai corespunzătoare cu cât ea oferă o mai bună vizibilitate în plagă; asigură condiții de securitate actului operator; respectă structurile anatomice care realizează echilibrul dinamic și static al toracelui; face uz de incizii cât mai puțin delabrante, dar care, la nevoie, pot fi prelungite; permite refacerea postoperatorie cât mai corectă și rezistentă a planurilor cointeresate; evită cicatrici inestetice la vindecare.

În chirurgia mediastinului se preconizează următoarele căi de acces: cervicală; cervico-toracică; transsternală; transtoracică (toracotomie); toraco-abdominală și transmediastinală extrapleurală.

1.1. **Calea de abord cervicală**

Aceasta se adresează structurilor anatomice din regiunea cervico-toracică a mediastinului superior. De aceea indicațiile acestei căi sunt reduse, iar câmpul oferit este limitat. Razeman și Ribet au încadrat această cale în grupul „mediastinotomiilor limitate".

Calea de abord cervicală are următoarele variante: calea anterioară, calea laterală și calea posterioară.

*a) **Calea de abord cervicală anterioară*** (mediastinotomia suprasternală) se adresează structurilor normale, sau patologice din porțiunea cervico-toracică a compartimentului mediastinal anterior.

Ea corespunde unei incizii cervicale joase, transversale, anterioare, cunoscută și sub denumirea de incizia Kocher.

Plasată deasupra incizurii jugulare ea poate fi prelungită la nevoie și lateral deasupra articulațiilor sterno-claviculare (fig. 1.1).

Pentru practicarea acestei incizii, se secționează pe rând: tegumentul, mușchiul pielos, fascia superficială a gâtului, fascia mijlocie și se pătrunde în spațiul previsceral al gâtului. Acest spațiu, cuprins între fascia mijlocie a gâtului și fascia tiro-aorto-pericardică, comunică în jos cu spațiul retrosternal.

Scanned with OKEN Scanner

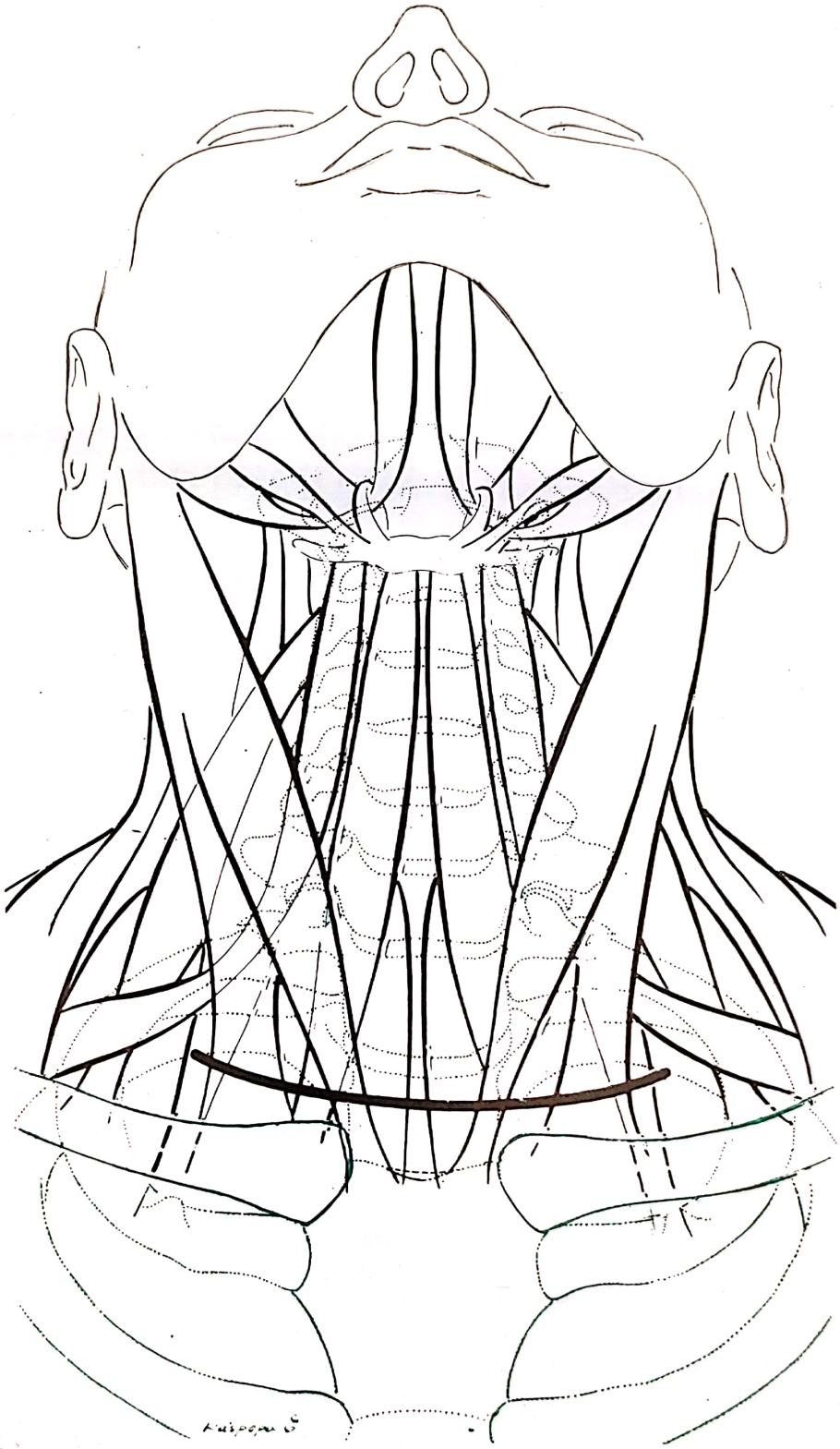

Fig. 1.1. – Incizia cervicală anterioară Kocher.

Scanned with OKEN Scanner

Dacă operația continuă și se secționează și fascia tiro-aorto-pericardică, se pătrunde în spațiul pretraheal. Pentru a distinge aceste două momente, am denumit prima parte a intervenției, adică până la fascia tiro-aorto-pericardică mediastinotomia suprasternală parțială, iar cea de a doua, cu sacrificarea fasciei, mediastinotomia suprasternală totală.

Mediastinotomia suprasternală parțială permite efectuarea unor intervenții care se adresează proceselor patologice cu localizare mai superficială din regiunea gâtului, sau din cea retrosternală, cum ar fi: prelevarea de material bioptic dintr-o tumoră, sau limfo-nodul, drenarea unei colecții cu sediu cervical sau retrosternal, extirparea timusului netumoral sau numai a polului lui superior etc. Considerăm că pentru efectuarea unei timectomii corecte și a unei „toalete" complete a mediastinului anterior, așa cum se impune ea în miastenie, această cale de abord este insuficientă.

Mediastinotomia suprasternală totală s-a dovedit o cale de abord extrem de utilă la efectuarea unor operații ca mediastinoscopia, traheotomia joasă, traheostomia sau mediastinotomie joasă suprasternală, utilizată ca un mijloc terapeutic de înaltă eficiență în degajarea emfizemului mediastinal compresiv.

În planul pretraheal și prevascular (mai rar în cel retrovascular) se localizează și gușa plonjantă, pentru care calea de abord cervicală anterioară este de cele mai multe ori suficientă. Numai gușile plonjante mari impun o sternotomie, de obicei parțială de tip superior.

b) ***Calea cervicală antero-laterală*** se realizează printr-o incizie cervicală transversală plasată la aproximativ 1 cm deasupra claviculei. Ea se adresează elementelor situate în planul anterior și mijlociu al gâtului și este indicată pentru abordul: – grupului limfo-nodular de la nivelul confluentului jugulo-subclavicular; – al arterei și al venei subclaviculare, la emergența lor din mediastin; inclusiv a ganglionului stelat; – a unei coaste cervicale supranumerare etc.

Incizia, lungă de aproximativ 8 cm, se execută la nivelul fosei supraclaviculare. Ea corespunde lojei supraclaviculare, cuprinse între: – claviculă, – marginea posterioară a mușchiului sterno-cleido-mastoidian și – mușchiul omo-hioidian (fig. 1.2).

Plasată paralel cu marginea superioară a claviculei, la o distanță de 1–1,5 cm de aceasta, linia de secțiune interesează: – tegumentul; – țesutul subcutanat, în grosimea căruia se găsește trunchiul venei jugulare externe; – fascia cervicală superficială, în dedublarea căreia se găsește mușchiul sterno-cleido-mastoidian, situat anterior, și mușchiul trapez, situat posterior; și – fascia cervicală mijlocie, sau omo-hioidiană.

Incizia fasciei cervicale mijlocii deschide calea spre loja supraclaviculară și, prin aceasta, accesul către vasele mari de la baza gâtului, grupele limfo-nodulare și elementele nervoase.

Ca repere în cursul intervenției chirurgucale servesc: – inserția tendonului mușchiului scalen anterior pe tuberculul Lisfranc; – clavicula și – domul pleural.

Conținutul lojei supraclaviculare este format din elemente dispuse în trei planuri: – anterior – mijlociu și – posterior.

Planul anterior este ocupat de noduli limfatici și trunchiurile lor eferente, tributare în dreapta marii vene limfatice, iar în stânga – canalului toracic.

Planul mijlociu este format de vena și artera subclaviculară, în strâns contact cu extremitatea anterioară a primei coaste și cu inserția costală a mușchiului scalen anterior. La acest nivel, versantul posterior al venei subclaviculare vine în raport cu artera toracică internă, nervul subclavicular și nervul frenic, iar mai jos, cu domul pleural.

Planul posterior al lojei supraclaviculare este format de plexul brahial care este situat pe un plan postero-superior față de traiectul arterei subclaviculare, între mușchiul scalen anterior și cel posterior.

Pentru explorarea arterei subclaviculare are importanță raportul acesteia cu mușchiul scalen anterior și cu nervul frenic care, pentru a nu fi lezat, se încarcă pe un depărtător și se ecartează lateral.

Cadrul oferit de loja supraclaviculară poate la nevoie să fie lărgit în cursul operației: fie posterior, prin secționarea mușchiului scalen anterior, imediat deasupra inserției sale pe prima coastă; fie anterior, prin secționarea fasciculului clavicular al mușchiului sterno-cleido-mastoidian. De asemenea, pentru a facilita eliberarea unei porțiuni din artera subclaviculară sau pentru mobilizarea acesteia, este necesară sacrificarea uneia sau mai multora din colateralele sale.

Abordarea ganglionului stelat pe cale anterioară (Leriche, Gask și Ross) se efectuează după mobilizarea și coborârea crosei arterei subclaviculare și a cupolei cervico-toracice și după reperarea arterei tidoidiene inferioare, și în special a arterei vertebrale.

1.2. Calea de abord cervico-toracică posterioară

Permite abordul elementelor din compartimentul posterior al regiunii cervico-toracice: exteriorizarea coastei cervicale; rezecția primei coaste; ca și abordarea ganglionului stelat și a lanțului simpatic toracic de la T_1–T_4, după tehnica White–Smithwick (1940).

Scanned with OKEN Scanner

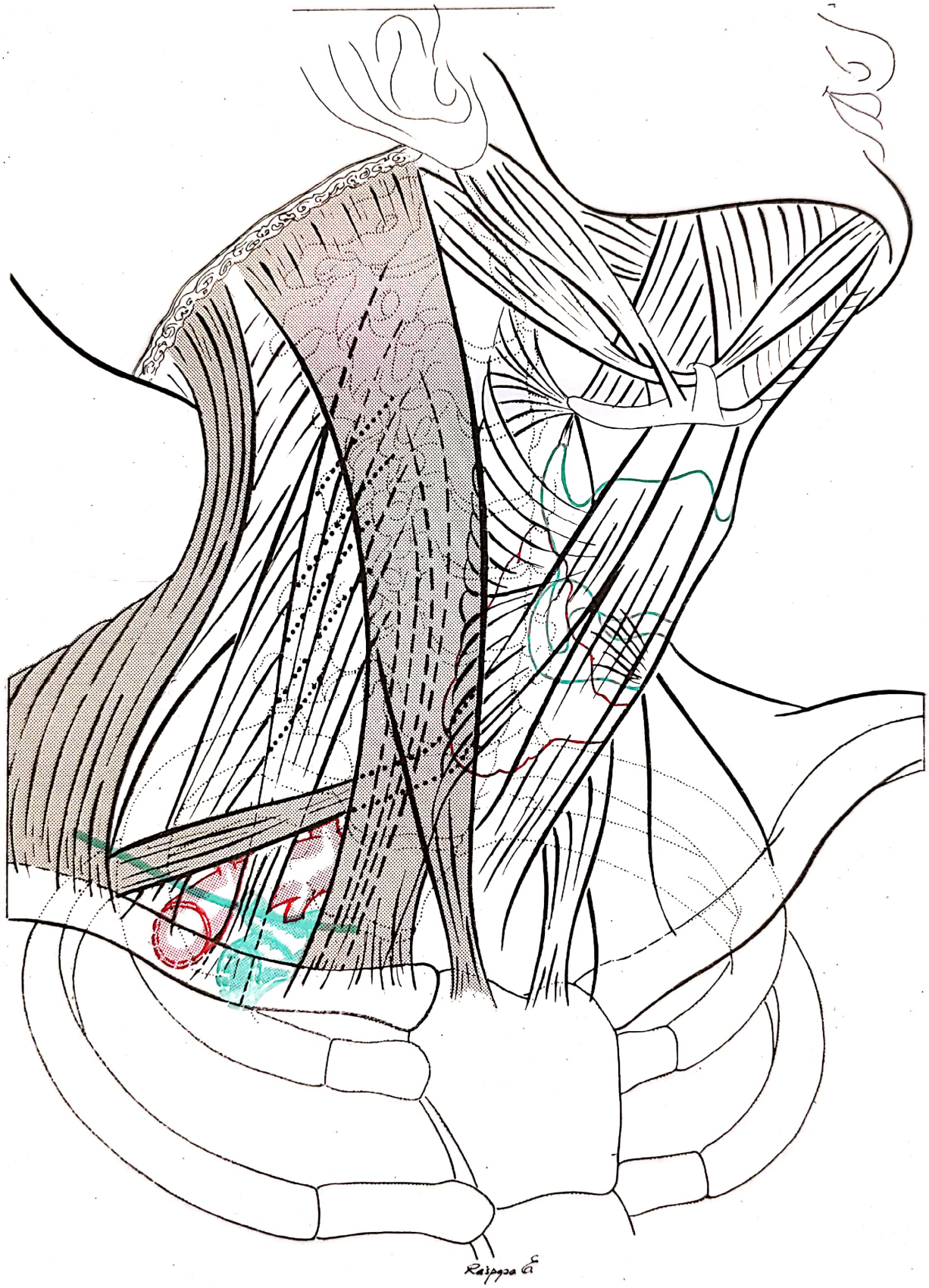

Fig. 1.2. – Incizia cervicală antero-laterală.

Scanned with OKEN Scanner

1.3. Calea de abord transsternală

Se efectuează prin sternotomie mediană sau prin sterno-toracotomie transversală.

Sternotomia mediană poate fi: totală sau parțială. Ea are o largă aplicare în chirurgia mediastinului, constituind de fapt mediastinotomia cea mai autentică (fig. 1.3).

Sternotomia mediană este indicată în majoritatea intervențiilor ce se efectuează pe organele intramediastinale: în chirurgia inimii, a pericardului și a vaselor mari de la baza inimii (aorta ascendentă, trunchiul comun al arterei pulmonare, vena cavă superioară); în chirurgia traumatismelor toracice, cu suspiciune de leziuni cardio-vasculare; în chirurgia tumorilor mediastinale etc.

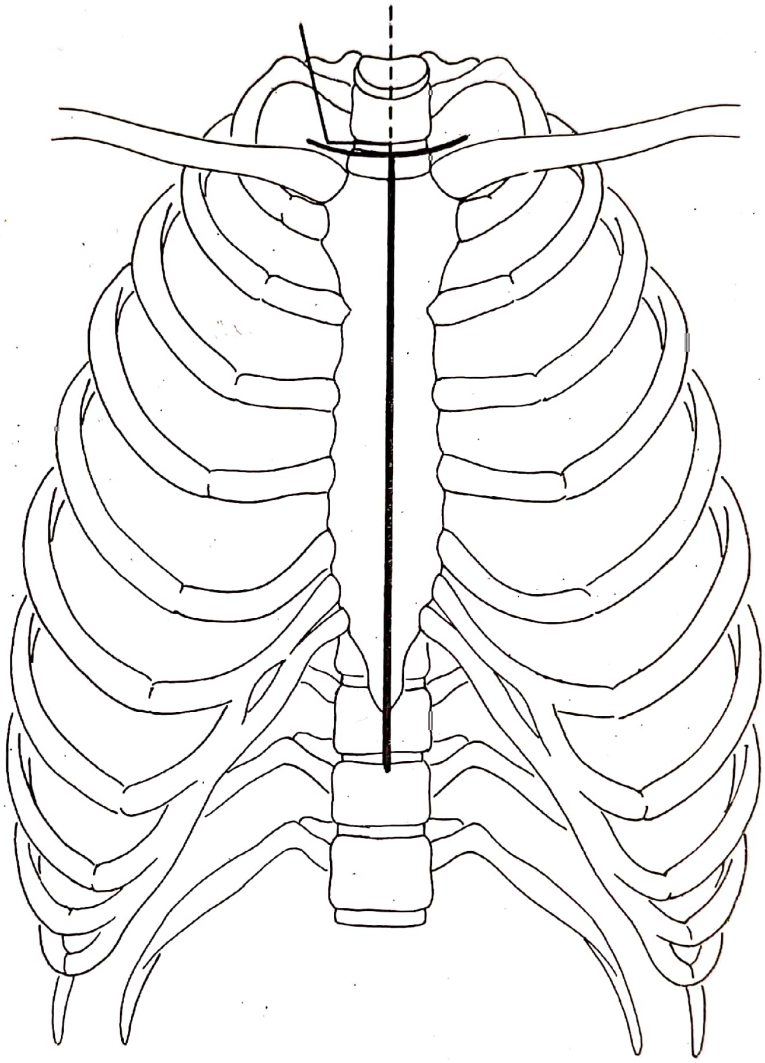

Fig. 1.3. – Cervico-sternotomie mediană totală.

Sternotomia mediană prezintă o serie de avantaje:

– se execută rapid și cu pierderi reduse de sânge;

– oferă cea mai bună expunere a inimii, aortei și a ramurilor colaterale ale acesteia (cu excepția arterei subclaviculare stângi), a trunchiurilor venoase brahiocefalice, ca și a venei cave superioare;

– oferă cea mai bună expunere a lojei timice, permițând concomitent și accesul asupra ambelor spații pleurale, care pot fi astfel deschise la nevoie;

– permite o bună ventilare peroperatorie a ambilor plămâni, datorită poziției de decubit dorsal a bolnavului;

– evită comprimarea și deplasarea inimii, a vaselor mari și a traheii în cursul manevrelor chirurgicale;

– evită pneumotoraxul chirurgical prin deschiderea pleurelor, ceea ce asigură organelor intratoracice o statică și o dinamică normală intra- și mai ales post-operatorie;

Scanned with OKEN Scanner

– permite controlul bronhoscopic peroperator al căilor respiratorii la nevoie; bronhoaspirația peroperatorie eficientă;

– permite monitorizarea mai ușoară a bolnavului;

– la nevoie, permite prelungirea inciziei în direcția cranială, caudală sau laterală intercostală.

Calea transtoracică prin sternotomie mediană poate facilita în unele condiții abordarea elementelor din lojele laterale ale compartimentului mediastinal mijlociu inclusiv la abordarea traheii sau a bifurcației traheale.

În raport cu extinderea secțiunii sternului, sternotomia mediană poate fi: – totală; sau – parțială.

1.3.1. **Sternotomia mediană totală** este indicată și aplicată de rutină în chirurgia inimii și a vaselor mari de la baza inimii, precum și în chirurgia tumorilor mediastinale, în special a celor localizate în compartimentul mediastinal anterior și mijlociu.

Pentru sternotomia mediană totală se efectuează o incizie cutanată mediosternală, care se extinde cranial până la 2 cm deasupra incizurii sternale, iar caudal până la 2 cm sub apendicele xifoid. Periostul se incizează cu termocauterul. Se secționează sternul cu sternotomul, se decolează fața sa posterioară, respectiv se decolează cu prudență fascia endotoracică pentru a evita lezarea pericardului. Se instalează un depărtător autostat și, pe măsură ce se lărgește câmpul operator, se decolează bilateral pleura parietală pentru a pune mai bine în evidență obiectivul intramediastinal al intervenției.

1.3.2. **Sternotomia mediană parțială** poate fi: – înaltă; – sau joasă (fig. 1.4).

*a) **Sternotomia mediană parțială înaltă,*** preconizată de Sauerbruch, se consideră a fi calea de elecție pentru intervențiile la nivelul etajului mediastinal superior, în special în chirurgia cervico-toracică. Ea oferă o vizibilitate largă atât asupra elementelor din loja scaleno-vertebrală cât, mai ales, asupra lojei timice.

Sternotomia mediană parțială înaltă se execută printr-o incizie longitudinală, mediosternală a tegumentelor, incizie care începe la 2–3 cm deasupra incizurii sternale și se prelungește până la 1–2 cm sub unghiul sternal (angulus sterni Ludovici). Sternul se incizează de-a lungul aceleiași linii mediane de la incizura sternală până sub unghiul sternal, după care se secționează transversal spre a ieși în spațiul II sau III intercostal drept sau stâng. Astfel incizia sternului ia forma unei litere „T" inversate. Preferăm ca incizia transversală a sternului să se facă de-a lungul unei linii ușor oblice spre cele două spații amintite, luând astfel forma unei litere „Y" inversate, ale cărei ramuri oblice se deschid în spațiile II sau III intercostale stâng și drept. Această incizie se preferă pentru timectomii, dar dacă tumoarea timică se dovedește a fi mare, se recurge la sternotomie totală.

Sternotomie mediană parțială înaltă se impune, de asemenea și în cazurile de tumori cervico-toracice, cum este gușa voluminoasă retrosternală plonjantă, ca și în intervențiile pentru segmentul extrapericardic al vaselor mari de la baza inimii.

*b) **Sternotomia mediană parțială joasă*** se începe cu incizarea tegumentelor de la unghiul sternal și se termină la 2 cm sub apendicele xifoid. Sternul se secționează apoi longitudinal de la unghiul sternal până la apendicele xifoid (inclusiv) și apoi transversal, fie oblic, fie orizontal, în dreptul spațiilor II sau III intercostale drept și stâng. Secțiunea sternului are astfel forma unei litere „Y" sau „T". Această cale oferă o lumină chirurgicală bună pentru tumorile mediastinale situate în etajul inferior al compartimentului mediastinal anterior. În general, sternotomia mediană parțială joasă este o cale mai rar practicată.

În cursul sternotomiilor parțiale, înalte sau joase, trebuie acordată o atenție specială la executarea secțiunii transversale a sternului pentru a nu leza vasele toracice interne, iar dacă accidentul a avut loc, ele trebuiesc obligatoriu ligaturate.

În unele cazuri se impune în cursul intervenției, necesitatea de a transforma o sternotomie parțială într-o sternotoracotomie anterioară, ceea ce se realizează prin prelungirea inciziei transversale la nivelul spațiilor intercostale respective. În aceste cazuri se ligaturează deliberat vasele toracice interne și apoi se prelungește ramura orizontală a sternotomiei prin spațiul intercostal cel mai adecvat, în funcție de localizarea leziunii (de obicei spațiul IV sau V intercostal, pentru tumori mari care invadează structurile vecine).

Închiderea sternotomiei se face cu 2–3 fire de sârmă sau de nylon gros, trecute cu perforatorul prin cele două capete ale secțiunii sternale. Periostul se suturează cu fire de mătase sau de nylon.

Mediastinul se drenează cu 1–2 tuburi de dimensiuni moderate, care se exteriorizează suprasternal sau subxifoidian. Dacă s-a deschis pleura, se introduce un tub de dren intrapleural, care se exteriorizează printr-un spațiu intercostal decliv (spațiul V sau VI) pe linia axilară medie.

1.4. Calea de abord transtoracică

Calea de abord transtoracică se efectuează prin toracotomie de-a lungul unui spațiu intercostal, de obicei pe cale transpleurală. Cu toate că toracotomia este indicată în special pentru abordarea organelor intratoracice extramediastinale, ea poate fi avantajoasă în unele cazuri și pentru cele intramediastinale.

În raport cu localizarea leziunilor, toracotomiile se execută pe cale: – axilară; – anterioară; – mixtă, anterolaterală; – anterioară bilaterală cu secțiune transversală a sternului său postero-laterală (fig. 1.5).

Scanned with OKEN Scanner

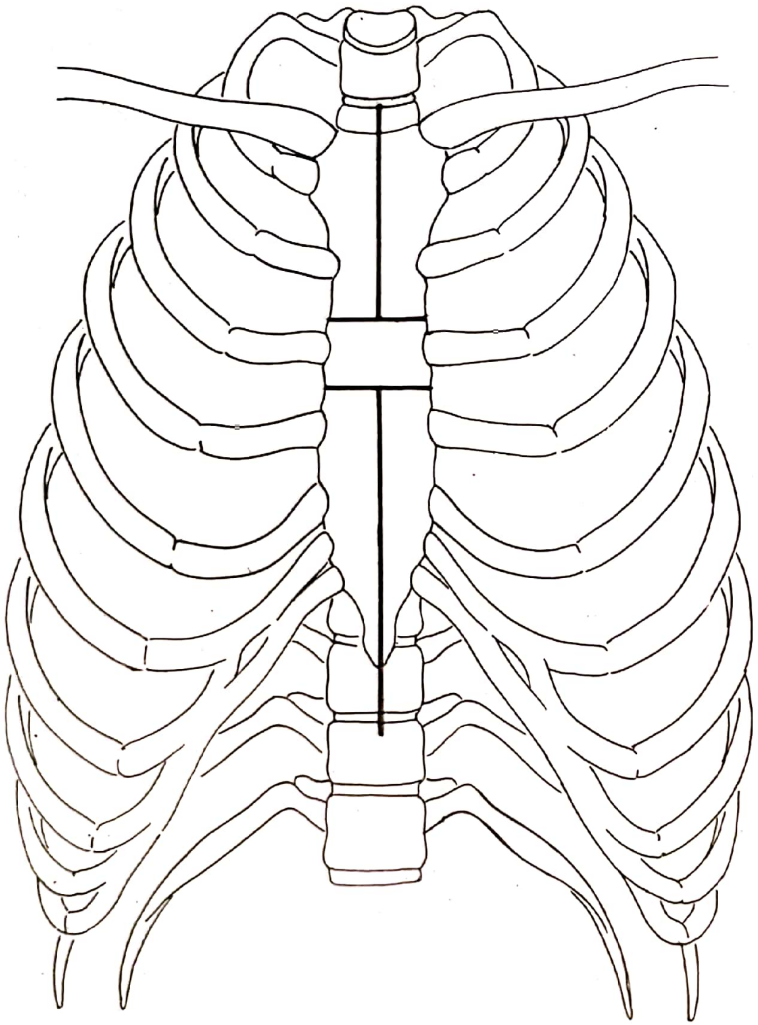

Fig. 1.4. – Cervico-sternotomie mediană parțială.

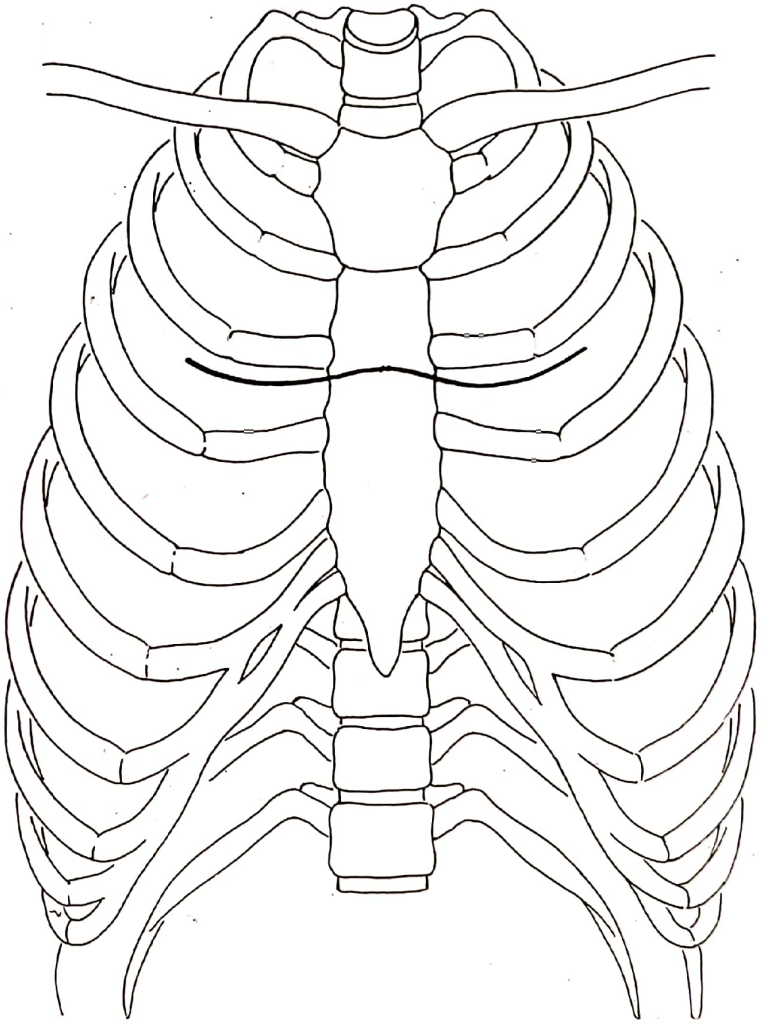

Fig. 1.5. – Toracotomie anterioară bilaterală cu secționarea transversală a sternului (incizie Kyrby–Jonson).

Scanned with OKEN Scanner

1.4.1. **Toracotomia axilară,** denumită şi „toracotomia axilară retropectorală, se efectuează la nivelul porţiunii mijlocii a peretelui toracic.

Bolnavul se plasează în decubit lateral, cu braţul pe partea operabilă ridicat în abducţie, cu cotul flectat în 45°. Cotul şi antebraţul se fixează pe un suport (fig. 1.6. A).

Incizia se execută de-a lungul marginii laterale a muşchiului marele pectoral, începând din vârful axilei, de unde se îndreaptă uşor curbiliniu în pliul submamar, până în dreptul articulaţiei condro-costale a celui de al IV-lea arc costal. După incizia tegumentelor se ajunge, la extremitatea anterioară a inciziei, direct pe planul costei a III-a sau a IV-a. Se secţionează de pe coastă inserţiile muşchiului marele dinţat, pentru a crea o breşă prin care se pătrunde în spaţiul interserato-toracic. În acest spaţiu se introduce un depărtător Farabeuf, sau o valvă Pozzi, cu care se ridică muşchiul marele dorsal şi omoplatul. Astfel, se expune grilajul costal şi se poate decola planul interserato-toracic până aproape de coloana vertebrală, cu o largă vizibilitate a întregii regiuni (fig. 1.6. B).

În torace se poate pătrunde pe două căi: – fie că se secţionează planul intercostal, de la marginea liberă a muşchiului marele pectoral până la unghiul posterior al coastelor; – fie că se pătrunde, după deperiostare, prin patul coastei (tehnica Brock), rezecându-se 1–2 cm din unghiul costal posterior.

Toracotomia axilară se poate executa: – pe cale intrapleurală; – pe cale extrapleurală; – pe cale combinată intra- şi extrapleurală.

Toracotomia axilară creează o bună vizibilitate pentru toată aria supraazygo-aortică, iar în parte şi pentru cea infraazygo-aortică, permiţând astfel explorarea organelor, în special din etajul mediastinal superior şi mijlociu, mai dificil din etajul mediastinal inferior.

În comparaţie cu alte căi de acces, toracotomia axilară oferă următoarele avantaje: permite un acces larg intratoracic; – nu este delabrantă; – nu este mutilantă; – conservă perfect statica şi dinamica toracică; – nu este hemoragică; – nu sacrifică musculatura parietală; – lasă o cicatrice puţin vizibilă şi de dimensiuni reduse.

1.4.2. **Toracotomia anterioară** se poate efectua practic numai în zona de inserţie a muşchilor pectorali, la nivelul primelor cinci coaste sau spaţii intercostale. La bărbaţi ea se execută transpectoral, iar la femei – subpectoral. Dată fiind structura şi morfologia toracelui (fig. 1.7), mai jos de coasta a V-a se poate executa numai o toracotomie antero-laterală sau laterală.

Incizia tegumentelor şi a planurilor superficiale, de la linia parasternală anterioară până la linia axilară anterioară, se face fie de-a lungul unui spaţiu intercostal prin care se pătrunde în torace, fie de-a lungul unei coaste care se rezecă. Incizia poate fi prelungită la nevoie lateral până la linia axilară mijlocie, medial, transsternal, până la linia parasternală de partea opusă.

Planul muscular se traversează prin disocierea fibrelor muşchiului marele pectoral.

În forma sa iniţială, toracotomia anterioară se intenţiona a fi mediastinotomie anterioară (Chamberlain) cu rezecţia celui de al III-lea cartilaj costal, prin patul căruia se poate pătrunde extrapleural în mediastin, după disecţia şi ecartarea laterală a sacului pleural.

Actualmente, se consideră că toracotomia anterioară neprelungită lateral sau medial (transsternal) corespunde unei mediastinotomii limitate, care oferă suficientă lumină pentru: – explorarea compartimentului mediastinal anterior şi mijlociu; – prelevarea de ţesut bioptic mediastinal şi, mai rar, de la nivelul pedicului pulmonar; – ablaţia unei tumori timice sau embrionare lateralizate; – drenarea prin pericardotomie a unei colecţii intrapericardice.

1.4.3. **Toracotomia mixtă antero-laterală** se realizează fie ca intenţie iniţială, fie secundară, prin prelungirea laterală a inciziei după o toracotomie anterioară, din necesitatea de a lărgi câmpul operator în cazul unei intervenţii mai complexe. Incizia de toracotomie antero-laterală începe anterior de la linia parasternală şi se termină la linia axilară posterioară. Se pătrunde, în funcţie de caz, în unul din spaţiile III–VI intercostale sau prin patul uneia din coastele corespunzătoare, oferind o lumină bună pentru ablaţia unor tumori localizate în compartimentul mediastinal anterior sau mijlociu. În raport cu etajul mediastinal în care este situată tumoarea sau leziunea, toracotomia antero-laterală poate fi efectuată în: – spaţiul III–IV intercostal, pentru tumorile din etajul mediastinal superior şi mijlociu (tumori de timus, chisturi bronhogene, chisturi dermoide etc.); sau în spaţiile IV–V–VI intercostale pentru leziunile localizate în etajul mijlociu şi inferior (adenopatii hilare, chisturi pleuro-pericardice, lipoame ale unghiului cardio-frenic etc.).

1.4.4. **Toracotomia anterioară bilaterală** cu secţiunea transversală a sternului este indicată în tumorile mari ale mediastinului anterior, care nu pot fi extirpate nici printr-o sternotomie verticală şi nici printr-o toracotomie anterioară unilaterală, datorită extinderii lor laterale.

Toracotomia anterioară bilaterală cu secţiunea transversală a sternului, cunoscută sub denumirea de „calea Kyrby–Jonson" a luat naştere prin prelungirea unei toracotomii anterioare unilaterale spre stern şi apoi dincolo de el, pe partea controlaterală. Indicaţiile toracotomiei bilaterale cu secţiune transversală a sternului s-au extins în ultimul deceniu graţie progreselor înregistrate, mai ales în domeniul reanimării şi al anesteziei, dar şi pentru că ea oferă o lumină mai bună atât asupra mediastinului, cât şi a ambelor cavităţi pleurale (vezi fig. 1.5).

Scanned with OKEN Scanner

Scanned with OKEN Scanner

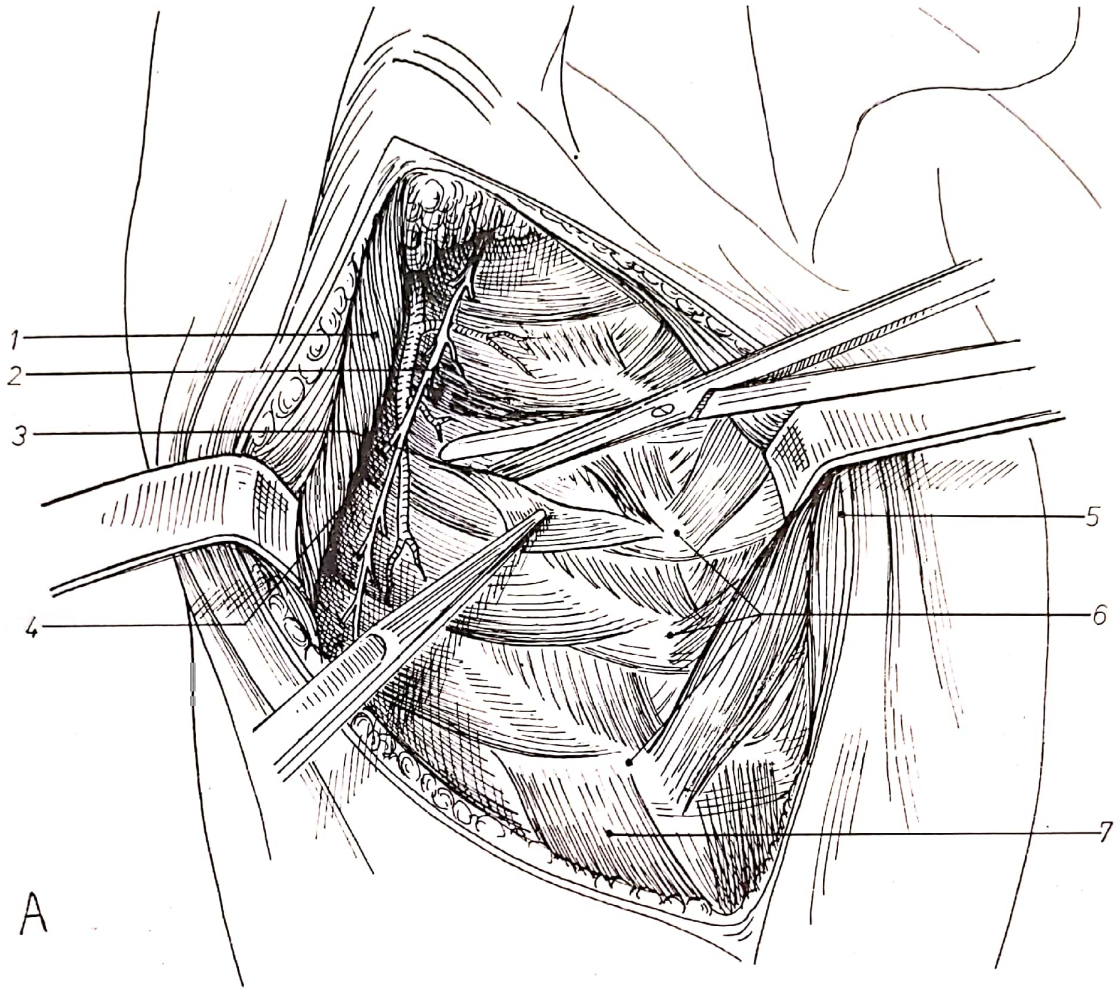

Fig. 1.6 a. – Toracotomie axilară. Secțiunea mușchiului dințat anterior: *1*, m. subscapularis; *2*, n. thoracicus longus; *3*, m. serratus anterior (secționat pentru abordul spațiului interserato-toracic); *4*, spatium subscapularis; *5*, m. pectoralis major; *6*, linia Gerdy; *7*, m. obliquus externus.

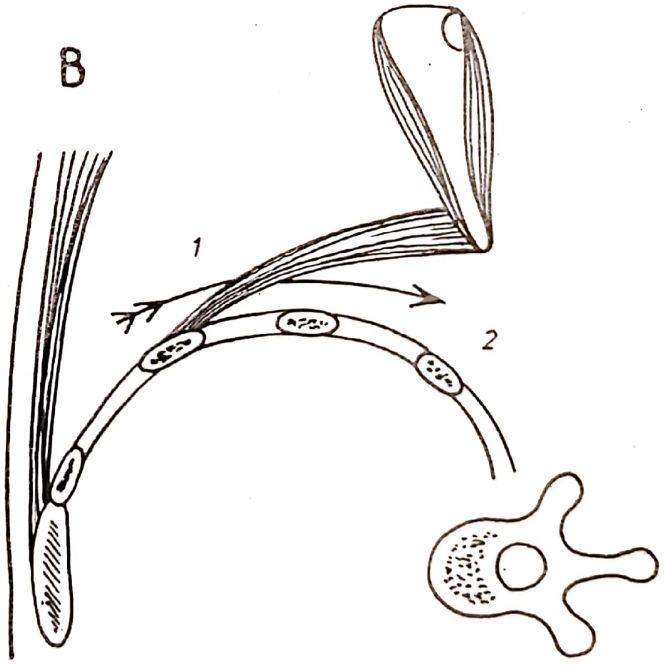

Fig. 1.6 b. – Toracotomie axilară. Abordul spațiului interserato-toracic prin secțiunea m. dințat anterior (semischemă – după Le Brigand): *1*, spatium subscapulare; *2*, spatium interserrato-thoracicum.

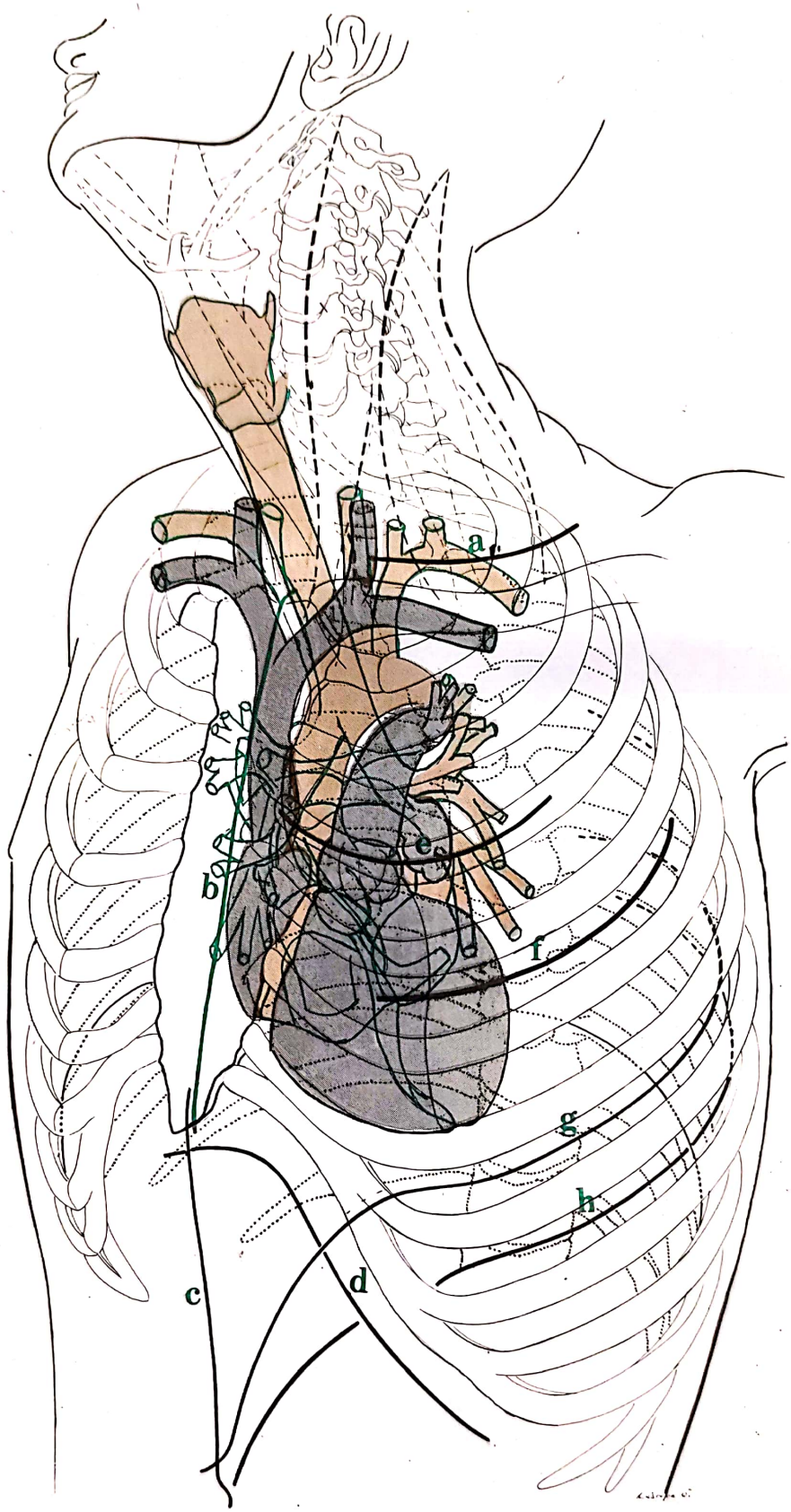

Fig. 1.7. – Căile de acces, simple şi combinate, în chirurgia mediastinului: *a,* – supraclaviculară; *b,* – transsternală totală mediană; *c,* – xifo-ombilicală; *d,* – subcostală; *e,* – toracică stângă anterioară; *f,* – antero-laterală, sau postero-laterală, în spaţiul IV–V intercostal; *g,* – toraco-freno-laparatomie stângă prin incizie continuă, cu rezecţia rebordului costal în dreptul spaţiului VII–VIII intercostal; *h,* – toraco-freno-laparatomie prin incizie discontinuă, toracică şi abdominală, fără secţionarea rebordului costal.

Scanned with OKEN Scanner

Calea Kyrby–Jonson se deschide printr-o incizie în formă de umeraş, care abordează bilateral spaţiile III şi IV intercostale. Această incizie poate fi: – simetrică; – sau asimetrică.

Toracotomia Kyrby–Jonson pe cale simetrică se execută printr-o incizie transversală, simetrică, abordând bilateral acelaşi spaţiu intercostal, supramamelonar la bărbat şi uşor biconcav-submamelonar la femei. În vecinătatea sternului se prepară bilateral artera toracică internă, care se secţionează între ligaturi. Sternul se secţionează transversal.

Pentru toracotomia Kyrby–Jonson asimetrică, sternul se secţionează oblic, astfel încât într-o parte toracele se poate deschide prin spaţiul III sau IV intercostal, iar de partea opusă – printr-un spaţiu învecinat, situat fie cranial, fie caudal, faţă de acesta.

Deschiderea transversală bilaterală a toracelui dă o lumină bună pentru regiunea toracică a etajului mediastinal superior, respectiv pentru intervenţiile de aorta ascendentă, trahee), precum şi pentru etajul mediastinal mijlociu, permiţând abordarea inimii sau abordul concomitent al pediculului pulmonar drept şi stâng. În condiţiile actuale de anestezie, intubaţie şi de monitorizare a ventilaţiei pulmonare, deschiderea concomitentă a ambelor cavităţi pleurale este bine suportată.

Toracotomia anterioară bilaterală transsternală permite: – vizibilitate bună în câmpul operator; – scurtarea timpului rezervat secţionării transversale a sternului; – reducerea la minimum a hemoragiei intraoperatorii; – refacerea simplă şi solidă a peretelui toracic; – recuperarea anatomică şi funcţională foarte bună.

1.4.5. **Toracotomia postero-laterală,** este una dintre cele mai frecvent abordate căi în chirurgia toracică şi aceasta datorită accesului larg pe care îl oferă atât asupra plămânului, cât şi asupra mediastinului, în special al celui posterior (esofag, lanţul simpatic) şi al celui mijlociu (trahee, bronhii primitive, carenă).

Toracotomia postero-laterală se realizează printr-o incizie curbă, care se întinde de la linia axilară anterioară până la linia paraspinală. Anterior, incizia începe la 2–3 cm sub mamelon la bărbat şi în pliul submamar la femei. Posterior, incizia trece prin aria interscapulară, la distanţă egală de procesele spinoase şi de marginea vertebrală a scapulei, la înălţimea mijlocului scapulei, corespunzător spaţiului IV intercostal. Incizia are formă curbă şi ocoleşte vârful scapulei la distanţă de aproximativ 4–5 cm (vezi fig. 1.7 f).

După incizia tegumentelor se secţionează, pornind de la triunghiul stetacustic al toracelui, muşchiul marele dorsal *(m. latissimus dorsi),* muşchiul trapez *(m. trapezius)* şi muşchiul romboid *(m. romboideus).* Aceştia din urmă se întâlnesc la unghiul posterior al inciziei de toracotomie şi trebuie secţionaţi pe o distanţă de 3–5 cm dacă se pătrunde prin spaţiul IV– sau V intercostal. Dacă se pătrunde prin spaţiul VI sau VII intercostal, muşchii trapez şi romboid pot fi menajaţi.

Următorul plan muscular care se secţionează este muşchiul marele dinţat *(m. serratus anterior)* şi fascia sa. Muşchiul se secţionează cât mai distal, deci cât mai aproape de inserţia sa costală, pentru a păstra cât mai integră circulaţia şi inervaţia sa.

Se ridică scapula cu un elevator şi se pătrunde manual în spaţiul subscapular. Se identifică prin palpare prima coastă, de la care se repereză apoi coasta sau spaţiul intercostal prin care se va pătrunde în torace.

La tineri şi la copii, toracotomiile postero-laterale se efectuează fără rezecţie de coste. La adulţi însă, la care toracele este adesea rigid, se poate preconiza, pentru lărgirea câmpului operator, fie secţionarea extremităţii posterioare a coastei, fie rezecţia unui segment de 1–2 cm din arcul posterior al coastei (procedeul Brock), ceea ce nu are practic nici un inconvenient pentru bolnav.

Nivelul la care se efectuează toracotomia postero-laterală este condiţionat de localizarea leziunii. Leziunile din etajul mediastinal superior beneficiază de incizii centrate pe coasta a IV-a sau a V-a; cele din etajul mijlociu, de incizii în spaţiul al V-lea sau al VI-lea intercostal; pentru intervenţiile din etajul mediastinal inferior se preferă incizii la nivelul spaţiului al VII-lea sau al VIII-lea intercostal.

1.5. Calea de acces toraco-abdominală

Calea de acces toraco-abdominală se practică („two-field incision") în acele situaţii în care nici calea toracică şi nici cea abdominală efectuate solitar, nu sunt suficiente pentru a expune organele intramediastinale pe care urmează să se efectueze intervenţia.

Această eventualitate survine în cazurile la care: – fie că este necesară disecţia unui organ intratoracic (în special esofagul) în prelungirea sa abdominală, unde toracotomia devine uneori insuficientă; – fie că trebuie expus mai bine un organ abdominal situat în zona de graniţă toraco-abdominală, sub cupola diafragmatică şi înapoia grilajului costal, la care o laparotomie oricât de înaltă nu asigură suficientă lumină chirurgicală; fie că trebuie executate concomitent manevre sau intervenţii chirurgicale în etajul supra- şi sub-diafragmatic.

Abordul toraco-abdominal se poate efectua prin trei procedee: 1. printr-o singură incizie de toraco-freno-laparotomie (vezi fig. 1.7 g);

Scanned with OKEN Scanner

2. prin incizii separate, toracică şi abdominală, efectuate în aceeaşi şedinţă operatorie (vezi fig. 1.7 h);
3. laparo-frenotomia.

*a) **Toraco-freno-laparotomia*** poate fi antero-laterală sau postero-laterală. Ea se execută după următoarea tehnică: bolnavul se poziţionează în decubit lateral, semilateral anterior sau posterior în raport cu intervenţia care este indicată. Membrul superior se suspendă pe un suport, în cazul poziţiei în decubit lateral sau semilateral.

Incizia tegumentelor şi a muşchilor peretelui toracic şi ai celui abdominal se execută de-a lungul spaţiului intercostal VI sau VII. Ea trece peste rebordul costal până la linia mediană xifoombilicală pe care o atinge aproximativ la jumătatea distanţei dintre apendicele xifoid şi ombilic, sau la 2–3 cm mai jos.

La nevoie incizia poate trece peste linia mediană şi în partea opusă.

Se secţionează muşchii: marele dorsal *(m. latissimus dorsi)*, marele dinţat *(m. serratus anterior)*, oblic extern *(m. obliquus externus)*, oblic intern *(m. obliquus internus)*, şi drept abdominal *(m. rectus abdominis)*.

Incizia abdominală poate fi prelungită pe linia mediană până la ombilic şi chiar mai jos. Nissen a imaginat o prelungire a inciziei mediane în sens cranial, spre apendicele xifoid.

Se secţionează apoi diafragma. Pentru intervenţiile pentru stomac şi joncţiunea eso-gastrică, incizia diafragmei se începe de la nivelul hiatusului esofagian şi se extinde lateral, uşor încurbat, spre punctul de secţiune a rebordului costal. Pentru herniile hiatale, Skimmer şi Belsey secţionează diafragma la periferie, la 1,5–2 cm de inserţia costală, spre a evita interceptarea ramurilor nervului frenic cu paralizia consecutivă a diafragmei.

Toraco-freno-laparotomia stângă oferă o lumină excelentă asupra porţiunii inferioare a esofagului şi a jumătăţii stângi a diafragmei, ca şi asupra joncţiunii eso-gastrice. Ea este utilizată în rezecţia tumorilor de esofag inferior, rezecţia gastrică polară superioară, rezecţia gastrică totală, sau pe alte elemente din mediastinul posterior, precum şi în afecţiuni ale altor organe extramediastinale (splenectomie, anastomoze venoase spleno-renale etc.).

Toraco-freno-laparotomia dreaptă oferă, de asemenea o lumină excelentă asupra întregului esofag toracic, a jumătăţii drepte a diafragmei, a ficatului, venei cave inferioare, a venei porte şi a întregului pedicul hepatic. Ea are indicaţii în traumatismele toraco-abdominale cu leziuni concomitente supra- şi medio-diafragmatice, în hepatectomii şi în anastomoze porto-cave sau eso-gastrice (fig. 1.9).

*b) **Abordul mixt toraco-abdominal*** prin incizii separate s-a impus ca o cale de acces foarte utilă pentru abordarea organelor mediastinale. Ea înlocuieşte cu succes neajunsurile toraco-freno-laparatomiei, în special cele datorate tulburărilor ventilatorii create de secţionarea rebordului costal şi a diafragmei.

În chirurgia esofagului inferior şi a joncţiunii eso-gastrice este indicată iniţial o laparotomie prin care după inventarierea leziunilor se prepară atât partea din stomac care se va rezeca (polul superior), cât şi porţiunea restantă care se va anastomoza apoi cu esofagul toracic. În timpul operator următor se efectuează toracotomia prin spaţiul VI–VII, prin care se perfectează atât disecţia esofagului, cât şi anastomoza eso-gastrică intratoracică. Cel mai frecvent, stomacul restant se poate aduce intratoracic prin hiatusul esofagian, fără a fi nevoie de frenotomie, sau impune doar o frenotomie minimă, neinvalidantă.

Alţi chirurgi (Dan Setlacec) preferă pentru abordarea regiunii eso-cardio-tuberozitare, toraco-frenotomia în loc de toraco-freno-laparotomia.

Abordul toraco-abdominal prin incizii separate (calea toraco-abdominală mixtă) prezintă următoarele avantaje: – oferă un acces larg pentru rezecarea unor eventuale metastaze limfo-nodulare juxtacardiale, ca şi a celor de la nivelul micii curburi gastrice; – uşurează controlul limfo-nodulilor splenici şi retropancreatici; – permite completarea limfadenectomiei începute pe cale abdominală cu rezecţia esofagului în limitele normale de radicalitate oncologică, cu cel puţin 4–5 cm proximal şi 6–8 cm distal de tumoare; – permite inserarea monitoring-ului histologic intraoperator, iar la nevoie implantarea de granule radioactive de Au^{196} în masele limfo-nodulare şi tumorale nerezecabile; – păstrează intacte rebordul costal şi bolta diafragmatică, ceea ce favorizează mecanica respiratorie în evoluţia postoperatorie; – este mai puţin şocantă; – scurtează timpul toracic de colabare pulmonară şi de compresiune cardiacă (Dan Gavriliu, din experienţa de 873 de cazuri operate pe această cale).

Tumorile neoplazice gastro-esofagiene, atât cele cu punct de plecare de pe 1/3 inferioară a esofagului, cât şi cele de pe mica curbură a stomacului, trebuie, – în concepţia actuală –, obligatoriu abordate pe cale mixtă toraco-abdominală (Dan Gavriliu, I. Juvara, Dan Setlacec). Orice concesie în această privinţă implică o renunţare la principiul radicalităţii operatorii şi a securităţii oncologice, cu reducerea duratei de supravieţuire a bolnavului.

*c) **Laparo-frenotomia „a minima" transmediastinală*** prezintă un artificiu tehnic care permite abordarea mediastinului fără deschiderea cavităţii pleurale. Ea poate fi executată în două variante: – laparo-frenotomia „a minima" transhiatală; şi – laparo-frenotomia „a minima" retroxifoidiană.

În cazul unei *laparo-frenotomii „a minima" transhiatale* propusă de Savinîh, operaţia constă din suplimentarea laparotomiei cu o frenotomie minimă de 3–5 cm, pe direcţia liniei care uneşte hiatusul esofagian cu baza apendicelui xifoid. Se creează astfel o fereastră abdomino-toracică transhiatală şi extrapleurală, care s-a dovedit în cazul bolnavilor cu cancer cardio-tuberozitar şi cu un potenţial biologic scăzut, de preferat unei toraco-freno-laparatomii. Faţă de laparotomia simplă, procedeul propus de Savinîh se integrează mai bine în dezideratul oncochirurgical modern, deoarece oferă o cale largă de acces pentru explorarea etajului mediastinal inferior şi în special a porţiunii hiatale suprafrenice a esofagului.

Scanned with OKEN Scanner

Calea *retroxifoidiană-transfrenică* este de fapt o laparo-toracotomie „a minima", extraperitoneală şi extrapleurală (fig. 1.8 A). Ea permite, în special în cazul unei pericardite purulente, efectuarea unei pericardostomii anterioare prin fenestraţie retroxifoidiană a pericardului, punând la adăpost de însămânţare atât peritoneul, cât şi cavitatea pleurală (fig. 1.8 B).

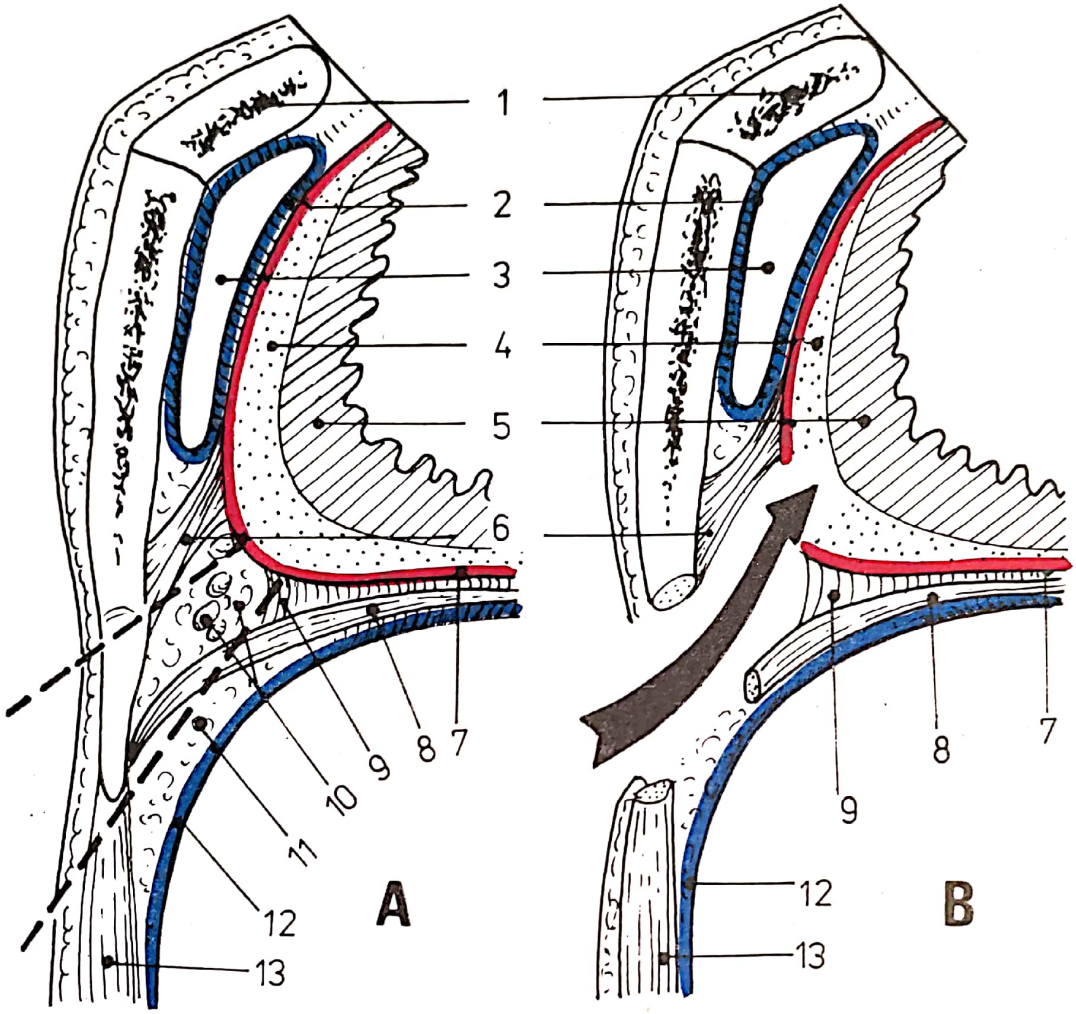

Fig. 1.8 A şi B. – Tehnica pericardostomiei prin abord retroxifoidian-transfrenic, extrapleural şi extraperitoneal (după Szucsik I.): *1*, sternum; *2*, pleura mediastinalis; *3*, recessus costomediastinalis anterior; *4*, cavum pericardii; *5*, myocardium; *6*, lig. sterno-pericardic inferior; *7*, pericardium fibrosum; *8*, diaphragma; *9*, lig. freno-pericardic anterior; *10*, spaţiul xifo-freno-pericardic Barbier + nodulii limfatici retroxifoidieni Sappey; *11*, spaţiul xifo-freno-peritoneal; *12*, peritoneum parietale; *13*, m. rectus abdominis.

Abordul retroxifoidian-transfrenic al pericardului se efectuează printr-o incizie subxifoidiană de aproximativ 10 cm, pe linia mediană, centrată pe apendicele xifoid, cu secţionarea peretelui abdominal până la peritoneu. Acesta se decolează retroxifoidian, cu expunerea largă a spaţiului xifo-freno-peritoneal. Se evidenţiază apoi faţa inferioară a diafragmei şi se desinseră cu foarfecele fasciculul medial al acesteia de pe apendicele xifoid. Prin breşa astfel realizată se pătrunde digital în spaţiul xifo-freno-pericardic Barbier şi se decolează faţa posterioară a apendicelui xifoid. Apoi, tot sub protecţie digitală, se secţionează cu foarfecele şi fibrele de inserţie ale muşchiului dreptul abdominal de pe apendicele xifoid, eliberându-se marginile sale laterale, cu grijă pentru a nu leza artera epigastrică superioară, ramura terminală a arterei toracice interne. Apendicele xifoid se rezecă la linia de joncţiune cu sternul, ceea ce permite o deschidere largă a spaţiului Barbier. Prin disecţia, decolarea şi extirparea cu foarfecele a ţesutului adipos care formează franjurile Poirier, se pune în evidenţă pericardul, care bombează în plagă. Acesta se puncţionează între două fire de susţinere, care servesc în continuare ca fire directoare pentru deschiderea şi drenarea cavităţii pericardice. Tranşele de secţiune pericardice se ancorează cu două fire rezorbabile, în jurul unui tub de aspiraţie, la langhetele diafragmatice laterale.

Scanned with OKEN Scanner

Pentru prevenirea unei hemoragii prin lezarea arterei pericardo-frenice anterioară, situată în sinusul freno-pericardic anterior, pericardul se secționează între două ligaturi cu fire în „X", aplicate preventiv la acest nivel (Hudițeanu D. și Szucsik I).

Desigur nu putem încheia fără să amintim de calea de abord mediastinală trizonală („tree field incision"), care se utilizează cu deosebit succes în chirurgia esofagului, deoarece permite explorarea în aceeași ședință a fiecărui segment al său începând cu zona cervicală, toracică și terminând cu cea abdominală.

Această cale de abord trizonală colo-toracico-abdominală, tradusă în practică, s-a dovedit ideală în chirurgia esofagului și pentru faptul că în afară de extirparea tumorii propriu-zise, indiferent de localizare: – intratoracică superioară, mijlocie și inferioară – inclusiv abdominală, iar după alții și cervicală – ea permite realizarea concomitentă și a unei limfadenectomii „lărgite", prin așa-zisa „three-field dissection" în loc de „two-field dissection".

Fără îndoială că această triplă cale de abordare a tumorilor de esofag oferă vădite avantaje tehnice, nu numai în ceea ce privește rezecția tumorii, dar mai ales condițiile de reconstrucție a neoesofagului, deoarece creează mai multe posibilități, prin care mediastinul posterior poate fi explorat în aceeași ședință: intrapleural, extrapleural, transhiatal în combinație cu timpul cervical și cel abdominal, cu sau fără stripping esofagian. În plus, esofagectomia realizată prin tripla cale de abordare a mediastinului, conferă mai multă securitate actului operator, iar prin limfadenectomia lărgită care însoțește operația, se creează un grad sporit de radicalitate oncologică cu efecte pozitive asupra creșterii speranței de viață.

Este edificator din acest punct de vedere rezultatul operator publicat de școala de medicină de la Universitatea Chiba, U.S.A., care arată că din 174 de pacienți supuși limfadenectomiei lărgite colo-toraco-abdominală, pentru cancer esofagian, supraviețuirea peste 5 ani a fost de 44,2%, în timp ce la pacienții cu tumoră de esofag operați după metodă clasică, supraviețuirea după 5 ani a fost de numai 26,2%. O altă constatare la care au ajuns acești autori este și aceea că în cazul tumorilor cu localizare cervicală au fost afectați tumoral nu numai limfonodulii din regiunea gâtului, în proporție de aproximativ 45,8%, dar și cei din mediastin – 37,5% și chiar cei din abdomen – 16,7%. Constatarea este valabilă și pentru cazurile de cancer cu localizare abdominală, la care invazia sistemului limfonodular din regiunea gâtului s-a confirmat în proporție medie de 33%.

Aceste date arată că disecția trizonală a limfonodulilor este indicată în toate cazurile de cancer de esofag, indiferent de localizarea tumorii pe esofag, iar disecția limfonodulilor trebuie considerată ca timp chirurgical aparte și, la vedere.

Procedeul stripping ca metodă în sine de extirpare a esofagului va fi rezervat numai pentru forme incipiente de cancer T_o, T_x, care nu au depășit stratul subepitelial.

Scanned with OKEN Scanner

Scanned with OKEN Scanner

Capitolul 2

ANATOMIA CHIRURGICALĂ A TORACELUI EXCAVAT

2.1. **Deformațiile peretelui sterno-costal**

Deformațiile peretelui sterno-costal se pot încadra în patru tipuri morfologice: toracele excavat, toracele în carenă, toracele plat și forme combinate.

2.1.1. **Toracele excavat** *(pectus excavatum)* este cea mai frecventă deformație a peretelui anterior al toracelui. El se caracterizează printr-o încurbare cu convexitate posterioară a sternului, ceea ce atrage după sine și modificări de poziție a cartilajelor costale (fig. 2.1).

Ca morfologie există o mare diversitate de forme, unele discrete, altele accentuate. Ele pot fi simetrice sau asimetrice, drept sau stâng sau se pot asocia cu modificări de torace în carenă.

În formele simetrice ale toracelui excavat, sternul se inflectează posterior, începând de sub manubriu până aproape de apendicele xifoid, unde atinge punctul maxim de angulație. Uneori sternul prezintă și o scobitură longitudinală, ca un jgheab.

Cartilajele costale determină și urmează inflexiunile sternului. În cazul toracelui excavat, ca și al celui în carenă, cartilajele costale sunt mai lungi decât în situații normale, fapt ce forțează devierea.

În formele asimetrice de torace excavat, versantul drept este aproape în toate cazurile mai abrupt și mai adâncit decât cel stâng.

În mod obișnuit toracele excavat se asociază și cu alte modificări morfologice. Coloana vertebrală se menține rareori în poziție normală. Mai frecvent ea apare curbată, dând aspectul de spate rotund, cifotic, cu omoplații îndepărtați și umerii căzuți înainte, lăsând impresia că bolnavul „își privește deformația toracică". Abdomenul, proemină mai ales în epigastru. Există forme în care șanțul transversal submamelonar (Harrison) este foarte accentuat și se continuă cu o evazare largă a rebordului costal, comparabilă cu un acoperiș de pagodă.

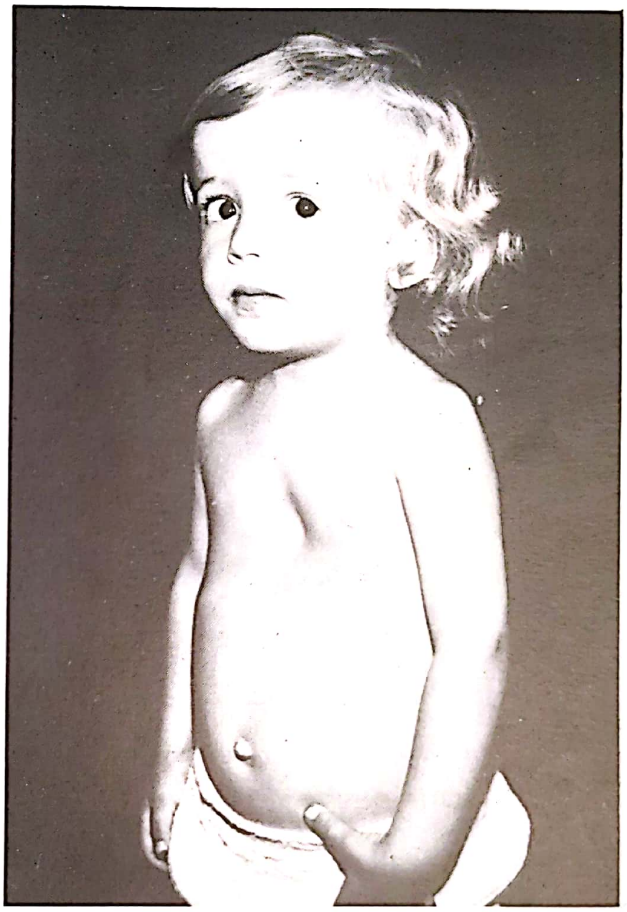

Fig. 2.1. – Toracele excavat (pectus escavatum). Fotografie.

2.1.2. **Toracele în carenă** *(pectus carinatum)* reprezintă morfologic reversul toracelui excavat. Sternul și o parte din cartilajele costale proemină anterior. Ca frecvență toracele în carenă este mult mai rar decât toracele excavat.

La baza ambelor malformații stă o discondroplazie care prin creșterea excesivă a cartilajelor costale, împinge sternul înainte. Paralel toracele se îngustează transversal. Deseori se asociază alături de un șanț lateral în dreptul coastei a VI-a și un aspect cifotic al spatelui, care apare rotund. Uneori aspectul global este asimetric, cu proeminarea mai accentuată a sternului spre una din jumătățile toracelui.

Toracele în carenă se prezintă practic sub următoarele forme morfologice: simetric, asimetric și mixt. În formele mixte sternul proemină în carenă, în timp ce grilajul costal este excavat pe anumite porțiuni.

2.1.3. **Toracele plat,** se caracterizează prin reducerea diametrului antero-posterior al toracelui, fără alungirea coastelor. El poate prezenta diverse grade de aplatizare şi se asociază cel mai frecvent cu spatele rotund, cifotic.

2.1.4. **Formele combinate** de deformare a peretelui anterior al toracelui asociază în diferite grade şi în diferite modalităţi, modificările toracelui excavat cu cele ale toracelui în carenă.

Deformaţiile peretelui anterior al toracelui se repercută şi asupra formei şi funcţionalităţii organelor interne toracice. Astfel, capacitatea respiratorie se reduce cu timpul, putând atinge la vârsta adultă, valori până la 50% faţă de cele normale. Inima poate suferi o deplasare laterală spre orizontalizare, cu un grad variat de rotaţie. În cazul toracelui excavat se înregistrează deseori, de la vârstă fragedă, diverse tulburări de conducere atrioventriculare sau intraventriculare. La adulţi, apar tahicardii paroxistice rezistente la tratament, urmate de insuficienţă cardiacă.

Deformaţiile toracice determină un important prejudiciu psihic şi estetic, care poate evolua încă de la vârsta şcolară spre un complex de inferioritate.

2.2. Tratamentul chirurgical al toracelui excavat

Toracele excavat beneficiază de asocierea fizioterapiei cu metode de tratament chirurgical. Fizioterapia urmăreşte o tonifiere a musculaturii şi recuperare respiratorie. Ea necesită însă o lungă perioadă de antrenament greu acceptat de copiii mici. Deformaţiile mai accentuate ale toracelui se pot remedia numai prin metode chirurgicale.

Corectarea chirurgicală a toracelui excavat se face, în principiu prin secţionarea parţială sau totală a sternului şi fixarea sa într-o poziţie anterioară. Realizarea antepoziţiei sternului este posibilă numai prin excizia sau incizia multiplă a cartilajelor costale modificate. După corectarea poziţiei sternului se impune fixarea şi menţinerea sa în poziţia corectată.

Metodele chirurgicale actuale se împart, din acest punct de vedere, în două categorii: unele care menţin corectarea prin artificii pe structurile locale şi altele care utilizează diverşi susţinători metalici. Statistic, rezultatele realizate sunt similare în ambele procedee.

Principiile tratamentului chirurgical

Sub anestezia cu intubaţie se incizează tegumentele, de preferat transversal, submamelonar. În formele de torace longilin incizia se face de necesitate longitudinal, pe linia mediosternală. Se decolează apoi musculatura pectorală până la marginea deformaţiei costale. Cartilajele costale se rezecă sub pericondru pe toată lungimea deformată şi pe ambele părţi ale sternului, începând de regulă de la rebordul costal în sus. Această fază a intervenţiei reprezintă timpul operator cel mai dificil şi mai laborios. Apendicele xifoid se secţionează transversal, după care se pătrunde în spaţiul retrosternal, unde digital se decolează fundurile de sac pleurale costo-mediastinale anterioare drept şi stâng.

Se eliberează marginile sternului, secţionând cu foarfeca legăturile sale cu pericondrul şi cu muşchii intercostali.

Urmează osteotomia în partea proximală nemodificată a sternului, aproximativ în dreptul spaţiului al II-lea intercostal. Pornind de la faţa anterioară spre cea posterioară din peretele osos al sternului, cu dalta, se decupează un „ic", după îndepărtarea căruia rămâne un şanţ în formă de „V", deschis spre exterior. Acesta permite basculareа înainte a sternului şi redresarea sa în poziţie corectă. Prin basculare, tabla posterioară a sternului se fracturează parţial, astfel încât continuitatea la nivelul osteotomiei se menţine doar prin periost.

Se atrage atenţia că menţinerea integrităţii periostului este esenţială în această operaţie, deoarece el reprezintă singura sursă prin care se asigura irigaţia părţii mobile a sternului şi previne necroza sa.

Pentru fixarea şi menţinerea sternului în poziţie corectă, s-au adoptat două atitudini în funcţie de vârsta bolnavului. Astfel, până la 8 ani se recomandă ca suport pentru stabilizarea sternului o platoşă musculo-aponevrotică retrosternală, rezultată din sutura pe linia mediană a structurilor moi, periost şi muşchi intercostali, rezultate după condrectomie. Operaţia se încheie cu reinserarea apendicelui xifoid şi drenaj prin cavitatea pleurală dreaptă (fig. 2.2).

Bolnavii în vârstă beneficiază de aceeaşi tehnică chirurgicală cu deosebire că stabilizarea sternului şi menţinerea sa în poziţie corectă, se face cu bare de oţel dispuse retrosternal, cu orientare transversală faţă de peretele toracic, la care se fixează cu fire de nylon la fiecare capăt al tijei.

În ţara noastră şi-au dovedit eficienţa două procedee: unul la copii şi adolescenţi (Fufezan V.) şi celălalt la adulţi (Coman C.).

Scanned with OKEN Scanner

Scanned with OKEN Scanner

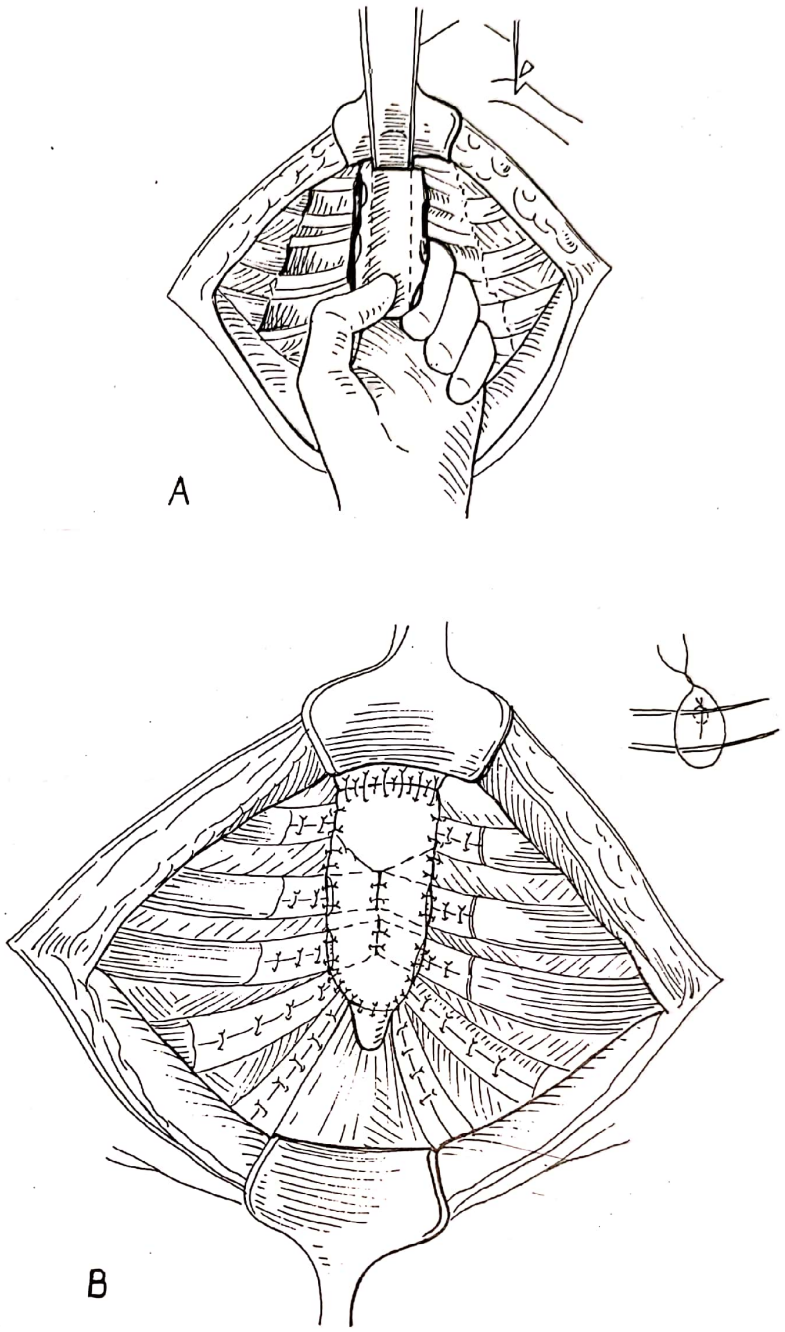

Fig. 2.2. – Toracele excavat. A – Corectarea deformației prin osteotomie. B – Fixarea sternului în poziție corectă printr-un suport musculo-aponevrotic.

*a) **Primul procedeu aşa-zis „simplificat”*** realizează remodelarea toracelui excavat prin următoarea tehnică:

– incizia, preferabil transversală a părților moi la nivelul submamelonar, cu o ușoară încurbare spre mijlocul concavității sternale;

– decolarea tegumentelor împreună cu mușchii pectorali;

– secționarea longitudinală a apendicelui xifoid, și, la nevoie hemisecționarea transversală a acestuia (dacă nu se poate prepara suficient de înalt spațiul retrosternal);

– decolarea digitală a feței posterioare a sternului;

– secționarea transversală a sternului la două nivele: superior, unde începe inflexiunea și inferior, aproape de joncțiunea cu apendicele xifoid, la nivelul punctului maxim de inflexiune posterioară (fig. 2.3). Secțiunile transversale ale sternului se fac păstrându-se lama internă, care prin elasticitatea sa contribuie la menținerea poziției sternului. De regulă, modelarea se completează printr-o a treia incizie mediană și longitudinală a sternului, care unește primele două incizii transversale;

– remodelarea grilajului condro-costal se face prin excizia din fiecare cartilaj costal a 2–3 mici triunghiuri cu bază externă. Prin aceste secțiuni multiple, dar incomplete până la rebordul costal, se obține un plastron sterno-costal mobil. Prin acest procedeu se evită rezecția subcondrală a grilajului condro-costal, care reprezintă un timp operator

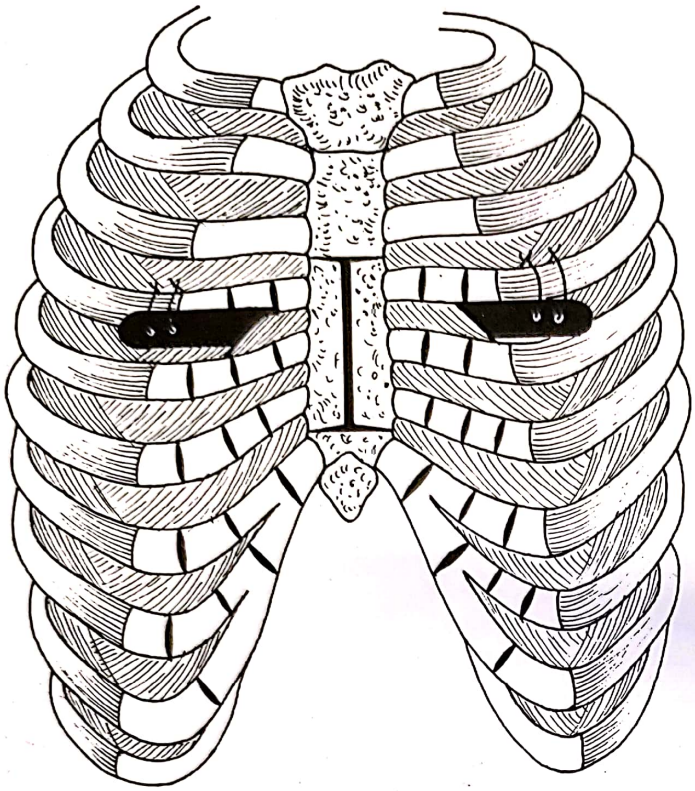

Fig. 2.3. – Toracele excavat. Tehnica de corecție Fufezan V.

foarte dificil şi laborios al tehnicilor descrise de alți autori. În plus, se realizează scurtarea excesului de lungime a coastelor. Repoziționarea corectă a sternului se obține cu ajutorul uneia sau a două lame metalice, confecționate din tije Küntscher (fig. 2.4) şi fixate la dreapta cu sârmă, iar la stânga cu fire de ață groasă.

Intervenția se încheie cu reinserția anatomică a musculaturii şi sutura tegumentelor. Drenajul retrosternal este obligatoriu, deoarece efracția pleurală este frecvent urmată de pneumotorax. Controlul radiologic imediat verifică situația cavităților pleurale.

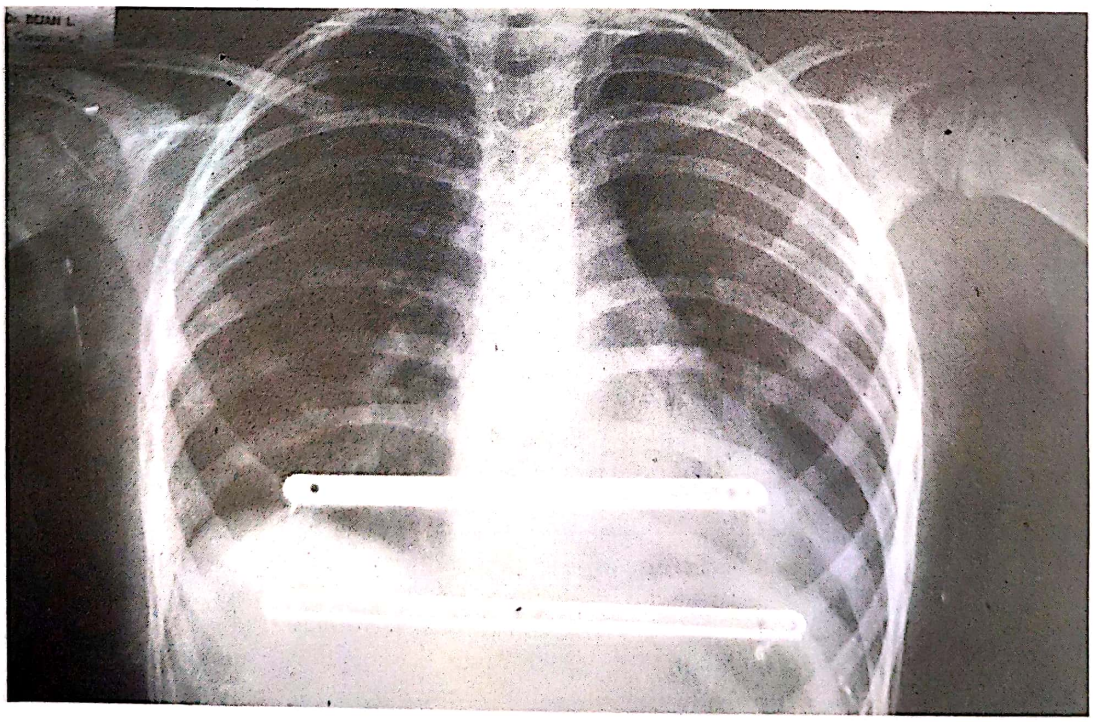

Fig. 2.4. – Toracele excavat. Contenția cu susținători metalici a plastronului condro-sternal remodelat – tehnica Fufezan V. Imagine radiologică.

Scanned with OKEN Scanner

Lamele metalice se extrag după caz la 6–12 luni. Aplicată la copii între 2 şi 16 ani, această tehnică a dat rezultate bune şi foarte bune în peste 50 de cazuri operate. Toracele în carenă şi formele mixte se rezolvă cu unele mici modificări tehnice.

b) ***Procedeul C. Coman,*** se recomandă pentru remodelarea grilajului condro-costal la copii mai mari de 10–12 ani şi la adulţi, atât la cei cu torace excavat, cât şi la cei cu torace în carenă.

Tehnica constă în principiu din – condrectomie largă subpericondrală de la cartilajul II–X; – redresarea sternului; – contenţia cu lame metalice fixate la extremităţile costale III sau IV; – drenaj retrosternal.

Prin acest procedeu se realizează simplu şi rapid o condrectomie totală cu păstrarea pericondrului.

Intervenţia comportă următorii timpi operatori:

Timpul I: secţionarea părţilor moi prin două incizii longitudinale, parasternale, simetrice, începând de la cartilajul II costal, cu o uşoară încurbare laterală în partea inferioară, trecând peste cartilajul VIII–IX şi chiar peste cartilajul X. Alţi autori preferă o incizie mediană.

Timpul II: exteriorizarea arcurilor costale prin disocierea fibrelor muşchiului marele pectoral;

Timpul III: condrectomia totală de la coasta II–X. Aceasta reprezintă elementul de bază al intervenţiei şi se execută printr-un artificiu tehnic, care include următoarele manevre chirurgicale:

– decolarea subperiostală, cu ajutorul unei răzuşe, a muşchilor intercostali atât de pe marginea inferioară, cât şi de pe marginea superioară a cartilajiilor;

– se prinde cartilajul dezinserat cu o pensă şi se tracţionează în sus;

– se secţionează cu bisturiul cartilajul la nivelul joncţiunii costo-condrale, până la pericondrul posterior, care se păstrează integru (fig. 2.5).

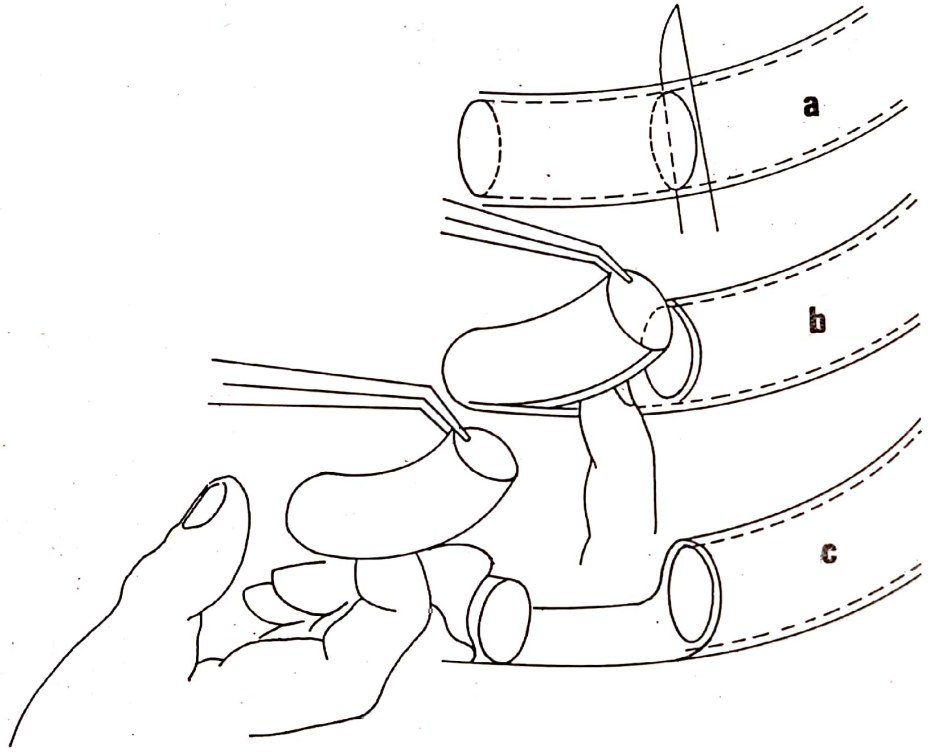

Fig. 2.5. – Toracele excavat. Tehnica condrectomiei după procedeul Coman C. Timpul operator I şi II.

– se desprinde extremitatea cartilajului secţionat şi, ridicându-l, se decolează digital sau cu un tampon montat pe o pensă, pericondrul posterior până la articulaţia condro-sternală.

– la nivelul acestei articulaţii, folosind fragmentul de cartilaj mobilizat drept pârghie, se obţine prin apăsare cu o răzuşă, luxarea cartilajului din articulaţia sa sternală şi răsturnarea sa cu faţa posterioară îndreptată acum spre anterior;

– se decolează digital foiţa anterioară a pericondrului, căruia i se menajează, de asemenea integritatea. Pentru aceasta se tracţionează cu pensa de extremitatea medială a cartilajului, în timp ce operatorul decolează digital pericondrul de pe faţa anterioară a acestuia.

Prin această tehnică de condrectomie, relativ simplă şi aproape nesângerândă, se rezecă în totalitate cartilajele costale, cu păstrarea în schimb a integrităţii pericondrului, atât de pe faţa anterioară, cât şi de pe cea posterioară. Pericondrul va genera un nou plastron cartilaginos, în poziţia corectată a sternului (fig. 2.7).

Scanned with OKEN Scanner

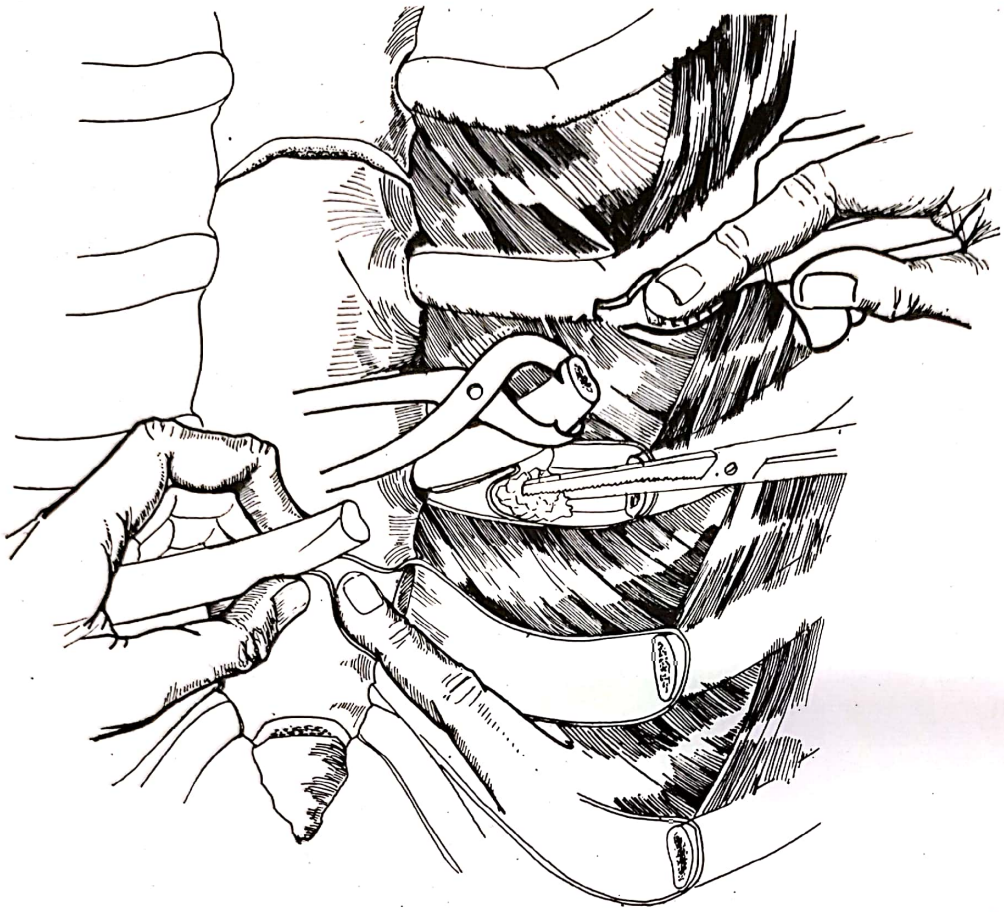

Fig. 2.6. – Toracele excavat. Tehnica condrectomiei după procedeul Coman C. Timpul operator III și IV.

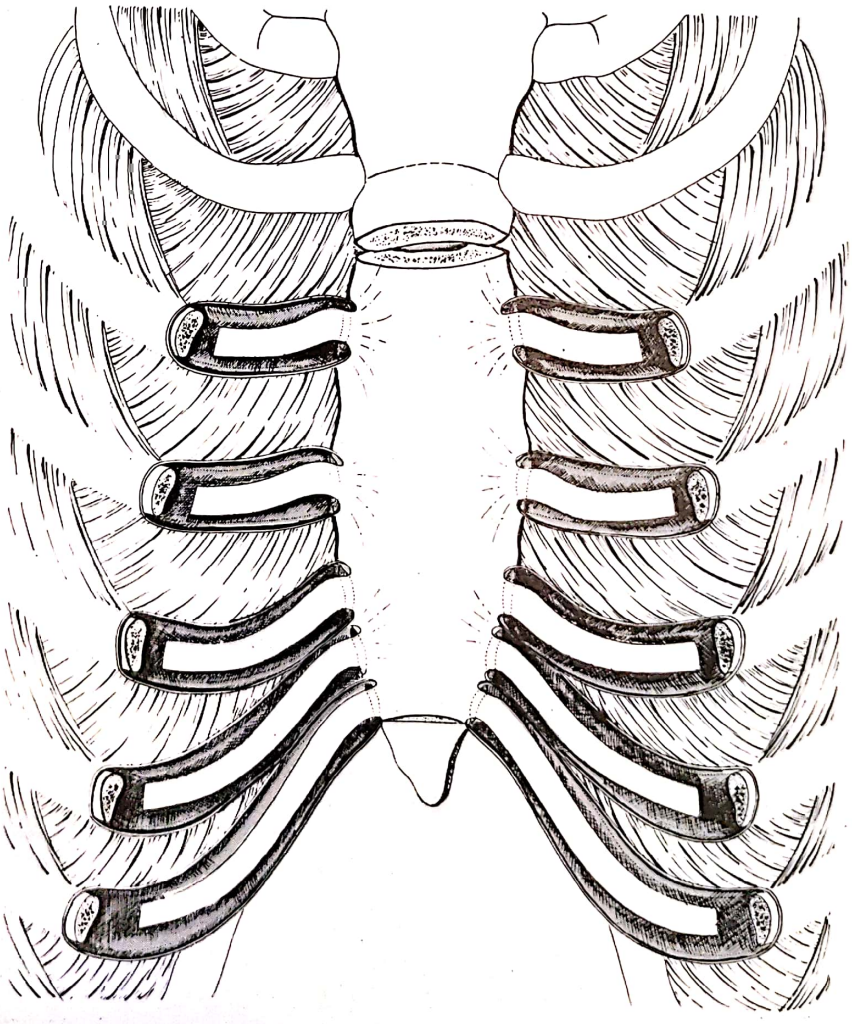

Fig. 2.7. – Toracele excavat. Tehnica condrectomiei cu păstrarea integrității pericondrului anterior și posterior. Procedeul Coman C.

Scanned with OKEN Scanner

După alți autori, pericondrul anterior se secționează longitudinal și se decolează complet cu răzușa. Cartilajul denudat se îndepărtează, iar patul costal se suturează cu fir continuu.

Timpul IV: constă din rezecția apendicelui xifoid, care rămâne pe loc, împreună cu inserțiile anterioare ale diafragmei și inserția superioară a mușchilor drepți abdominali. În cazul unor deformații accentuate, când apendicele xifoid se opune unei bune corecturi chirurgicale, se impune extirparea sa.

Timpul V: se decolează digital fața retrosternală, începând de la apendicele xifoid rezecat și până la cel de al II-lea cartilagiu condro-costal, respectând planul de clivaj dintre fața posterioară a sternului și elementele subiacente.

O atenție deosebită trebuie acordată integrității pleurale. Lezarea acesteia nu are urmări grave dacă se sesizează instalarea unui pneumotorax și dacă se instituie în timp util aspirația pleurală corespunzătoare.

Timpul VI: sternotomie transversală și secționarea, cu bisturiul, a tablei externe a sternului la nivelul unghiului Louis. Practicarea unei excizii în formă de ic (pană) cu baza anterioară, permite redresarea sternului în cazul unui torace în pâlnie. Când toracele este în carenă, se efectuează pentru redresarea sternului, un ic cu baza posterioară.

Timpul VII: ultimul timp al intervenției, constă din contenția sternului, folosind pentru aceasta una sau două lame metalice de oțel inoxidabil (V_2A). Alegerea și poziționarea lamelor se face diferențiat în funcție de tipul și diametrele deformației: – în deformațiile asimetrice, lama se fixează oblic, cu unghiul ascuțit orientat supero-medial; – în deformațiile simetrice cu diametrul mare longitudinal, contenția sternului se realizează prin două lame fixate paralel (fig. 2.8).

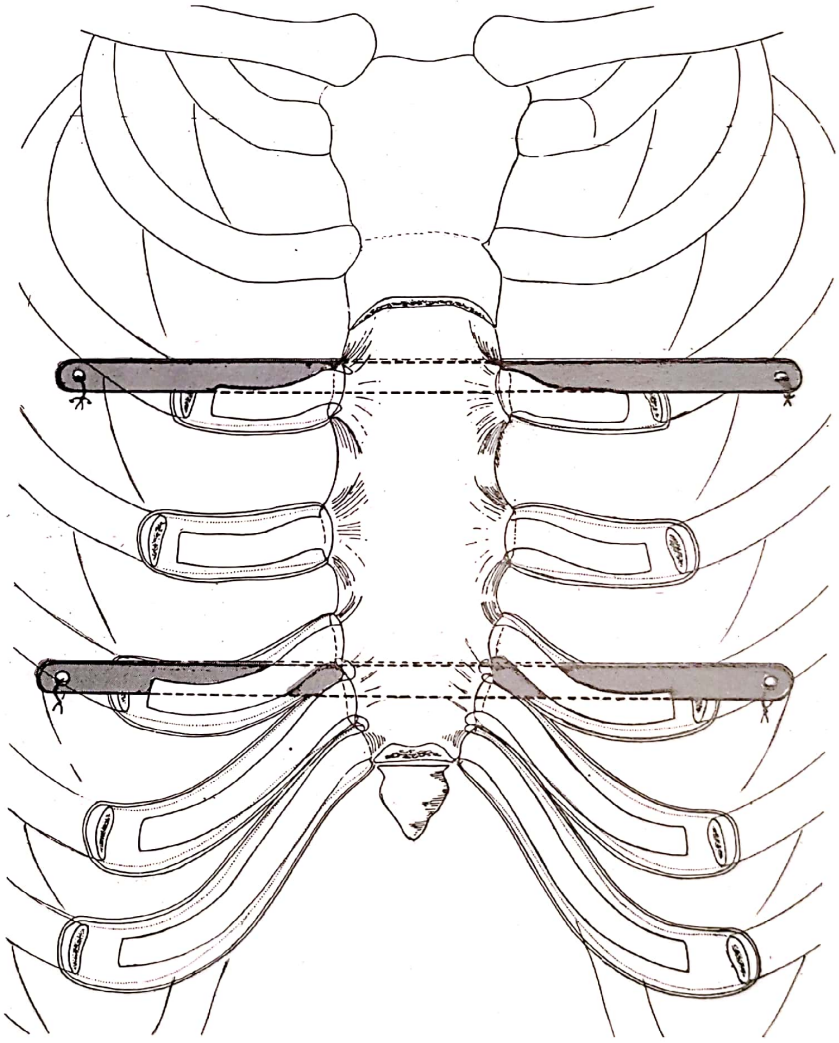

Fig. 2.8. – Toracele excavat. Contenție retrosternală cu lame metalice fixate la extremitățile coastelor III dreaptă și stângă. Procedeul Coman C.

Lamele se introduc razant cu fața posterioară a sternului. Ele se fixează de extremitatea anterioară a coastei a III-a sau a IV-a, în funcție de topografia pâlniei și de întinderea defectului parietal.

Lamele se mențin 3–6 luni sau 6–12 luni, pentru a realiza o consolidare bună a neoplastronului sterno-costal.

Drenajul spațiului de decolare retrosternal asigură evacuarea secrețiilor și evită instalarea unui hematom în spatele neoplastronului sterno-costal.

Intervenția se încheie cu refacerea peretelui toracic și cu controlul radiologic obligatoriu, pentru verificarea poziționării lamelor și pentru controlul stării cavităților pleurale.

Scanned with OKEN Scanner

Capitolul 3

BAZELE ANATOMICE ALE BRONHOSCOPIEI

Examenul bronhoscopic este o metodă chirurgicală nesângerândă care urmăreşte explorarea endoscopică a arborelui traheo-bronşic, prin vizualizarea rând pe rând a segmentelor sale: – traheea; – bronhiile principale; şi – bronhiile terţiare, care ventilează segmentele pulmonare (fig. 3.1).

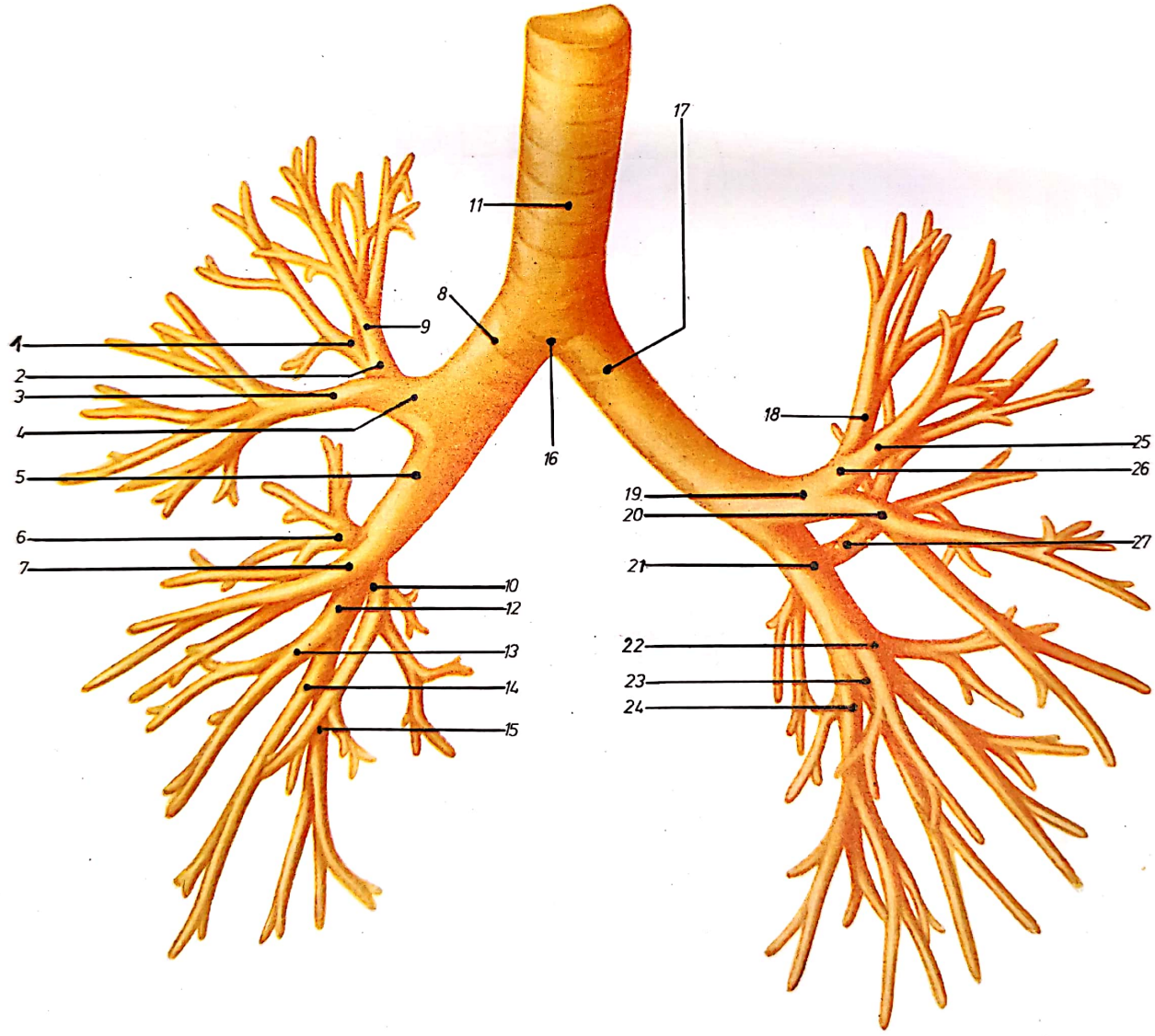

Fig. 3.1. – Dispoziţia anatomică a arborelui traheo-bronşic: *1*, bronchus segmentalis posterior dexter (B_2); *2, 9*, br. seg. apicalis dexter (B_1); *3*, br. seg. anterior dexter (B_3); *4*, br. lobaris superior dexter; *5*, br. intermediară; *6*, br. seg. apicalis (B_6); (lobus inf. dex.); *7*, br. lobaris medius; *8*, br. principalis dexter; *10*, br. seg. basalis medialis dexter (B_7); *11*, trachea; *12*, br. bazală dreaptă; *13*, br. seg. basalis anterior dexter (B_8); *14*, br. seg. basalis lateralis dexter (B_9); *15*, br. seg. basalis posterior dexter (B_{10}); *16*, bifurcatio tracheae + carina tracheae; *17*, br. principalis sinister; *18*, br. seg. apico-posterior (B_{1+2}); *19*, br. lobaris superior sinister; *20*, trunchiul bronşic lingular; *21*, br. lobaris inferior sinister; *22*, br. bazală antero-medială stângă (B_{7+8}); *23*, br. seg. basalis lateralis sinister (B_9); *24*, br. seg. basalis posterior sinister (B_{10}); *25*, br. seg. basalis anterior sinister (B_3); *26*, trunchiul bronşic culminal; *27*, br. seg. apicalis inferior sinister (B_6).

Scanned with OKEN Scanner

3.1. Bronhoscopia în condiții normale

În condiții normale traheea se prezintă ca un conduct tubular, elastic, având suprafața de secțiune ovalară cu axul mare orientat sagital (antero-posterior). Mucoasa traheală normală este lucioasă, roz-deschis, mai intens colorată la nivelul peretelui său posterior membranos și al spațiilor intercartilaginoase. La nivelul peretelui posterior, în special în jumătatea distală, mucoasa traheală poate prezenta striații longitudinale, care se continuă și pe peretele posterior al bronhiei principale din dreapta. La extremitatea inferioară a traheii se evidențiază pe linia mediană – pintenul traheal.

Morfologia pintenului traheal *(carina tracheae)* apare ca o creastă dispusă sagital, cu o margine liberă îngustă, care se lărgește atât spre extremitatea sa anterioară, cât și spre cea posterioară, dând naștere câte unui mic câmp triunghiular. La adult pintenul traheal se găsește la o distanță de aproximativ 25 cm de la arcada dentară (fig. 3.2).

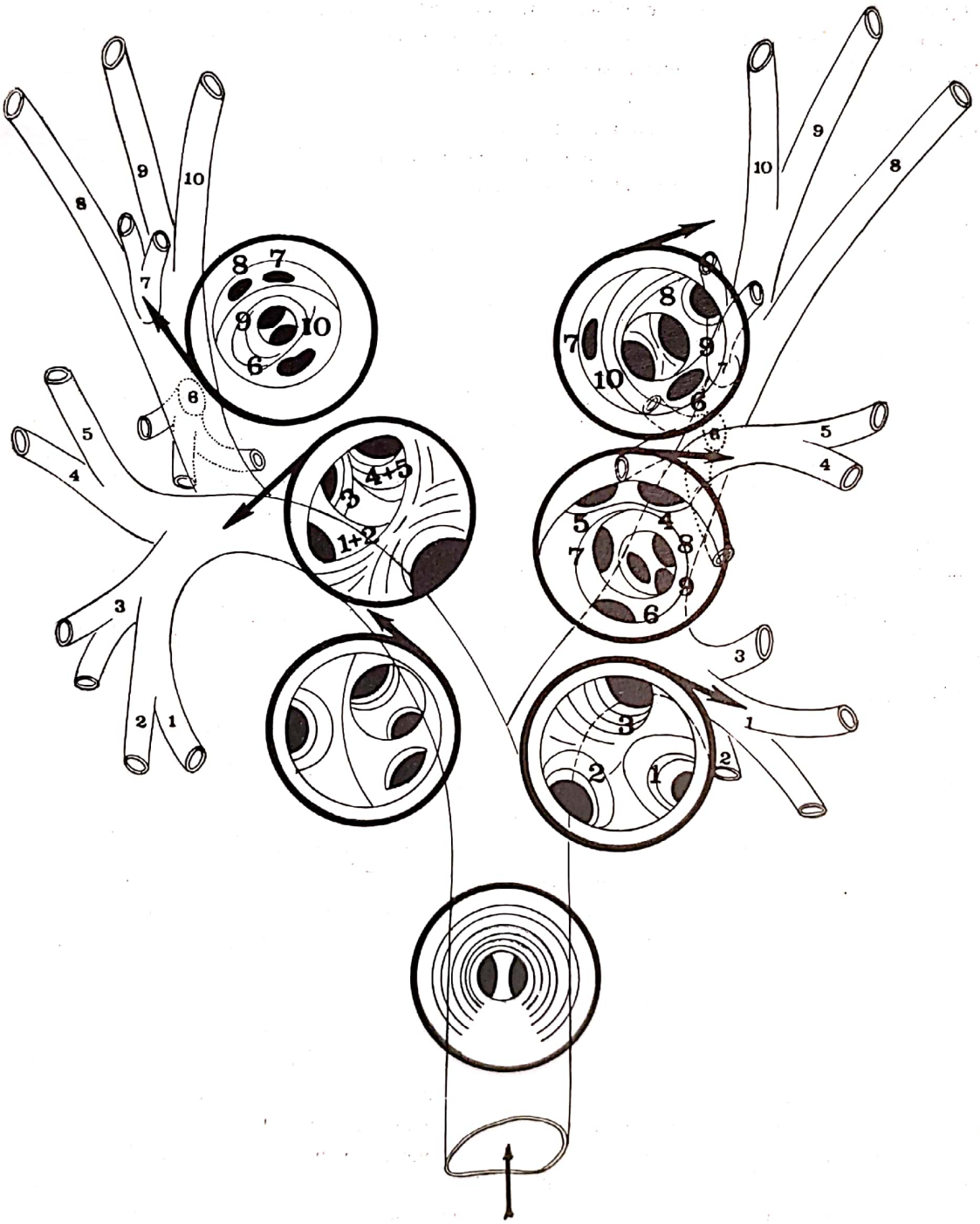

Fig. 3.2. – Imaginea endoscopică a arborelui traheo-bronșic.

Scanned with OKEN Scanner

De o parte şi alta a pintenului traheal se evidenţiază câte un orificiu ovalar, care corespunde bronhiei principale respective. Orificiile bronhiilor principale sunt inegale. Orificiul drept, mai mare, are un diametru de 10–12 mm, în timp ce diametrul orificiului stâng nu depăşeşte 9–10 mm.

Bronhiile principale au un aspect endoscopic asemănător cu cel al traheii. Peretele lor este şi el consolidat prin prezenţa unor formaţiuni cartilaginoase, care lasă liber peretele posterior, membranos. Calibrul bronhiilor principale se reduce progresiv de sus în jos. Ele se dilată însă şi se îngustează funcţional în timpul respiraţiei, dar mai ales al tusei, sincron cu inspirul şi cu expirul.

3.1.1. **Arborele bronşic drept** se explorează pornind de la bronhia principală dreaptă. Ea are un traiect mai rectiliniu decât cea stângă, iar lungimea sa nu depăşeşte 1,5–2 cm. Ea se continuă în jos cu bronhia intermediară.

Bronhia intermediară, lungă de 2,5–3 cm, are un traiect rectiliniu. Aspectul ei endoscopic nu diferă de cel al bronhiei principale. Limita proximală a bronhiei intermediare este marcată, pe peretele lateral al bronhiei principale drepte, prin prezenţa orificiului bronhiei lobare superioare. La extremitatea distală a bronhiei intermediare se pun în evidenţă: – orificiul bronhiei lobare medii, situat pe peretele anterior; şi – lumenul bronhiei lobare inferioare, în continuarea lumenului bronhiei intermediare.

a) Bronhia lobară superioară dreaptă are o lungime de aproximativ 1 cm şi un diametru de 8–10 mm. De la origine ea se îndreaptă oblic ascendent şi lateral. La extremitatea sa distală se observă 3–4 orificii, fiecare cu diametrul de 4–5 mm, care corespund bronhiilor segmentare ale lobului superior drept.

Cu optica de 90° ele oferă următoarea imagine: spre dreapta (ora 3) se află orificiul bronhiei segmentare apicale (B_1); – în partea superioară (ora 12) este situat orificiul bronhiei segmentare anterioare (B_3); – iar posterior (ora 6) se găseşte orificiul bronhiei segmentare posterioare (B_2). Uneori se poate vizualiza la nivelul bronhiei lobare superioare şi orificiul unei bronhii segmentare axilare.

b) Orificiul bronhiei lobare medii drepte este ovalar şi are diametrul mare orientat transversal, măsurând 6–7 mm. Mucoasa sa este mai palidă şi are un relief mai neregulat datorită prezenţei unor plăci cartilaginoase. În profunzimea acestei bronhii se pun în evidenţă, cu optica directă sau cu cea de 135°, două orificii: – antero-medial, orificiul bronhiei segmentare mediale (B_5); – postero-lateral, orificiul bronhiei segmentare laterale (B_4).

c) Bronhia lobară inferioară continuă traiectul bronhiei intermediare. Pe peretele său posterior, aproape de origine (către ora 5–6) se distinge orificiul bronhiei segmentare apicale a lobului inferior (B_6). Pe peretele medial se vizualizează orificiul bronhiei segmentare bazale mediale (B_7). În profunzimea bronhiei lobare inferioare, urmărind de sus în jos şi de la stânga la dreapta, se găsesc orificiile bronhiilor aparţinând segmentelor piramidei bazale drepte: – bronhia segmentară bazală anterioară (B_8); – bronhia segmentară bazală laterală (B_9); – şi bronhia segmentară bazală posterioară (B_{10}).

Mucoasa bronhiilor segmentare este mai intens colorată decât cea a bronhiilor lobare şi nu prezintă desen cartilaginos.

3.1.2. **Arborele bronşic stâng** se explorează începând cu vizualizarea orificiului bronhiei principale stângi. Acesta este uşor ovalar şi are un calibru puţin mai redus decât cel al bronhiei principale drepte, măsurând în medie 9–10 mm. Traiectul bronhiei principale stângi are o lungime de 5–6 cm şi prezintă două curburi: – superioară, cu concavitatea laterală; – şi inferioară, cu concavitatea posterioară. Culoarea mucoasei sale este similară cu cea a traheii, dar ea este lipsită de striaţii longitudinale pe peretele său posterior.

a) Pe peretele lateral al bronhiei principale stângi, în extremitatea sa distală, se găseşte orificiul bronhiei lobare superioare stângi. Acesta este ovalar, cu axa longitudinală orientată în axul bronhiei principale, fiind situat în direcţia orei 9–10. Examinarea cu optica de 135° permite evidenţierea, în profunzimea bronhiei lobare superioare, între orele 1–3, a orificiului destinat trunchiului bronşic lingular (B_4+B_5), iar în partea stângă a imaginii – orificiul trunchiului bronşic culminal (între ora 9–10).

Mai rar se pot evidenţia în profunzimea trunchiului lingular, orificiile bronhiilor segmentare: – superioară; şi – inferioară.

În profunzimea bronhiei lobare superioare se pot observa uneori trei orificii. În acest caz: – orificiul din dreapta corespunde trunchiului bronşic lingular (B_4+B_5; – cel din stânga, trunchiului bronşic segmentar apico-posterior (B_1+B_2); iar – orificiul din mijloc corespunde bronhiei segmentare anterioare (B_3).

b) Bronhia lobară inferioară stângă continuă traiectul bronhiei principale. Dedesubtul extremităţii sale proximale, pe peretele posterior, se evidenţiază orificiul bronhiei apicale a lobului inferior (B_6), iar mai jos, în centrul imaginii – orificiile bronhiilor segmentare ale piramidei bazale stângi. Urmărite de sus în jos şi de la stânga la dreapta, ele corespund: – bronhiei segmentare bazale anterioare (B_8); – laterale (B_9); şi – posterioare (B_{10}).

Scanned with OKEN Scanner

3.2. Bronhoscopia în condiții patologice

Pe lângă aspectele morfologice endoscopice considerate ca fiind normale deoarece survin cel mai frecvent la indivizi fără o patologie a aparatului bronho-pulmonar sau a organelor mediastinale, examenul endoscopic permite evidențierea și altor aspecte morfologice, din care: – unele sunt rezultatul unor malformații congenitale, sau al unor anomalii ale arborelui traheo-bronșic; iar – altele, consecința unor afecțiuni câștigate, cu localizare primară extrinsecă (extra-traheo-bronșică) sau cu localizare primară intrinsecă (endo-traheo-bronșică).

3.2.1. **Malformațiile congenitale traheo-bronșice** pot fi determinate: – prin procese distrofice sau displazice; și – prin anomalii de ramificație ale arborelui traheo-bronșic.

1) Din grupul malformațiilor congenitale, pe un fond de distrofie sau displazie al peretelui, se pot depista endobronșic leziuni ca:

a) Dilatarea congenitală a traheii (megalotrahee). Anomalia, de altfel foarte rară, se caracterizează prin diametrul transversal foarte larg al traheii, uneori depășind 4 cm. Mucoasa traheală este palidă, atrofică sau infiltrată. Peretele relaxat al traheii prezintă numeroase înfundături cartilaginoase asemenea unor buzunare în care, datorită stagnării secrețiilor purulente, se constituie focare de infecții cronice, rebele la tratament.

b) Stenoza congenitală este o altă malformație a traheii. Ea poate interesa o porțiune mai restrânsă sau se poate extinde la întreaga trahee. Mucoasa endotraheală apare congestionată și îngroșată, acoperită cu secreții purulente ce provin din zonele substenotice.

c) Traheo-bronhopatia condro-osteoplastică se manifestă cu numeroși noduli cartilaginoși sau osoși, de formă mamelonară, cu aspect de stalactite sau de arborizații coraliforme, izolate sau confluente, situate pe segmentele cartilaginoase ale traheii sau/și ale bronhiilor, reprezentând însă spațiile intercartilaginoase. Mucoasa are mai rar un aspect normal, cel mai adesea fiind congestionată și infiltrată ca urmare a infecțiilor supraadăugate. Recoltarea de material bioptic ridică dificultăți datorită consistenței dure a proeminențelor osteo-cartilaginoase.

d) Insuficiența cartilaginoasă traheo-bronșică evoluează cu scăderea rezistenței elastice a peretelui traheal sau/și a celui bronșic. La examenul endoscopic se constată modificări de calibru, cu colabarea traheii și uneori și a bronhiilor. Diametrul antero-posterior al traheii poate fi redus uneori sub 10 mm, iar în timpul tusei peretele anterior îl poate atinge pe cel posterior.

e) În diskinezia traheo-bronșică hipotonă, peretele cartilaginos își păstrează forma, în schimb peretele posterior, membranos, este aplatizat sau bombează spre lumen. În expir mai accentuat, ca și în timpul tusei, peretele posterior bombează mult spre lumen în dauna diametrului antero-posterior al traheii, astfel încât pe secțiunea transversală lumenul traheo-bronșic prezintă formă semilunară sau devine chiar virtual.

f) Hipoplazia arborelui bronșic drept sau stâng, se însoțește de hipoplazia pulmonară ipsilaterală. Ea afectează sistemul bronșic în totalitatea sa, sau numai parțial. Endoscopic, traheea se prezintă deviată în partea controlaterală leziunii și cu bifurcația traheii rotată, concomitent cu devierea posterioară a bronhiei principale hipoplazice. Mucoasa bronșică apare congestionată, atrofică, cu spațiile intercartilaginoase înfundate. Lumenul bronșic este de obicei inundat cu secreții purulente, datorită unor dilatații bronșice secundare în sectorul distal, cu suprainfecții cronicizate.

2) Anomaliile de ramificație ale arborelui traheo-bronșic pot fi globale sau parțiale.

a) Anomaliile globale ale arborelui bronșic se pot limita numai la ductul respirator și la parenchimul pulmonar ventilat de el, sau se pot însoți și de anomalii ale aparatului cardio-vascular.

În practica traheo-bronhoscopică se pot depista, în funcție de poziția orificiilor bronhiilor principale, lobare și segmentare, două anomalii importante semnalate mai recent: – izomerismul arborelui bronșic; și – aspectul de „imagine în oglindă" a arborelui bronșic.

– În caz de izomerism, sistemul de ramificație al arborelui bronșic de o parte dată (fie dreaptă, fie stângă), îl copiază pe cel de partea opusă. Aspectul global al arborelui traheo-bronșic apare astfel simetric și este însoțit de sistematizarea lobară și segmentară simetrică a ambilor plămâni.

Se definește ca „izomerism drept" al arborelui bronșic situația în care cele două bronhii principale prezintă o modalitate de diviziune similară, caracteristică pentru bronhia principală dreaptă (fig. 3.3 a). Se definește ca „izomerism stâng" al arborelui bronșic situația în care cele două bronhii principale prezintă o modalitate de diviziune similară, caracteristică pentru bronhia principală stângă (fig. 3.3 b).

Izomerismul arborelui bronșic se însoțește, de obicei și de izomerismul trunchiurilor arterelor pulmonare, și uneori și de izomerism atrial, ipsilateral. Izomerismul atrial se caracterizează prin aspectul similar al ambilor auriculi, fie de tip morfologic al urechiușei drepte, fie de al celei stângi. Aspectul de „imagine în oglindă a arborelui bronșic" este de fapt o inversiune globală a acestuia.

În condițiile normale bronhiile principale se ramifică asimetric, cu ramificații de morfologie dreaptă situate la dreapta axei mediane a corpului și cu ramificațiile de morfologie stângă situate în partea stângă a axei. Această topografie se însoțește în mod normal de o poziție normală a inimii în cutia toracică.

Scanned with OKEN Scanner

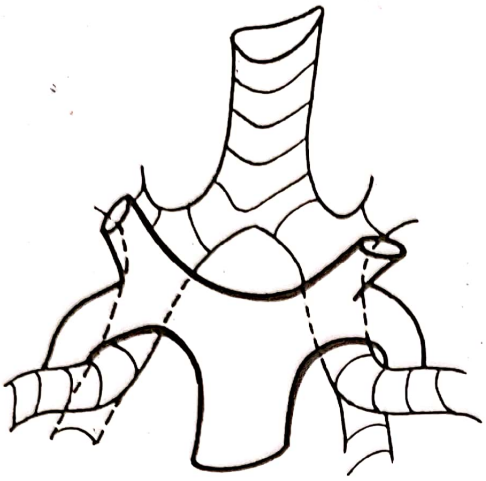

Fig. 3.3 a. – Izomerism pulmonar de tip drept.

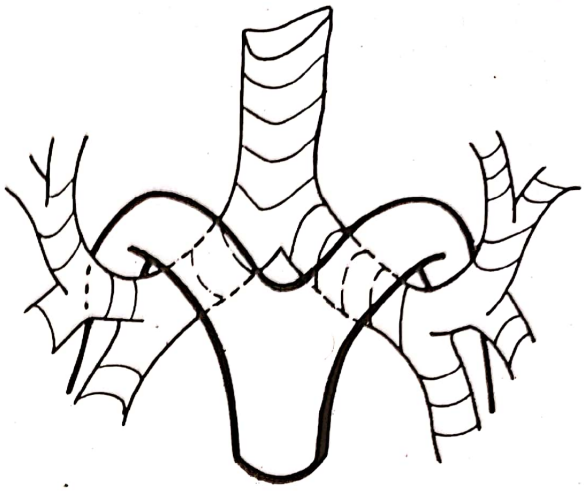

Fig. 3.3 b. – Izomerism pulmonar de tip stâng.

În caz de *situs inversus* atrial sau de *situs inversus* atrio-visceral, bronhia principală din stânga axei mediane a corpului se poate ramifica după tipul morfologic al bronhiei drepte, fiind însoțită de ramificații corespunzătoare de tip drept ale arterei pulmonare. În schimb, bronhia principală din partea dreaptă a corpului se ramifică în aceste cazuri după sistemul morfologic al unei bronhii de tip stâng și este însoțită de ramificații de tip stâng ale arterei pulmonare. Se realizează astfel un aspect de „*situs inversus* traheo-bronșic" (fig. 3.4).

Atât aspectul de izomerism, cât și cel de *situs inversus* al arborelui traheo-bronșic se asociază frecvent cu malformații la nivelul altor organe: renale, cerebrale, digestive etc.

b) Anomaliile solitare de ramificare ale arborelui bronșic se instalează, după Boyden, prin vicii de scindare a unor bronhii, sau prin alunecarea unor ramuri segmentare sau subsegmentare de pe o bronhie pe alta învecinată sau situată mai la distanță.

Se poate astfel decela la examenul endoscopic traheo-bronșic: – ramificarea dihotomă a bronhiei lingulare în stânga; – prezența unei bronhii lingulare în dreapta; – prezența unei bronhii paracardiace (B_7) în stânga; – o bronhie lobară medie în stânga; – prezența unei bronhii traheale etc.

Bronhia traheală se depistează prin vizualizarea unui orificiu la nivelul peretelui lateral drept al traheii, deasupra pintenului traheal. Calibrul acestei bronhii nu depășește de obicei câțiva milimetri și se îngustează progresiv. Datorită angulației sale nefiziologice, bronhia traheală poate întreține procese inflamatorii, bronșiectazii etc. (fig. 3.5).

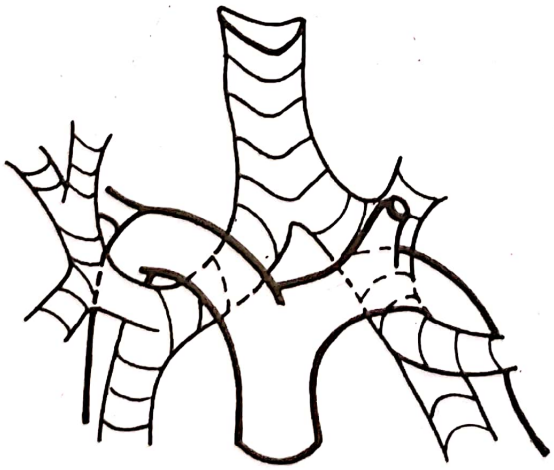

Fig. 3.4. – Situs inversus traheo-bronșic.

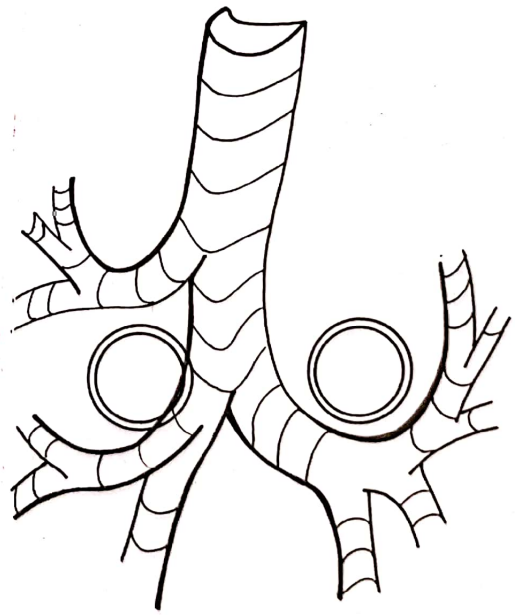

Fig. 3.5. – Bronhia traheală.

Scanned with OKEN Scanner

Absența unei bronhii – principale, lobare sau segmentare – la locul său normal de origine sau insuficienta sa dezvoltare și terminarea în fund de sac se însoțește de agenezia concomitentă a teritoriului pulmonar (total, lobar, sau segmentar) tributar acesteia.

3.2.2. **Examenul endoscopic** este în unele situații singurul mijloc de explorare directă a leziunilor cu precizarea poziției și calibrului traheii și bronhiilor, relieful pereților, aspectul mucoasei și al secrețiilor din lumen etc. Acestea pot fi determinate: – prin factori extrinseci, extra-traheo-bronșici; sau prin – factori intrinseci, endo-traheo-bronșici.

1) Traiectul și calibrul traheii pot fi modificate prin: – cifoză sau scolioză; – deplasări laterale ale mediastinului datorită unor afecțiuni pleuro-pulmonare tuberculoase sau de altă natură; – pneumotorax spontan sau terapeutic; – colaps pulmonar chirurgical sau medical; – rezecții pulmonare; – lobite retractile; – atelectazii ale lobului superior etc.

a) Stenozele traheale pot fi determinate de: procese mediastinale, tumori benigne sau maligne localizate în etajul mediastinal superior, adenopatii paratraheale, hipertrofie de tiroidă, hipertrofie de timus etc. Peretele traheal bombează în aceste cazuri în lumen, relieful cartilaginos poate fi șters, mucoasa traheală poate avea aspect normal, dar mai des ea este infiltrată, congestionată și bogat vascularizată. În cazul unor tumori maligne în special, peretele traheal se infiltrează și devine dur, mucoasa congestionată devine hemoragică.

b) Pintenul traheal prezintă deseori modificări datorită unei patologii din regiuni învecinate, cu leziuni care invadează regiunea bifurcației traheale. Se pot astfel vizualiza: – lărgirea și îngroșarea, sau ștergerea crestei pintenului traheal; – aplatizarea sa accentuată în sens antero-posterior; – infiltrarea accentuată a mucoasei; – prezența de leziuni vegetale, burjonante, friabile, hemoragice. Astfel de modificări survin în prezența unor procese tumorale mediastinale. De la pintenul traheal aceste procese se pot extinde spre extremitatea distală a traheii și spre arborele bronșic.

c) Modificările secundare ale bronhiilor sunt frecvente în cursul patologiei mediastinale și pulmonare. Astfel, bronhia principală dreaptă poate fi deviată lateral în cazul unei lobite superioare retractile sau al unei atelectazii a lobului superior, ca și în prezența unor procese tumorale. În aceste cazuri peretele medial al bronhiei principale drepte este ușor tracționat sau chiar cudat, împiedicând explorarea bronhiei lobare superior, care poate fi apicalizată.

În cazul retracției mediastinului spre stânga, bronhia principală dreaptă și bronhia intermediară apar deviate medial, dar ele pot prezenta și o rotație spre stânga, astfel că orificiul bronhiei lobare superioare se vizualizează pe peretele anterior.

În caz de pneumotorax spontan drept, bronhia principală dreaptă are o poziție verticală, continuându-se direct cu lumenul traheii.

Bronhia lobară superioară dreaptă se caudalizează într-o direcție latero-bazală în procesele retractile ale lobilor mijlociu și a celui inferior, ca și în colapsul medical sau chirurgical.

Arborele bronșic stâng prezintă modificări similare de statică și de calibru ca și cel din dreapta, având în general cauze similare, dar cel mai frecvent modificările sale sunt mult mai accentuate. În lobitele superioare stângi, bronhia principală stângă este deviată în sens apico-lateral, iar la extremitatea sa distală se formează o cudură stenozantă, care face dificilă sau chiar împiedică examinarea endoscopică a bronhiei lobare inferioare.

2) Forma, calibrul și conținutul lumenului tractului traheobronșic, ca și aspectul pereților și a mucoasei sale, pot fi modificate printr-o patologie intrinsecă, endo-traheo-bronșică, de natură: inflamatorie; proliferativă; cicatriceală sau prin corpi străini.

a) Modificările mucoasei endotraheale sau endobronșice pot fi: – minore, cu modificări de natură inflamatorie acută sau cronică, supurativă, constând din îngroșarea și congestia mucoasei, cu dispariția reliefului cartilaginos, uneori cu stază vasculară difuză; – majore, cu ulcerații, de natură tuberculoasă, luetică, uneori acoperite de secreții purulente; – vegetații endotraheale canceroase, inflamatorii; – fistule limfo-nodulo-traheale sau traheo-esofagiene.

În unele cazuri se constată, după depășirea corzilor vocale că lumenul traheal și bronșic este inundat, uni- sau bilateral, de secreții în cantitate mai mare sau mai mică, de aspect purulent, muco-purulent, hemoptoic, sânge proaspăt sau închegat. După aspirarea secrețiilor din lumenul traheal și al bronhiilor mari și în urma reflexelor spontane sau voluntare de tuse, se pot observa orificiile bronșice din profunzimea cărora provin aceste secreții și depista cauzele care le generează: corpi străini, stenoze cicatriceale, leziuni tumorale, supurații bronho-pulmonare, bronșiectazii etc.

Uneori se pot depista endoscopic leziuni vegetante pseudo-tumorale, obstruante, care apar sub forma unor formațiuni vegetante, polipoide, de consistență moale, mobile dar hemoragice. Ele se dezvoltă ca o consecință fie a unor procese bronho-pulmonare preexistente, fie ca urmare a iritației tractului traheo-bronșic fie prin corpi străini exogeni sau endogeni (bronholiți, fire de sutură) sau datorită unor leziuni specifice silico-tuberculoase, tuberculoase, micotice etc. Precizarea etiologiei se face prin examenul histo-patologic.

b) Modificările de calibru al bronhiilor principale, lobare sau segmentare se produc fie prin procese cicatriceale nespecifice, inflamatorii, infiltrative, corpi străini etc., fie specifice, în special tuberculoase sau secundare unor procese proliferative.

Scanned with OKEN Scanner

În supurațiile bronșice nespecifice (bronșite cronice, bronșiectazii etc.) mucoasa bronșică este intens congestionată, îngroșată, desenul cartilaginos poate fi șters și lumenul bronșic parțial redus. Leziunile pot interesa întreaga zonă explorabilă sau se pot limita la un hemitorace.

Stenozele cicatriceale bronșice sunt relativ mai frecvente decât cele traheale. De cele mai multe ori ele se instalează ca o consecință a unor leziuni endobronșice tuberculoase, mai rar ca sechele după corpi străini sau după rupturi bronșice accidentale. Stenozele cicatriceale pot avea aspect de diafragmă sau de manșon, cu suprafața mucoasei normală sau congestionată și infiltrată prin infecții supraadăugate.

Tumorile maligne bronho-pulmonare determină leziuni bronșice de tip infiltrativ-parietal și leziuni proliferante, vegetante, de formă și aspecte foarte variate (muriforme, conopidiforme etc.), cu suprafața netedă sau boselată, palidă sau intens congestionată, bogat vascularizată, ușor hemoragică, alteori de culoare galben-roz. Unele leziuni pot avea o bază largă de implantare, altele apar pediculate. Unele au aspect de aisberg, altele migrează din profunzime spre lumen, obstruând cu timpul complet bronhia, încât nu permit depistarea bronhoscopică a punctului de plecare.

Tumorile endobronșice benigne, mai rare, se pot deosebi de cele maligne prin forma lor, aspectul mucoasei, modul de implantare, motilitatea arborelui bronșic. Diferențierea etiologică se face însă cu precizie numai prin biopsie bronșică și examen histopatologic.

Papilomatoza traheală sau traheo-bronșică, foarte rară, se prezintă sub forma unor leziuni vegetante, intens congestionate, friabile, care obstruează parțial conductul aerian, fiind foarte hemoragice după manevrele de excizie.

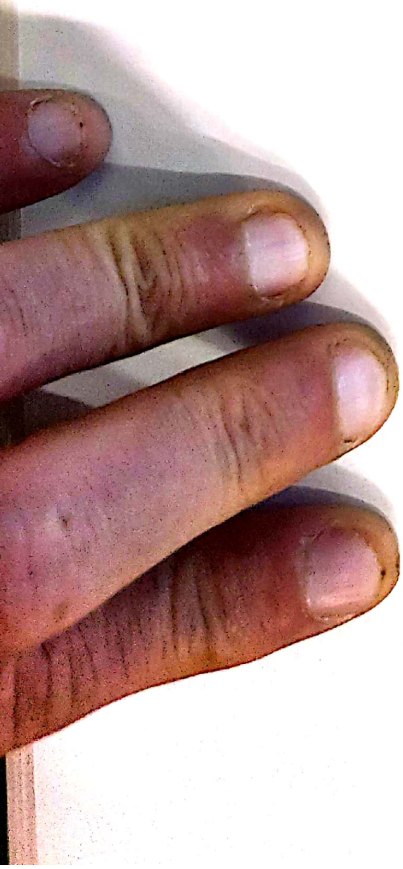

Scanned with OKEN Scanner

Scanned with OKEN Scanner

Capitolul 4

BAZELE ANATOMICE ALE INTERVENȚIILOR DE LA BAZA GÂTULUI

Traheotomia şi traheostomia sunt procedee chirurgicale care se aplică cu precădere în cazul unei obstrucții laringiene acute sau cronice.

4.1. **Traheotomia**

Traheotomia este un procedeu chirurgical prin care se urmăreşte deschiderea temporară a căilor aeriene superioare şi fixarea unei canule traheale la acel nivel. Actualmente se utilizează canule din material plastic, care au înlocuit canulele metalice (unele din argint) folosite în exclusivitate în trecut.

Traheotomia se efectuează în cazurile la care fenomenele de insuficiență respiratorie au perspectiva de a retroceda într-un interval de timp relativ scurt. Procedeul este indicat mai ales în afecțiunile acute cu care se confruntă: – secția de urgență a serviciilor de reanimare în cazul unor traumatisme grave toracice însoțite de volet costal; traumatisme cranio-cerebrale însoțite de comă şi insuficiență respiratorie; în cazurile intubate care necesită o respirație artificială mai mult de 3–4 zile, etc. şi – serviciile de O.R.L. în caz de: corpi străini laringieni, traumatisme laringo-traheale, diplegii recurențiale, edeme laringiene alergice sau postradioterapice, laringite sufocante ale copiilor, papilomatoza laringiană la copil, tumori laringiene etc.

În funcție de indicațiile traheotomiei, se disting următoarele tipuri:

– traheotomia reglată aşa-zisă clasică;

– traheotomia de extremă urgență şi de expectativă;

– traheotomia de necesitate, (ca în cancerul laringean depăşit chirurgical, sau în diplegia acută recurențială etc.);

– traheotomia tactică, ca prim timp în intervențiile pe faringe sau laringe, sau ca timp necesar în extragerea unor corpi străini traheo-bronşici, ca şi în toate afecțiunile tumorale care amenință viața bolnavului prin asfixie.

Traheostomia, spre deosebire de traheotomie, urmăreşte realizarea unei fistule respiratorii de durată. După deschiderea lumenului traheal, marginile plăgii traheale şi ale planurilor supraiacente se abuşează la tegumente, realizându-se o fenestrație traheală de lungă durată sau chiar definitivă.

Traheostomia este indicată în insuficiența respiratorie progresivă sau cronică, datorată obstrucției căilor respiratorii superioare, în special celei determinate prin obstrucția laringiană sau după laringectomie totală.

Tehnică chirurgicală. În pregătirea intervenției chirurgicale de traheotomie sau traheostomie, se precizează reperele anatomice osteo-musculare cervicale ale triunghiului subhioidian. Marginile laterale ale acestui triunghi sunt delimitate pe fața anterioară a gâtului, de mușchii sternocleido-mastoidieni. Vârful triunghiului corespunde incizurii jugulare, iar baza sa – orizontalei care trece prin osul hioid. În limitele acestui triunghi se palpează lamele laterale ale cartilajului tiroid, scobitura tiroidiană superioară şi proeminența denumită „mărul lui Adam". La o mică distanță sub cartilagiul tiroid se palpează cartilajul cricoid şi foseta crico-tiroidiană.

Traheea cervicală se palpează pe linia mediană, între marginea inferioară a laringelui şi incizura jugulară. Extensia capului facilitează explorarea traheii. Aceasta se palpează mai uşor în porțiunea superioară a gâtului, unde ea se află la distanță de aproximativ 1 cm de la tegumente. În porțiunea inferioară distanța dintre trahee şi tegumente atinge 3–4 cm.

După nivelul la care se practică scurt-circuitarea căilor respiratorii se disting două tipuri de intervenții: – traheotomia (respectiv traheostomia); şi – coniotomia. Traheotomia la rândul său, poate fi executată la nivel: – superior, – mijlociu, – sau inferior (fig. 4.1 a, b, c şi d).

Scanned with OKEN Scanner

Capitolul 4

BAZELE ANATOMICE ALE INTERVENȚIILOR DE LA BAZA GÂTULUI

Traheotomia şi traheostomia sunt procedee chirurgicale care se aplică cu precădere în cazul unei obstrucții laringiene acute sau cronice.

4.1. Traheotomia

Traheotomia este un procedeu chirurgical prin care se urmăreşte deschiderea temporară a căilor aeriene superioare şi fixarea unei canule traheale la acel nivel. Actualmente se utilizează canule din material plastic, care au înlocuit canulele metalice (unele din argint) folosite în exclusivitate în trecut.

Traheotomia se efectuează în cazurile la care fenomenele de insuficiență respiratorie au perspectiva de a retroceda într-un interval de timp relativ scurt. Procedeul este indicat mai ales în afecțiunile acute cu care se confruntă: – secția de urgență a serviciilor de reanimare în cazul unor traumatisme grave toracice însoțite de volet costal; traumatisme cranio-cerebrale însoțite de comă şi insuficiență respiratorie; în cazurile intubate care necesită o respirație artificială mai mult de 3–4 zile, etc. şi – serviciile de O.R.L. în caz de: corpi străini laringieni, traumatisme laringo-traheale, diplegii recurențiale, edeme laringiene alergice sau postradioterapice, laringite sufocante ale copiilor, papilomatoza laringiană la copil, tumori laringiene etc.

În funcție de indicațiile traheotomiei, se disting următoarele tipuri:

– traheotomia reglată aşa-zisă clasică;

– traheotomia de extremă urgență şi de expectativă;

– traheotomia de necesitate, (ca în cancerul laringean depăşit chirurgical, sau în diplegia acută recurențială etc.);

– traheotomia tactică, ca prim timp în intervențiile pe faringe sau laringe, sau ca timp necesar în extragerea unor corpi străini traheo-bronşici, ca şi în toate afecțiunile tumorale care amenință viața bolnavului prin asfixie.

Traheostomia, spre deosebire de traheotomie, urmăreşte realizarea unei fistule respiratorii de durată. După deschiderea lumenului traheal, marginile plăgii traheale şi ale planurilor supraiacente se abuşează la tegumente, realizându-se o fenestrație traheală de lungă durată sau chiar definitivă.

Traheostomia este indicată în insuficiența respiratorie progresivă sau cronică, datorată obstrucției căilor respiratorii superioare, în special celei determinate prin obstrucția laringiană sau după laringectomie totală.

Tehnică chirurgicală. În pregătirea intervenției chirurgicale de traheotomie sau traheostomie, se precizează reperele anatomice osteo-musculare cervicale ale triunghiului subhioidian. Marginile laterale ale acestui triunghi sunt delimitate pe fața anterioară a gâtului, de muşchii sternocleido-mastoidieni. Vârful triunghiului corespunde incizurii jugulare, iar baza sa – orizontalei care trece prin osul hioid. În limitele acestui triunghi se palpează lamele laterale ale cartilajului tiroid, scobitura tiroidiană superioară şi proeminența denumită „mărul lui Adam". La o mică distanță sub cartilagiul tiroid se palpează cartilajul cricoid şi foseta crico-tiroidiană.

Traheea cervicală se palpează pe linia mediană, între marginea inferioară a laringelui şi incizura jugulară. Extensia capului facilitează explorarea traheii. Aceasta se palpează mai uşor în porțiunea superioară a gâtului, unde ea se află la distanță de aproximativ 1 cm de la tegumente. În porțiunea inferioară distanța dintre trahee şi tegumente atinge 3–4 cm.

După nivelul la care se practică scurt-circuitarea căilor respiratorii se disting două tipuri de intervenții: – traheotomia (respectiv traheostomia); şi – coniotomia. Traheotomia la rândul său, poate fi executată la nivel: – superior, – mijlociu, – sau inferior (fig. 4.1 a, b, c şi d).

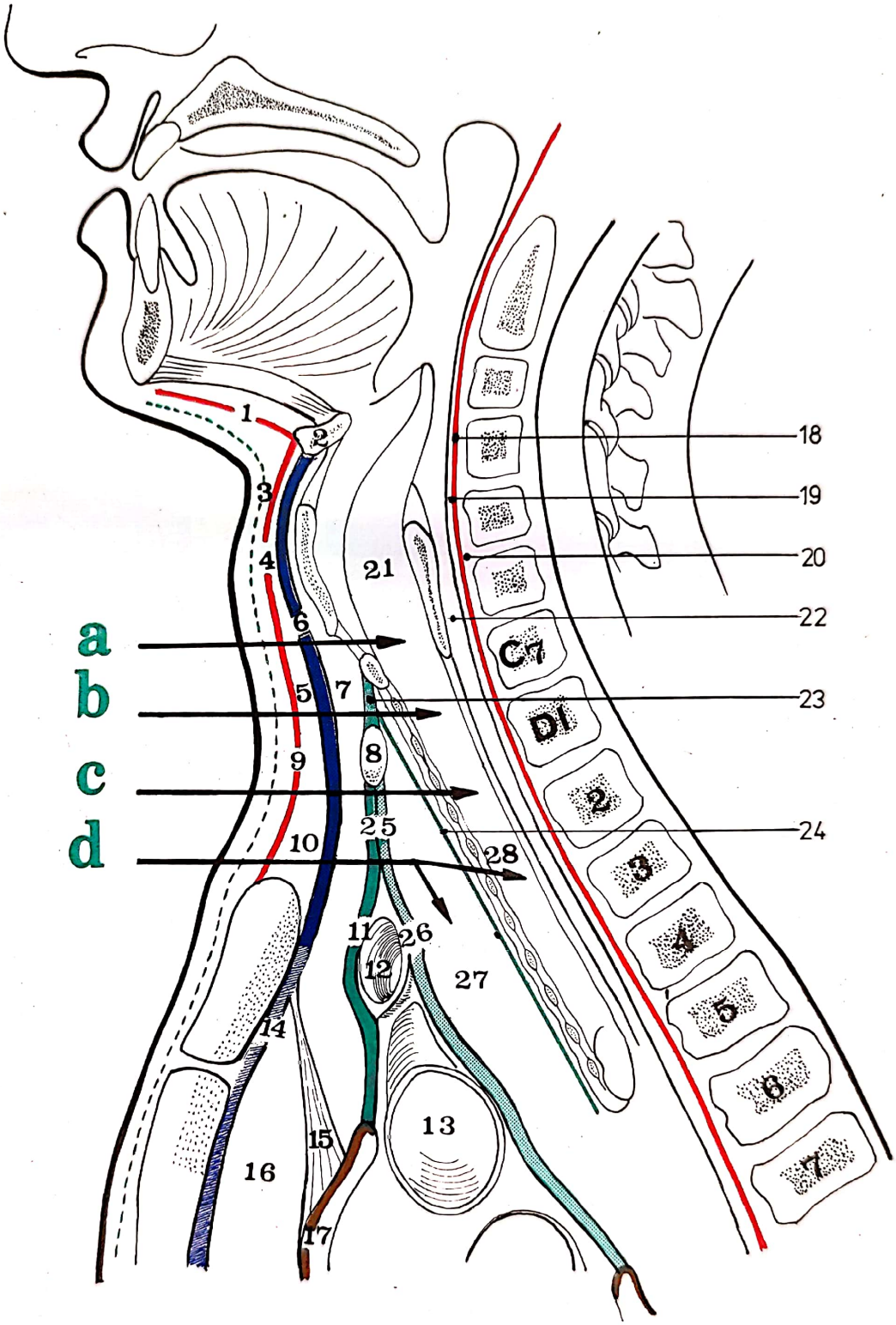

Fig. 4.1. – Tehnica scurt-circuitării căilor respiratorii: *a*, coniotomia; *b, c, d*, traheotomia, superioară, mijlocie, inferioară. *1*, m. mylohyoideus; *2*, os hyoideum; *3*, fascia colli superficialis; *4, 9*, fascia colli superficialis propria; *5*, spatium interoponevroticum; *6*, fascia colli media (aponevrosis omoclavicularis); *7*, spatium previsceralis; *8*, isthmus gl. thiroideae; *10*, spatium suprasternale (spațiul suprasternal Gruber, *11*, lama tiro-aorto-pericardică anterioară (Godman); *12*, v. brachiocephalica sinistra; *13*, aorta; *14*, fascia endotoracica; *15*, lig. sterno-pericardiacum superior; *16*, spatium retrosternalis; *17*, pericardium; *18*, lamina prevertebralis; *19*, spatium retrovisceralis; *20*, spatium prevertebralis; *21*, larynx; *22*, oesophagus; *23*, fascia cricotiroidiană Gruber; *24*, adventitia tracheale; *26*, lama thiro-aorto-pericardică posterioară; *27*, spatium pretracheale; *28*, trachea.

Scanned with OKEN Scanner

*a) **Tehnica traheotomiei superioare.*** Bolnavul este culcat în decubit dorsal, cu un sul plasat sub umeri. Capul se fixează în poziția de hiperextensie maximă tolerată de bolnav. Se palpează marginea inferioară a cartilagiului cricoid. Sub anestezie locală, se practică de la această margine în jos, o incizie strict mediană, lungă de 3–4 cm. Din motive estetice, unii chirurgi preferă efectuarea traheotomiei printr-o incizie transversală.

Incizia longitudinală interesează tegumentul, țesutul conjunctiv lax subcutanat și fascia superficială. Se evidențiază linia albă a gâtului (formată din contopirea aponevrozei cervicale superficiale cu cea mijlocie), care se incizează. Pe laturile inciziei se evidențiază fibrele verticale ale mușchilor subhioidieni: mușchiul sterno-hioidian și mușchiul sterno-tiroidian, care se încarcă pe depărtător. Se evidențiază astfel marginea inferioară a cartilajului cricoid, iar dedesubtul acestuia – marginea superioară a istmului glandei tiroide, cu care se delimitează spațiul supraistmic.

Istmul glandei tiroide este înglobat în dedublarea fasciei tiro-aorto-pericardice, care la nivelul spațiului supraistmic se prezintă ca o lamă aponevrotică unică și rezistentă, un adevărat ligament, care poartă numele de ligamentul Gruber. Acesta fixează istmul tiroidian de marginea inferioară a cartilajului cricoid.

Ligamentul Gruber se secționează transversal și se pătrunde astfel în spațiul peritraheal, subadventicial. Incizarea ligamentului Gruber reprezintă cheia succesului operator, deoarece favorizează decolarea istmului și punerea în evidență a peretelui anterior al traheii și al primelor inele traheale.

Prin orificiul de secțiune a ligamentului Gruber se introduce un disector, respectiv o pensă curbă, cu ajutorul căruia se decolează de pe peretele anterior al traheii, prin mișcări de du-te-vino, istmul tiroidian și vasele care îl irigă. Elementele vasculare se încarcă pe disector, până sub marginea inferioară a istmului și se secționează între două ligaturi. La bolnavii cu gâtul scurt secționarea istmului tiroidian este obligatorie; pentru cei cu gâtul lung – se poate încerca ecartarea istmului fie caudal, fie cranial.

Deschiderea traheii se efectuează după anestezia mucoasei traheo-bronșice, pentru a evita o sincopă respiratorie sau reflexe prea violente de tuse. Anestezierea mucoasei se realizează cu 1–2 ml de xilină 1%, care se instilează pe cale transparietală direct în lumenul traheii.

Peretele traheii se poate deschide printr-o incizie verticală (sau una transversală), cu păstrarea obligatorie a integrității primelor două inele cartilaginoase, pentru a se evita o stenoză traheală postoperatorie (fig. 4.2 a și b).

Unii autori recomandă decuparea unei rondele din peretele anterior al traheii, cu excizia unei porțiuni dintr-un inel traheal și a membranei interinelare adiacente. Această tehnică este strict contraindicată la copil (fig. 4.2 c).

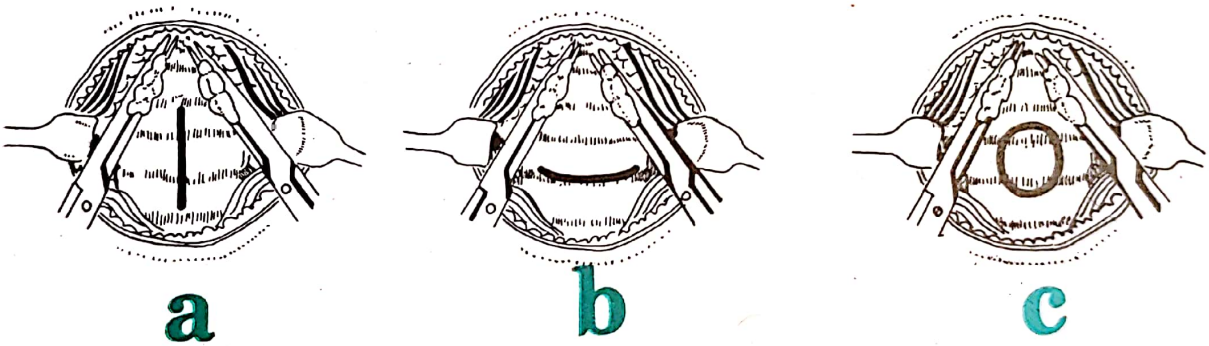

Fig. 4.2. – Tipuri de incizie a peretelui traheal: *a,* verticală; *b,* transversală; *c,* cu decuparea unei rondele.

Alți autori recomandă practicarea, în peretele anterior al traheii a unei incizii în forma literei „U" răsturnate, care interesează două inele traheale, realizând astfel o clapetă cu baza orientată în jos. Vârful clapetei se fixează printr-un fir de ață la polul inferior al plăgii, într-o poziție care seamănă cu o fereastră deschisă în afară (fig. 4.3 a și b). Prin traheostoma astfel creată se introduce o canulă traheală, care poate fi ușor intubată și extubată, după necesitate. Incizia în „U" este indicată în special la cazurile cu încărcare bronșică, la care este necesară bronho-aspirația frecventă sau bronho-aspirația țintită prin bronhoscop.

Introducerea corectă a canulei se traduce prin perceperea unui șuierat caracteristic, provocat de fluxul de aer care circulă pe canulă. Paralel se instalează afonie, tuse cu expectorație, – de regulă foarte abundentă –, iar sindromul de insuficiență respiratorie acută se amendează sau se ameliorează spectacular.

*b) **Tehnica traheotomiei mijlocii*** diferă de cea a traheotomiei înalte prin secționarea peretelui anterior al traheii la nivelul inelelor traheale III–IV și prin secționarea aproape obligatorie a istmului glandei tiroide.

*c) **Tehnica traheotomiei joase sau inferioare*** diferă de primele două atât prin nivelul la care se practică incizia traheii, cât, mai ales, prin particularitățile anatomo-topografice ale regiunii. În timp ce în partea superioară a traheii, primele inele traheale se palpează imediat sub tegumente, în porțiunea sa suprasternală traheea se găsește la o distanță de 3–4 cm posterior față de marginea superioară a sternului.

Scanned with OKEN Scanner

Pentru operație bolnavul se poziționează în decubit dorsal, cu capul în extensie. Se efectuează o incizie de 5 cm, riguros pe linia mediană, începând de la nivelul incizurii sternale, în sens cranial.

Se secționează pe rând: – tegumentul; – țesutul subcutanat lax; și – fascia cervicală superficială. Se pătrunde astfel în spațiul interaponevrotic Gruber. În acest spațiu se găsesc: – vena jugulară anterioară; și – arcul venos jugular. Acesta din urmă se ecartează în jos, dar la nevoie se poate secționa între două ligaturi.

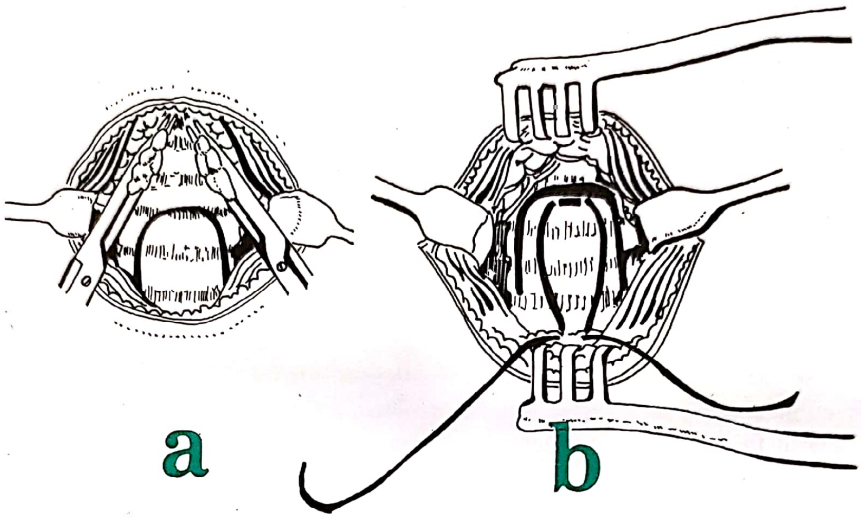

Fig. 4.3. – Incizia peretelui traheal: *a,* în forma literei „U", răsturnate: *b,* fixarea clapetei la polul inferior al plăgii.

Aponevroza cervicală mijlocie (omo-hioidiană) se incizează și se ajunge, după depășirea spațiului previsceral, la fascia endocervicală, sau fascia tiro-aorto-pericardică, care delimitează cu peretele anterior al traheii spațiul pretraheal (vezi fig. 4.1).

Între foițele fasciei endocervicale, imediat deasupra incizurii sternale, este dispus plexul venelor tiroidiene mediane, denumite și venele jugulare anterioare Tillaux, care se varsă de regulă în trunchiul venos brahiocefalic stâng.

Plexul venelor tiroidiene mediane este însoțit de 2–3 colectori limfatici și de artera tiroidiană mijlocie Neubauer. Lezarea acestei artere este cu atât mai gravă cu cât ea provine direct din arcul aortic și determină o hemoragie cu un debit foarte abundent. De aceea, se recomandă ca înainte de a expune traheea, să fie izolate în bloc și secționate între două ligaturi elementele vasculare înglobate între foițele fasciei tiro-aorto-pericardice.

Deosebit de pretențioase sunt și manevrele la nivelul unghiului inferior al plăgii, deoarece, când gâtul este în extensie forțată, trunchiul venos brahiocefalic stâng urcă deseori, în special la copii, la un nivel superior incizurii jugulare a sternului, iar arcul aortic ocupă astfel o poziție înaltă.

Timpii operatori se succed în continuare la fel ca și în cazul unei traheotomii înalte sau a uneia mijlocii.

Pentru a facilita introducerea canulei traheale prin orificiul de traheotomie se recurge la depărtătorul autostat (L. Bejan) (fig. 4.4 a și b). Acesta servește ca tutore la dirijarea canulei printre brațele depărtătorului. Canula traheală se fixează cu două benzi de tifon petrecute prin urechiușele sale, sau direct prin fire transfixiante fixate la tegumente.

Fig. 4.4. – Tehnica traheotomiei (L. Bejan): *a,* depărtătorul autostat; *b,* introducerea canulei traheale printre brațele depărtătorului autostat.

Scanned with OKEN Scanner

Opțiunea pentru unul sau altul din tipurile de traheotomie (înaltă, mijlocie sau joasă) este dictată de condiții multiple.

În principiu, la nou-născut se preferă calea supraistmică, datorită prelungirilor anterioare ale timusului.

La copil în schimb, se preferă calea subistmică, fără secționarea istmului glandei tiroide, care se ecartează în sus.

La adult, atitudinea față de istmul glandei tiroide variază în funcție de condițiile morfologice ale gâtului.

La bolnavii cu gâtul lung, după secționarea fasciei cervicale omo-hioidiene, istmul glandei tiroide se ecartează cranial, cu ajutorul unui depărtător îngust. Apoi, se practică cu vârful unei pense Mosquito o butonieră prin fascia endocervicală la marginea inferioară a istmului și se pătrunde în spațiul pretraheal. Elementele cuprinse în grosimea acestei fascii se încarcă pe pensa Mosquito și se secționează între două ligaturi. Se expune astfel peretele anterior al traheii pentru practicarea traheotomiei.

La bolnavii cu gâtul scurt și gros, istmul tiroidian se decolează, începând obligatoriu de sus, de la ligamentul Gruber și se secționează între două ligaturi. În condiții anatomice locale nefavorabile, se încearcă inițial o traheotomie înaltă cu ecartarea caudală a istmului tiroidian.

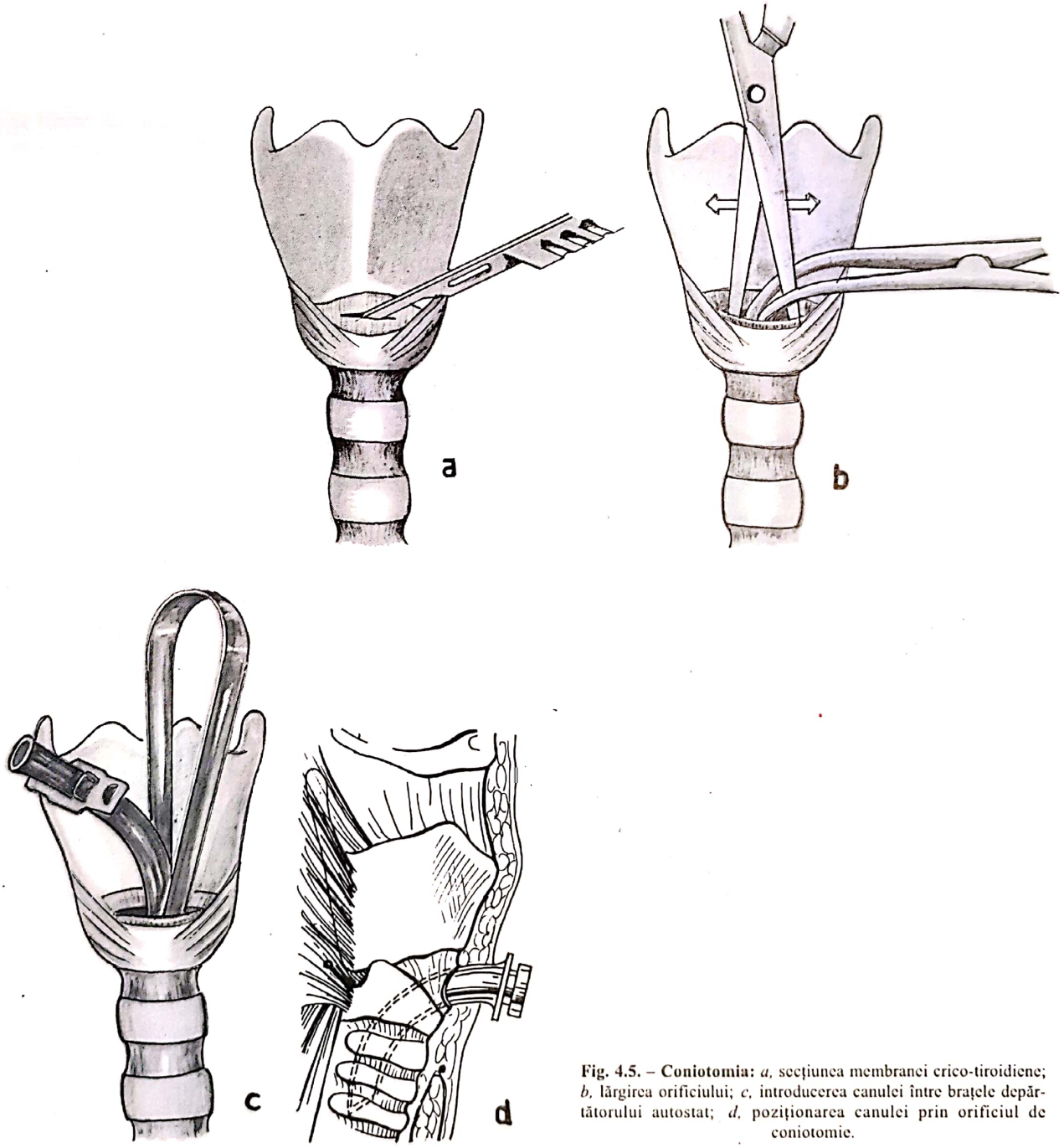

Fig. 4.5. – Coniotomia: *a,* secțiunea membranei crico-tiroidiene; *b,* lărgirea orificiului; *c,* introducerea canulei între brațele depărtătorului autostat; *d,* poziționarea canulei prin orificiul de coniotomie.

Scanned with OKEN Scanner

O atenție deosebită trebuie acordată cazurilor de „traheotomie dificilă". Acestea se referă, pe de o parte, la pacienți care prezintă condiții locale foarte nefavorabile: – gât gros; – istm tiroidian voluminos; – prezența unei tumori cervicale la nivelul timusului sau al tiroidei; – hematoame traumatice cervicale; – trahee deviată; – plexuri venoase bogate etc.. „Traheotomia dificilă" se referă de asemenea la: – pacienții în condiții generale foarte precare (hipoxie accentuată, vene jugulare turgescente, agitație marcată etc.); – cazuri ce impun o traheotomie iterativă.

Se mai consideră ca „dificile", intervențiile efectuate în condiții de mediu precare: – poziție necorespunzătoare a bolnavului; – sală, inventar, personal ajutător necorespunzător etc.

4.2. Laringostomia intercrico-tiroidiană (coniotomia)

În condiții de maximă urgență, dacă nu este posibilă efectuarea unei intubații oro-traheale, iar traheotomia clasică nu se poate efectua în timp util, pentru salvarea bolnavului, se recomandă să se recurgă la coniotomie.

Tehnica coniotomiei constă din deschiderea conductului aerian la nivelul membranei cricotiroidiene, care se repereză la nivelul fosetei crico-tiroidiene, situată între cartilajul cricoid şi cartilajul tiroid.

Intervenția se efectuează sub anestezie locală, respectând următorii timpi operatori: – reperarea fosetei inter-crico-tiroidiene; – incizia membranei intercrico-tiroidiene; – aplicarea depărtătorului autostat; – introducerea canulei între brațele depărtătorului; şi – fixarea canulei (fig. 4.5).

În principiu, coniotomia rămâne un procedeu de urgență care se efectuează la locul accidentului, iar canula se menține la acest nivel numai pe durata strict necesară, până devine posibilă efectuarea traheotomiei, deoarece menținerea prelungită a canulei la nivelul spațiului intercrico-tiroidian predispune la stenozare subglotică.

În cazurile de urgență extremă se poate apela, ca prim timp, la o „micro-traheostomă", cu administrarea imediată de oxigen, sub scutul căruia urmează să se practice o traheotomie. Procedeul este simplu: – se punctionează traheea cu un ac gros, la care se atașează o sursă de oxigen cu un debit reglat la 6–8 litri/minut. Metoda poate fi salvatoare în cursul transportului unui bolnav la o unitate spitalicească corespunzător dotată.

Alegerea momentului pentru executarea unei trraheotomii nu trebuie niciodată tergiversată, considerându-se că nici un reproş nu poate fi mai apăsător decât acela de a nu fi intervenit în timp util, în cazul unei insuficiențe respiratorii acute.

4.3. Mediastinoscopia

Mediastinoscopia este apreciată ca o intervenție chirurgicală utilă pentru precizarea unui diagnostic, în special pentru unele afecțiuni mediastinale limitate la etajul superior.

Procedeul a fost inițiat de Carlens în anul 1959 în Suedia şi de Palma în anul 1960, în Finlanda. Ea s-a răspândit apoi ca o metodă curentă de explorare a mediastinului, datorită calităților sale competitive, reuşind să înlocuiască în cele mai multe clinici, metoda biopsiei limfonodulilor scalenici, preconizată de Daniels în anul 1949.

În prezent dispunem de statistici impresionante ca număr: Kaiser din Freiburg comunică la Congresul de la Essen (1984) peste 1798 de mediastinoscopii, cu o mortalitate de numai 0,15% la 11 000 de mediastinoscopii (Specht).

La noi în țară, L. Hica a fost dintre chirurgi, singurul care a practicat-o ca procedeu de rutină.

Mediastinoscopia este o metodă directă de explorare endoscopico-chirurgicală a mediastinului. Ea permite: – aprecierea aspectului morfologic al organelor mediastinale; – precizarea grupelor limfonodulare participante în cadrul unui proces infecțios sau tumoral; – recoltarea de material bioptic pentru examinări histopatologice sau micro-bacterioloogice. Ea contribuie, în 90% din cazuri, la precizarea diagnosticului histopatologic al tumorilor media-stinale şi bronho-pulmonare.

Mediastinoscopia, ca metodă complementară obligatorie în toate cazurile de cancer bronşic, a permis reducerea la 5% indicațiile toracotomiei exploratorii. Mediastinoscopia este singura care ne poate ajuta să distingem cazurile cu invadarea grupelor limfo-nodulare ipsilaterale, care permit o intervenție în condiții favorabile, de cazurile cu invadarea bilaterală a grupelor limfonodulare, care decretează inoperabilitatea cazului.

Metodele mai moderne de explorare: – tomografia mediastinală; – tomografia computerizată etc., nu au redus valoarea diagnostică a mediastinoscopiei.

Contraindicațiile metodei sunt reduse, dar se recomandă evitarea sa în insuficiența cardiaeă decompensată gravă, în hemopatii, la cei cu obstacole mecanice de-a lungul traseului de explorat (de exemplu cifoză sau scolioză avansată, guşa endotoracică voluminoasă, sindromul avansat de venă cavă superioară etc.).

Mediastinoscopia se efectuează numai într-o sală de operație utilată, cu condițiile tehnice (instrumentar, per-sonal medical etc.), necesare unei toracotomii de necesitate ce s-ar impune în cazul unor accidente vasculare intra-operatorii.

Scanned with OKEN Scanner

Intervenția se execută sub narcoză, cu intubație endotraheală, bolnavul fiind culcat în decubit dorsal, cu capul în extensie.

Se practică o incizie transversală de 5 cm lungime, situată la un lat de deget deasupra incizurii sternale. După incizia tegumentelor și a mușchiului pielos al gâtului se secționează fascia superficială și cea mijlocie și – după traversarea spațiului previsceral – se ajunge la fascia tiro-aorto-pericardică, fascie care formează cel de al IV-lea înveliș conjunctiv al gâtului (fig. 4.6).

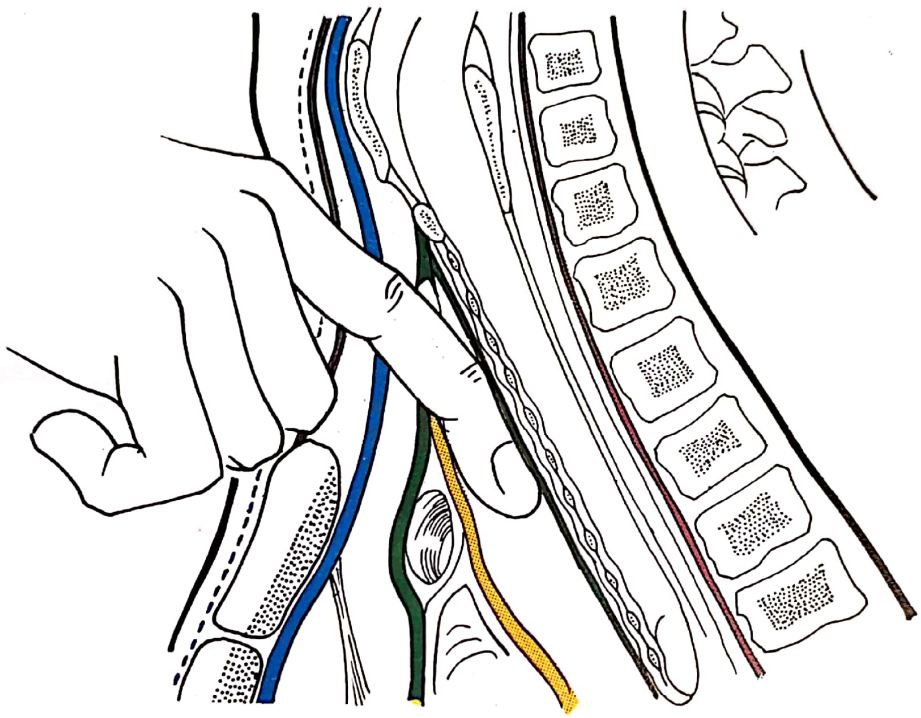

Fig. 4.6. – Regiunea cervico-toracică (secțiune sagitală). Spațiile conjunctivale. Vârful indexului indică spațiul pretraheal.

Fascia tiro-aorto-pericardică (fascia pretraheală) coboară din regiunea gâtului în torace și ocupă aria triunghiului vascular pretraheal, cuprins între trunchiul arterial brahiocefalic și artera carotidă comună stângă. În dedublarea acestei fascii se găsesc: – trunchiul venos brahiocefalic stâng; – venele tiroidiene mediane (plexul venos Tillaux) – noduli limfatici; și, uneori, artera tiroidiană medie Neubauer, care trebuie obligatoriu ligaturată înainte de a fi secționată.

Pentru executarea unei mediastinoscopii corecte, se impune traversarea strict pe linia mediană a fasciei tiro-aorto-pericardice.

Obiectul operației este de a pătrunde în spațiul pretraheal, înaintea feței anterioare a ductului aerian, care trebuie să ne servească ca punct de reper pe toată durata mediastinoscopiei.

În acest scop se incizează fascia pretraheală și se decolează pe o distanță de 2–3 cm, țesutul lax și vasele ce se găsesc în spațiul pretraheal, care se încarcă pe pensă curbă și se secționează între două ligaturi.

În plaga astfel creată, se pătrunde cu indexul, în spațiul pretraheal și se decolează pe rând, cu grijă, fără a provoca dilacerări extinse în jurul conductului aerian: – trunchiul venos brahiocefalic stâng; – trunchiul arterial brahiocefalic; arcul aortei, până se ajunge la bifurcația traheii.

Prin tunelul astfel preparat în spațiul pretraheal, se introduce mediastinoscopul. Cu mișcări delicate de rotație și de pendulare se avansează cu atenție, controlând endoscopic, pe rând elementele de pe traseu.

Dirijarea corectă a mediastinoscopului (după tehnica folosită de Hica L.) se realizează menținând cu rigurozitate contactul permanent al instrumentului cu fața anterioară a traheii, până la bifurcarea acesteia și evitând alunecarea laterală de pe linia mediană. Bifurcarea traheii își semnalează prezența prin dispariția inelelor traheale (fig. 4.7 A și B).

Pentru evidențierea originii bronhiei principale stângi se basculează oblic spre dreapta extremitatea proximală (exterioară) a mediastinoscopului sub un unghi de aproximativ 45°–55° față de linia mediană. Originea bronhiei principale stângi se evidențiază posterior față de artera pulmonară stângă, ale cărei pulsații puternice sunt ușor reperabile.

Scanned with OKEN Scanner

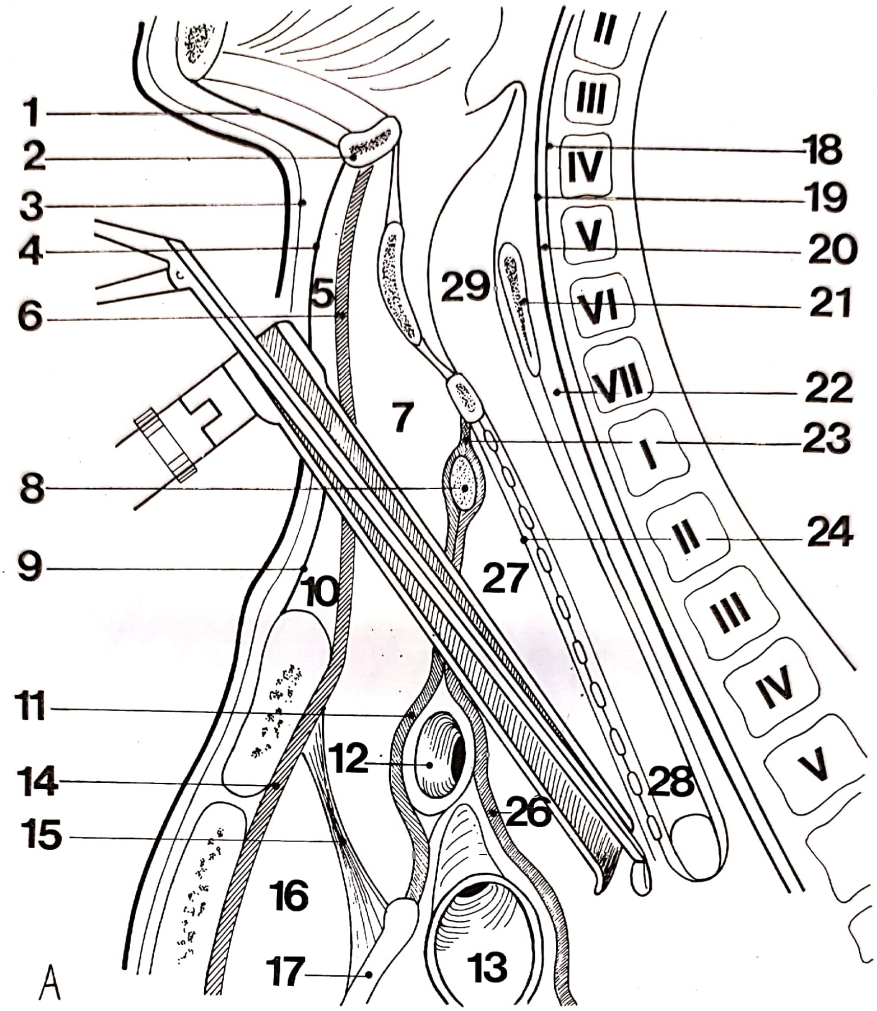

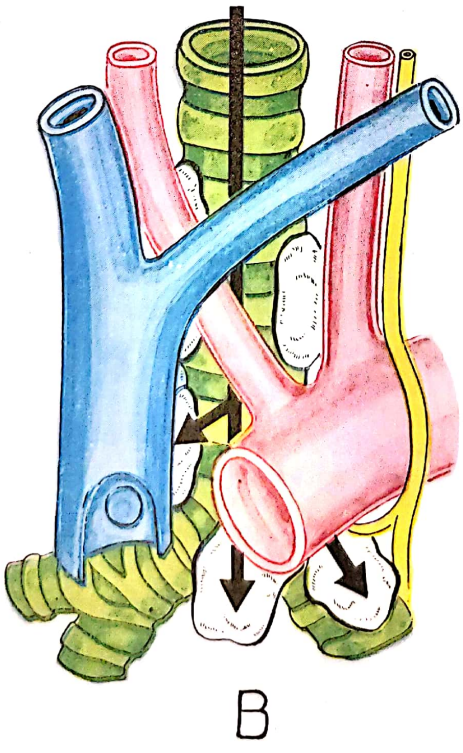

Fig. 4.7. – Mediastinoscopie. A. – Vârful mediastinoscopului se găsește în spațiul pretraheal (vezi legenda fig. 4.1, p. 278).**B. – Săgețile indică direcția de decolare a spațiului pretraheal.**

Scanned with OKEN Scanner

Pentru evidenţierea emergenţei bronhiei principale drepte se retrage mediastinoscopul până la bifurcaţia traheală şi se imprimă extremităţii sale libere, exterioare, o înclinare de 25°–35° spre stânga. Se avansează puţin în profunzime, aproape în continuarea direcţiei traheii, şi se evidenţiază arcul venei azygos, care încrucişează la origine marginea superioară a bronhiei principale drepte. Identificarea arcului venei azygos trebuie făcută cu multă competenţă pentru a asigura diferenţierea sa de limfonodulii din regiune. Aceştia prezintă o pigmentaţie antracoidă care poate să le imprime o imagine endoscopică înşelătoare.

În unghiul dintre cele două bronhii principale se evidenţiază grupul limfo-nodular interbifurcal, iar imediat dedesubtul acestuia, pericardul şi atriul stâng.

Pe feţele laterale ale traheii se evidenţiază imaginea mediastinoscopică a grupelor limfo-nodulare cu sediu paratraheal şi pretraheobronşic.

Pentru decolarea şi izolarea limfo-nodulilor paratraheali pe cale endoscopică, este nevoie de dilacerarea foiţei profunde a ligamentului vertebro-pericardic, care întocmai unui sept, separă spaţiul pretraheal de cel paratraheal.

Prelevarea de material bioptic impune familiarizarea riguroasă a operatorului cu cromatica elementelor locale în starea lor normală şi patologică. Nodulii limfatici se pot evidenţia uneori surprinzător de distinct. Alteori însă, depistarea şi identificarea lor cer o perseverenţă deosebită, spre a-i putea diferenţia de alte elemente.

Recoltarea de material bioptic cu o pensă ciupitoare este permisă numai după precizarea diagnosticului de organ (limfonodul), iar în caz de dubiu, se impune efectuarea prealabilă a unei puncţii exploratorii cu un ac foarte subţire. Materialul bioptic se recoltează de la niveluri multiple, realizându-se o aşa-zisă „ mediastinoscopie bioptică etajată". Se efectuează obligatoriu un examen anatomo-patologic extemporaneu de la toate piesele recoltate, pentru a se evita intervenţii repetate sau inutile.

Mediastinoscopia este indicată la toate cazurile care prezintă opacifieri cu localizare intratoracică, în special la cele din regiunea cervico-toracică, a căror etiologie şi extindere nu pot fi precizate prin alte metode: clinice, radiotomografice, contrastografice, examene citologice sau bioptice traheobronhoscopice, puncţii transparietale, endoscopie pleurală etc. Mediastinoscopia ajută în mare măsură la definirea extinderii, precizarea caracterului şi stabilirea naturii histopatologice a leziunilor tisulare şi limfo-nodulare şi, în consecinţă, la alegerea tipului de intervenţie chirurgicală ce se impune la fiecare caz în parte.

În condiţiile unei tehnicităţi corecte, mediastinoscopia reprezintă o metodă de diagnostic neşocantă, grevată de complicaţii rare şi cu risc minim, în comparaţie cu beneficiile care se pot obţine prin folosirea acestui procedeu, fiind mai complet şi mai precis decât metoda Daniels.

Mediastinoscopia este mai puţin eficientă în cazul unor localizări patologice din mediastinul posterior şi este neindicată în leziunile parenchimatoase, în special în cazul unei patologii pulmonare nespecifice.

La sfârşitul intervenţiei, mediastinoscopul se retrage lent, examinându-se atent şi detaliat traiectul său, pentru a depista orice sursă eventuală de hemoragie. Pentru securitate, se poate meşa cavitatea pentru 24–48 ore.

Mediastinoscopia anterioară, procedeul Chamberlain, este luată în considerare atunci când mediastinoscopia cervicală a rămas negativă, sau când starea ganglionilor mediastinali ne este necesară pentru clarificarea unei indicaţii operatorii.

Calea de abord este cea toracică anterioară, centrată pe coasta a III-a, care se rezecă subepicondral. Urmează incizia epicondrului posterior; denudarea vaselor, toracice interne, care la nevoie se rezecă; decolarea extrapleurală a recesului costomediastinal anterior până la hil în vederea recoltării materialului bioptic (hiloscopia). În prezent mediastinoscopia anterioară tinde să fie înlocuită cu toracoscopia.

4.4. **Anatomia chirurgicală a sindroamelor aperturii toracice superioare**

Sindroamele aperturii toracice superioare şi ale centurii scapulare totalizează o serie de tulburări neuro-vasculare, generate prin compresiunea permanentă a axului arterial subclavio-axilar de către formaţiuni sau structuri anatomice vecine. Compresiunea implică uneori: modificarea traiectului arterial; punerea sub tensiune a unui segment arterial; reducerea lumenului arterial; iritarea sistemului simpatic periarterial; dar şi compresiunea asupra unor trunchiuri nervoase din vecinătate.

Manifestările clinice sunt variate şi necaracteristice şi, în general, nu atrag atenţia asupra unei suferinţe arteriale, cu atât mai mult cu cât axul arterial îşi păstrează multă vreme permeabilitatea. Iniţial, bolnavul acuză o jenă vagă, localizată la baza gâtului, în umăr sau interoscapulo-vertebral, care survine în anumite poziţii (de exemplu, poziţia de „drepţi"), sau cu ocazia unui efort cu braţul ridicat, sau transportând o greutate (pachet, valiză, servietă).

Treptat apar primele semne de obstrucţii arteriale, iniţial distale, la nivelul arterei radiale sau ulnare, apoi proximal. Aceste obstrucţii ar fi rezultatul spasmului arterial repetat, prelungit sau ar fi secundare unor micro-embolizări distale repetate. Embolizarea s-ar produce din segmentul arterial stenozat sau din cel adeseori dilatat semi-anevrismal,

Scanned with OKEN Scanner

situat poststenotic. Odată constatată absența pulsului antebrahial, investigațiile pot identifica leziunea inițială. Aceasta poate fi:

– o coastă cervicală (sindromul coastei cervicale);

– o compresiune arterială interscalenică (sindrom scalenic);

– o compresiune vasculară la trecerea prin defileul costo-clavicular (sindromul costo-clavicular sau sindromul malformativ al primei coaste);

– compresiune intermitentă la trecerea arterei axilare între inserția micului pectoral și apofiza coracoidă (sindromul de hiperabducție sau sindromul hilului membrului superior);

– fibroza diafragmei cervico-toracice.

4.4.1. **Coasta cervicală** poate fi uni- sau bilaterală; poate fi completă, având capătul anterior articulat la stern sau la prima coastă, sau incompletă, cu capătul anterior flotant, liber. Alteori elementul osos incriminabil nu este o coastă cervicală supranumerară, ci o apofiză transversă mai lungă, a ultimei vertebre cervicale (proces costo-transvers) (fig. 4.8 A–B).

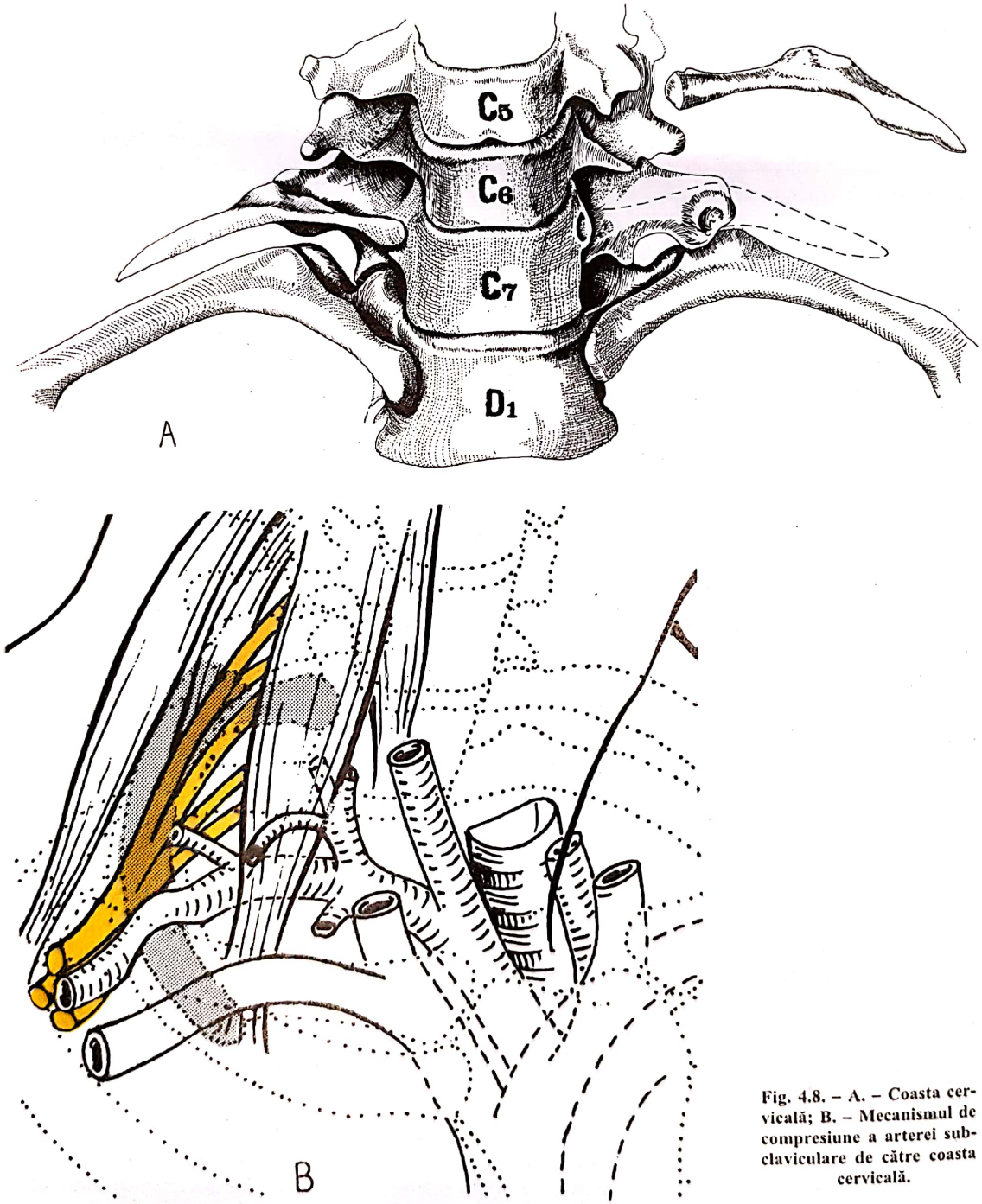

Fig. 4.8. – A. – Coasta cervicală; B. – Mecanismul de compresiune a arterei subclaviculare de către coasta cervicală.

Scanned with OKEN Scanner

Elementul osos supranumerar angulează şi pune sub tensiune (ca o coardă de vioară pe căluş) segmentul vecin al arterei subclavii, stenozându-i adeseori şi lumenul. Imediat în aval, post-stenotic, artera se poate dilata: dilatația pseudo-anevrismală poststenotică. Acestea sunt segmentele unde se pot organiza trombi care migrează ulterior spre extremitatea membrului superior. Acest mecanism, la care se adaugă progresiv o iritație simpatică periarterială, explică obstrucțiile arteriale progresive care se constituie în prezența coastei cervicale. Ameninţarea constituirii unei ischemii cronice severe sau chiar a unei ischemii acute a membrului superior, este principalul argument în favoarea extirpării chirurgicale precoce a coastei cervicale supranumerare.

În funcție de gradul său de dezvoltare, coasta cervicală poate prezenta trei forme morfologice: *a)* coastă cervicală a cărei extremitate anterioară este articulată direct sau prin intermediul unui proces fibro-cartilaginos de stern; *b)* proces costiform (impropriu denumit „coastă cervicală incompletă") cu extremitatea anterioară liberă, eventual fixată printr-o bridă fibro-conjunctivă la prima coastă; *c)* proces costo-transversar, cu o lungime sub 5 cm, cu extremitatea anterioară liberă.

Din punct de vedere patogenic, sunt importante relațiile coastei cervicale cu artera subclaviculară şi cu plexul brahial. Artera subclaviculară încalecă coasta cervicală completă sau procesul fibro-conjunctiv articular, angulându-se exagerat la acest nivel. Această angulație determină cu timpul o jenă circulatorie, evidențiabilă angiografic prin prezența unei leziuni de decubit la nivelul peretelui anterior, leziune generatoare de fibroză. Ulterior, se instalează tulburări vasomotorii prin două mecanisme: *a)* iritarea mecanică a adventicei arteriale; *b)* iritarea fibrelor simpatice şi ale elementelor plexului brahial. Acestea din urmă sunt deseori disociate în prezența unei coaste cervicale şi tensionate, ca şi corzile pe căluşul unei viori, generând un sindrom iritativ, inițial de tip radicular, apoi vasomotor, cu evoluție spre endarterită şi tromboză.

4.4.2. **Sindromul scalenic** se realizează prin compresiunea arterei subclaviculare în segmentul său interscalenic. Faptul se pune pe seama unei hipertrofii a scalenului anterior, unei implantări anormale sau chiar unor contracții spastice ale acestuia (fig. 4.9).

În cadrul examenului clinic, manevra Adson sugerează cu destulă fidelitate sindromul scalenic: bolnavul fiind în poziție şezândă, i se urmăreşte pulsul radial şi se ascultă în fosa supraclaviculară; în timpul unei inspirații profunde, bolnavul întoarce capul şi apleacă bărbia spre regiunea supraclaviculară incriminată (atitudinea de violonist); în timpul manevrei, examinatorul percepe diminuarea amplitudinii pulsului radial sau chiar dispariția acestuia şi apariția unui suflu sistolic în fosa supraclaviculară.

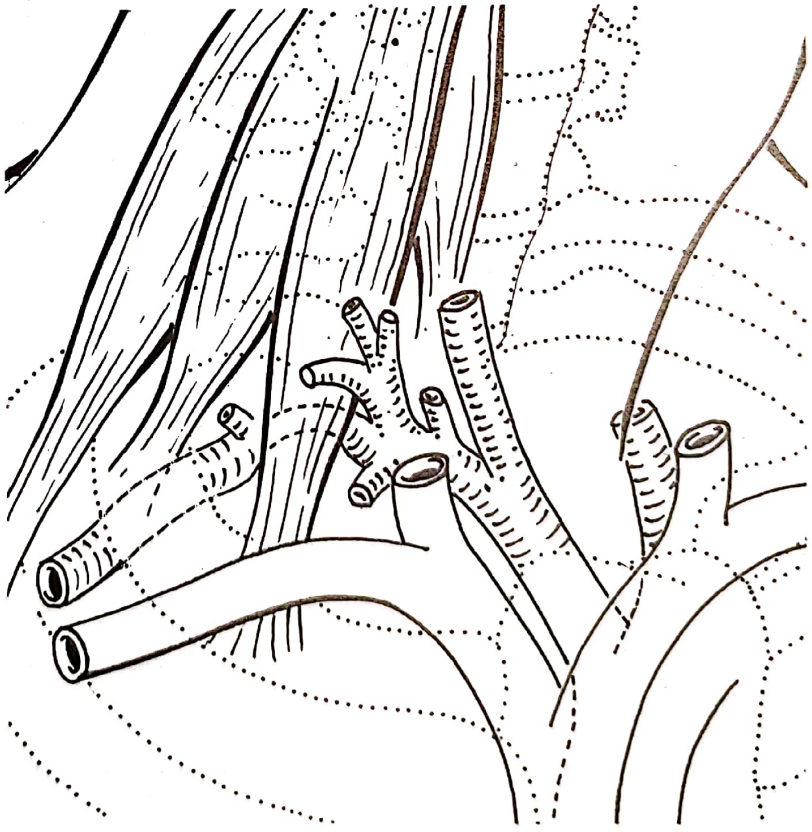

Fig. 4.9. – Mecanismul de compresiune a arterei subclaviculare în segmentul interscalenic al acesteia.

Scanned with OKEN Scanner

Sindromul scalenic beneficiază de scalenotomie anterioară (aticotomie), asociată cu simpaticotomie cervico-toracică pe cale anterioară supraclaviculară (Gasc şi Ross). Tot pe această cale, asociat chirurgiei funcţionale, se poate extirpa şi o coastă cervicală, când aceasta contribuie la instalarea sindromului sau este chiar cauza acestuia.

4.4.3. **Sindromul costo-clavicular** sau sindromul malformativ al primei coaste se consituie prin compresiunea axului vascular la trecerea prin spaţiul costo-clavicular. Fenomenul se poate realiza prin malformaţii ale claviculei, ale coastei I sau prin vicii de consolidare post-fractură a unuia dintre aceste elemente osoase.

Anomaliile congenitale ale primei coaste se pot prezenta sub trei forme lezionale: agenezia porţiunii anterioare a coastei I, care devenind mobilă, se lasă uşor antrenată în sus de contracţia muşchiului scalen anterior, declanşând prin compresiunea elementelor vasculare subclaviculare, tulburări funcţionale similare cu cele determinate de coasta cervicală; agenezia porţiunii mijlocii a coastei I, a cărei extremitate anterioară, mai deformată, se articulează cu porţiunea mijlocie a coastei a II-a; coasta I, mai lată, deseori dublă, cu exostoze uneori foarte evidente, care extind aria tulburărilor funcţionale neuro-vasculare de la acest nivel (fig. 4.10).

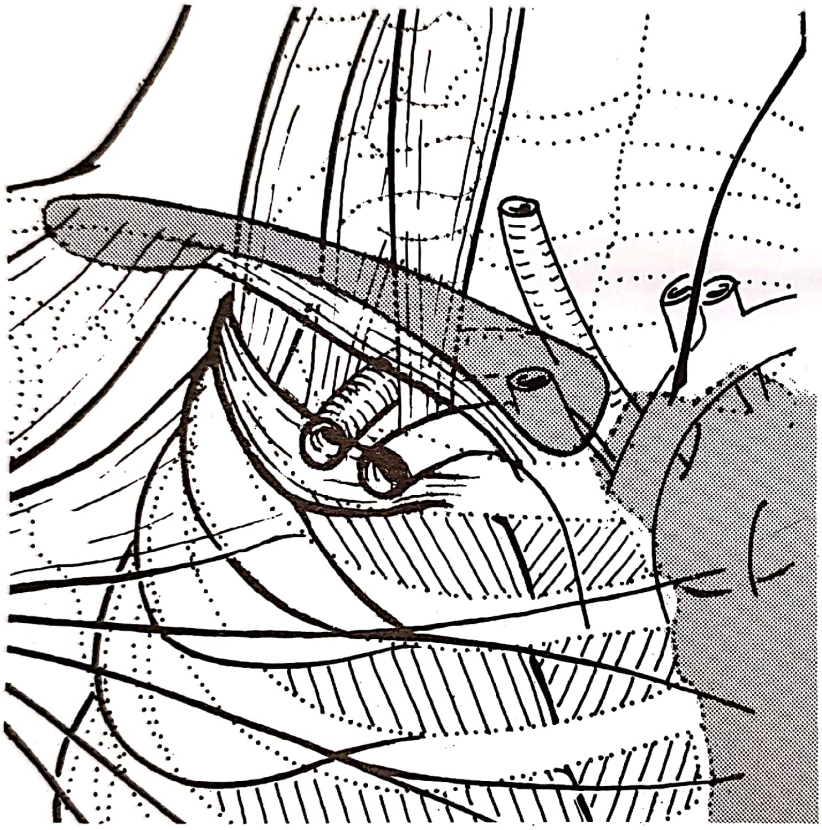

Fig. 4.10. – Mecanismul de compresiune a arterei subclaviculare la nivelul defileului costo-clavicular.

O asemenea condiţie anatomică supune bolnavul şi la riscul unei tromboze venoase a membrului superior, accident căruia i se recunoaşte o origine traumatică.

Compresiunea arterială la nivelul spaţiului costo-clavicular se evidenţiază la bolnavul în poziţie şezând, care efectuează o poziţie forţată de „drepţi!"; în timpul acesta examinatorul constată diminuarea amplitudinii pulsului radial sau chiar dispariţia acestuia şi percepe un eventual suflu sistolic în fosa supraclaviculară (Coll şi Roth).

Sindromul de defileu costo-clavicular beneficiază de rezecţia coastei I pe cale posterioară, interscapulo-vertebrală şi, în completare, de simpatectomie toracică pe cale posterioară, extrapleurală. Pentru lărgirea căii de abord la extremitatea posterioară a coastei I, se asociază de necesitate şi rezecţia coastei a II-a (tehnica White şi Smithwick, modificată).

Criteriul principal pentru indicaţia chirurgicală îl constituie în cadrul acestui sindrom, tulburările plexului nervos brahial, deoarece în cazul lezării pronunţate a acestuia, fenomenele nu se mai remit complet şi continuă să persiste şi postoperator.

4.4.4. **Sindromul de hiperabducţie sau sindromul hilului membrului superior** se instalează prin compresiunea axului vascular, în hiperabducţie, la locul de trecere pe sub micul pectoral şi apofiza coracoidă. Fenomenul se evidenţiază la bolnavul în decubit dorsal, căruia urmărindu-i pulsul radial, i se aduce membrul superior în hiper-

Scanned with OKEN Scanner

extensie: amplitudinea pulsului diminuează până la dispariție (Wright). Același fenomen se poate realiza și dacă bolnavul își duce membrul superior în poziție de aruncare a unei greutăți, deci efectuează o hiperabducție (fig. 4.11).

Pentru identificarea corectă a leziunilor, în special pentru a se aprecia interesarea axului arterial subclavio-axilar, examenul angiografic, eventual în poziții diferite ale brațului, este de incontestabilă utilitate.

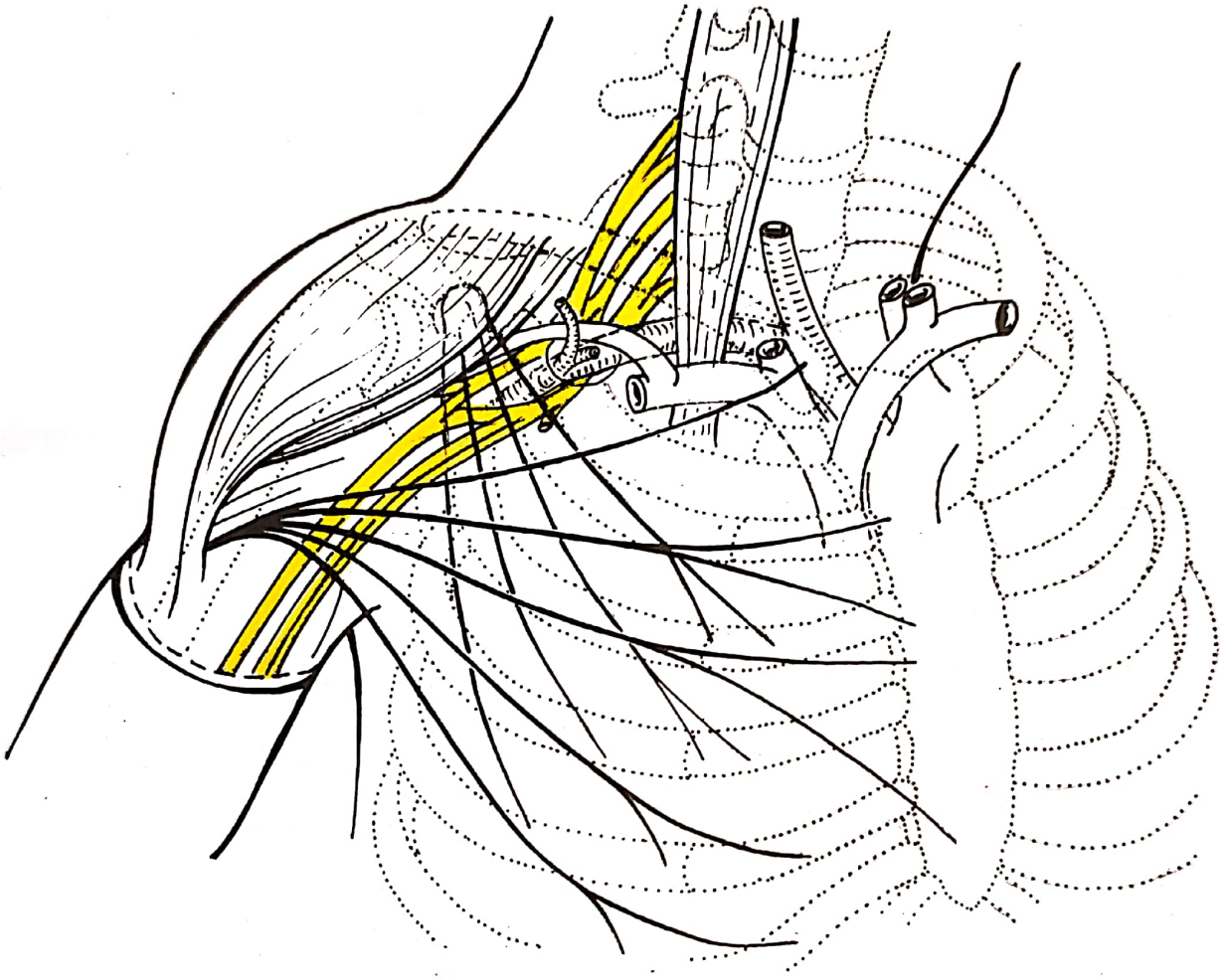

Fig. 4.11. – Mecanismul de compresiune a arterei subclaviculare prin hiperabducția membrului superior.

4.5. Principiile tratamentului chirurgical

Indicația operatorie în sindroamele ischemice neuro-vasculare, prin compresiuni la nivelul deschiderii superioare a toracelui se justifică prin persistența suferinței subiective, prin limitarea funcțională a membrului superior corespunzător, dar, mai ales, prin pericolul extinderii leziunilor arteriale obstructive, prin spasm prelungit și modificări endarteriale progresive sau/și prin micro-embolizări repetate, având ca punct de plecare segmentul arterial comprimat sau segmentul imediat vecin, post-stenotic, foarte deseori dilatat pseudoanevrismal.

Indiferent de forma lezională pe care o poate prezenta sindromul neurovascular de la nivelul aperturii toracice superioare, tratamentul chirurgical local se va însoți în principiu de două intervenții complementare: simpatectomia cervico-toracică și de rezecția primei coaste.

Această atitudine este justificată prin argumente clinice și anatomice, deoarece sindromul de compresiune a arterei subclaviculare de la acest nivel nu se datorează în exclusivitate unor cauze locale, ci poate fi determinat și de procese cu răsunet mai general, care interesează structura și funcționalitatea întregii diafragme cervico-toracice, denumită de Hayek și „cupula fibrosa". Ancorată puternic la prima coastă, ablația acesteia din urmă este întotdeauna urmată de relaxarea structurilor fibro-conjunctive ale diafragmei cervico-toracice în totalitatea sa, stabilindu-se un nou echilibru, cu o nouă distribuție a forțelor care se confruntă în cursul solicitărilor impuse de efortul respirator sau de cel fizic.

Scanned with OKEN Scanner

Anatomo-chirurgical, rezecția primei coaste prezintă unele particularități legate de orientare, dar în special de raporturile extremității posterioare care este acoperită de coasta a II-a și a III-a.

Topografic, coasta I este împărțită în trei segmente: posterior, vertebral; mijlociu, muscular; și anterior, neuro-vascular.

a) Segmentul posterior al primei coaste cuprinde partea din arcul costal situată înaintea procesului transvers. Acestuia, la rândul său, i se distinge: un cap; un gât și o tuberozitate.

Articulația dintre segmentul posterior al primei coaste și coloana vertebrală se face în două puncte diferite:

– articulația costo-vertebrală propriu-zisă și

– articulația costo-transversară.

Conexiunea articulației costo-vertebrale se realizează: printr-un ligament intersos, de regulă slab dezvoltat, și printr-o capsulă, întărită la periferie de două ligamente (ligamentul costo-vertebral anterior și ligamentul costo-vertebral posterior).

Articulația costo-transversară este, de asemenea înconjurată de o capsulă, întărită însă de patru ligamente, din care trei sunt costo-transversare, foarte puternice (dispuse: posterior, superior și inferior) și unul anterior.

În afară de aceste ligamente, mai există și un ligament interosos bine dezvoltat, cu sediu intracapsular.

Gâtul primei coaste are raporturi nemijlocite cu: ganglionul stelat; artera vertebrală; și trunchiul arterial cervico-toracic.

b) Segmentul mijlociu, sau muscular, al primei coaste oferă inserție mușchiului scalen mijlociu, ca și primei digitații a mușchiului dințat anterior.

c) Segmentul anterior, neuro-vascular, este dominat de inserția mușchiului scalen anterior pe tuberculul Lisfranc și de traiectul elementelor neuro-vasculare.

Se constată astfel că extremitatea posterioară a primei coaste este porțiunea cea mai săracă în elemente neuro-vasculare și, ca atare, cel mai ușor abordabilă din punct de vedere chirurgical.

A. ***Abordarea primei coaste în vederea ablației sale*** pe cale posterioară constă în:

1) Așezarea bolnavului culcat în decubit anterolateral, opus leziunii, cu brațul de partea bolnavă adus înainte, sprijinit de cotul flectat și de perna elastică plasată sub partea afectată.

2) Se expune regiunea cervico-dorsală și se practică o incizie logitudinală de aproximativ 8 cm în spațiul interscapulo-vertebral. Mijlocul inciziei trebuie să corespundă celei de a VII-a apofize spinoase cervicale.

Prin disociere se pătrunde printre fibrele mușchilor din planul superficial: mușchiul trapez; mușchiul micul romboid; mușchiul micul dințat posterior și superior. Se pătrunde apoi printre mușchii care ocupă planul profund al acestei regiuni: mușchiul splenius; porțiunea inferioară din mușchiul marele complex; mușchiul transvers al gâtului; precum și mușchii șanțului vertebral din porțiunea dorso-cervicală; și se ajunge direct pe coasta I.

Cu ecartorul se îndepărtează de o parte și de alta a inciziei musculatura și se identifică prin palpare digitală cu indexul mâinii stângi, marginea externă a extremității posterioare a primei coaste, în timp ce cu bisturiul se secționează musculatura intercostală și periostul de la acest nivel.

3) Se deperiostează segmentul mijlociu, muscular, al primei coaste, începând cu marginea externă, fața superioară și apoi cea inferioară, dedesubtul căreia se realizează un tunel. Prin acest tunel se introduce un cârlig de coastă, cu care se va acroșa marginea internă a coastei.

4) În continuare se deperiostează segmentul vertebral al primei coaste. Prezența cârligului conferă nu numai o mai mare securitate gestului chirurgical, dar și mai multă disponibilitate în încercările de dezarticulare a primei coaste la nivelul celor două conexiuni ale acesteia: cea costo-transversară și cea costo-vertebrală.

În cursul dezarticulării coasta se tracționează puternic lateral, iar musculatura se ecartează medial.

Se secționează apoi, parțial cu bisturiul și parțial cu răzușa, ligamentul costo-transversar extern, apoi tot cu bisturiul – ligamentul interosos, după care se insistă pe același loc cu răzușa (dalta) până la dezarticularea gâtului primei coaste. Cu cealaltă mână se tracționează de coastă, până la eliberarea acesteia și din articulația costo-vertebrală.

5) După dezarticularea posterioară a primei coaste se eliberează segmentul anterior neuro-vascular al acesteia. Pentru aceasta, servindu-ne de cârlig, coasta se tracționează în sus și lateral, cu scopul de a îndepărta planul osos de traiectul elementelor neuro-vasculare dispuse intra- și extrascalenic. Deperiostarea se începe cu fața inferioară a coastei, cu decolarea domului pleural, apoi – folosind răzușa Doyen – se eliberează și fața superioară și regiunea internă până la articulația costo-sternală. Secționarea coastei în segmentul anterior se face fie cu răzușa, fie cu costotomul Brunner.

După îndepărtarea primei coaste, diafragma cervico-toracică se relaxează în totalitatea ei, oferind structurilor fibro-elastice dispuse în jurul focarului lezional de la nivelul vascular, un alt regim tensional, iar elementelor vasculare posibilitatea de reorientare a axului lor pe direcția de curgere a lichidelor.

B. ***Tehnica rezecției primei coaste pe cale transaxilară*** solicită plasarea bolnavului în decubit lateral și cu membrul superior în abducție de 90° pentru a expune groapa axilară.

Scanned with OKEN Scanner

Reamintim că aceasta are forma cvadrangulară delimitată: – anterior, de muşchiul marele pectoral şi de aponevroza clavi-pectoro-axilară; posterior, de muşchiul subscapular, muşchiul mare şi micul rotund şi de muşchiul marele dorsal; medial, peretele costal şi marele dinţat, iar lateral de muşchiul biceps şi muşchiul coraco-brahial.

Vârful regiunii axilare este delimitat: anterior, de claviculă şi de muşchiul subclavicular; postero-lateral, de marginea superioară a omoplatului şi apofiza coracoidă: antero-medial, de prima coastă şi prima digitaţiune a marelui dinţat.

Baza axilei este escavată. Ea corespunde unui perete acoperit de piele, care se întinde de la partea superioară a braţului la peretele lateral al toracelui.

Peretele de la baza axilei, este format din patru straturi: 1. pielea; 2. ţesutul celular subcutanat; 3. aponevroza superficială; 4. aponevroza profundă.

Cavitatea axilei cuprinde ţesut celulo-adipos, vase de sânge, limfo-noduli limfatici şi trunchiuri nervoase.

Este important de subliniat raporturile elementelor neuro-vasculare la intrarea lor în axilă prin defileul costo-clavicular.

Operaţia debutează cu incizia transversală a tegumentului sub zona pieloasă, între marginea inferioară a muşchiului marele pectoral şi cea anterioară a muşchiului marele dorsal, cu interesarea aponevrozei axilare superficiale şi cele profunde. Se pătrunde astfel în cavitatea axilară. Disecţia se extinde în direcţia cranială, de-a lungul fasciei toracice superficiale în depistarea primei coaste. Disecţia care urmează, va identifica pachetul vasculo-nervos şi relaţiile acestuia cu muşchiul scalen anterior, a cărui inserţie va fi evidenţiată, iar după izolarea sa, va fi secţionat. Urmează decolarea subperiostală a primei coaste pornind de la mijlocul ei. Cu răzuşa se eliberează extremitatea anterioară sterno-condrală care se secţionează.

La fel se procedează şi la extremitatea ei posterioară. Partea rezecată trebuie să includă capul, gâtul şi articulaţia costo-transversară. Scalenul mijlociu nu va fi secţionat de la inserţia sa pe coastă, ci doar decolat şi aceasta pentru a se evita traumatizarea nervului marelui dinţat *(n. thoracicus longus)* care se găseşte în spatele marginii lui posterioare.

Apariţia în plagă a celui de al VIII-lea nerv cervical în conexiune cu primul nerv dorsal, arată că rezecţia coastei I la acest nivel s-a efectuat complet. Acest lucru este foarte important, deoarece prezenţa unui rest de coastă poate deveni mai târziu o cauză de iritaţie şi de recidivă a bolii. De asemenea, se va încerca la sfârşitul operaţiei distrugerea integrităţii periostului sau fragmentarea sa, aceasta pentru a nu da loc mai târziu unei regenerări a coastei întâi, sau formarea unui calus vicios.

În ultimul timp se pare că rezecţia primei coaste pe cale transaxilară a mai pierdut din popularitate, în favoarea celei posterioare în care se înscrie şi experienţa noastră.

C. Unii autori completează rezecţia primei coaste cu o ***simpatectomie cervico-toracică,*** prin extirparea lanţului ganglionar T_1–T_3, în care se găseşte adesea înglobat şi ultimul ganglion cervical, pe considerentul că tratamentul sindroamelor de compresiune de la nivelul aperturii toracice superioare, nu se reduce numai la îndepărtarea factorului mecanic, ci şi la ameliorarea consecinţelor sale, dominate de fenomenele de vasoconstricţie.

Simpatectomia cervico-toracică efectuată în aceeaşi şedinţă sau izolat, ameliorează prin efectele sale, vaso-dilatatoare fenomenele ischemice ale membrului superior.

Cu toate că se vorbeşte frecvent în loc de simpatectomie cervico-toracică de stelectomie ca act chirurgical, în realitate, încă de la lucrările lui Ascroft, urmate de cele ale lui White şi Smithwick, iar apoi de cele ale lui Leriche, a rămas stabilit că extirparea ganglionului stelat (care se însoţeşte întotdeauna de sindromul Claude Bernard-Horner) nu este necesară, deoarece filetele vasoconstrictoare, destinate membrului superior, urmează calea fibrelor preganglionare, care se sfârşesc în primii trei ganglioni simpatici toracici, de unde şi recomandarea, dată ulterior de Leriche, de a înlocui stelectomia cu ramicectomia.

În prezent tehnica simpatectomiei cervico-toracice, adoptată de majoritatea chirurgilor, constă din rezecţia ganglionilor simpatici T_1–T_3 şi a conexiunilor acestora cu ganglionul stelat, în special cu polul inferior al acestuia.

Lanţul ganglionar simpatic cervico-toracic poate fi abordat: *a)* pe cale cervicală sau cervico-toracică în patru variante: calea anterioară (Leriche, 1933); calea antero-laterală (Gask şi Ross); calea laterală (Thoma Ionescu şi Gomoiu, 1910); şi calea posterioară (White–Smithwick, 1940); *b)* calea toracică posterioară extrapleurală; *c)* calea toracică axilară intrapleurală.

a) Majoritatea autorilor preferă efectuarea ***simpatectomiei cervico-toracice pe cale antero-laterală*** (fig. 4.12).

Incizia se practică în spaţiul supraclavicular, la 1 cm deasupra claviculei. Lungă de aproape 8 cm, ea se întinde transversal de la inserţia sternală a muşchiului sternocleidomastoidian până la relieful muşchiului trapez. Se secţionează muşchiul pielos, aponevroza cervicală superficială şi jumătatea laterală a fasciculului clavicular al muşchiului sterno-cleidomastoidian. Se evidenţiază triunghiul omohioidian, cu vena jugulară externă, care la acest nivel primeşte ca afluent vena scapulară superioară. Se secţionează vena jugulară externă, apoi aponevroza cervicală mijlocie, iar la nevoie şi muşchiul omohioidian şi se pătrunde în loja supraclaviculară care se disecă.

În plagă se evidenţiază apoi muşchiul scalen anterior cu nervul frenic, care se ecartează către partea medială a plăgii. Lateral faţă de muşchiul scalen anterior se găsesc trunchiurile secundare ale plexului brahial. Muşchiul

Scanned with OKEN Scanner

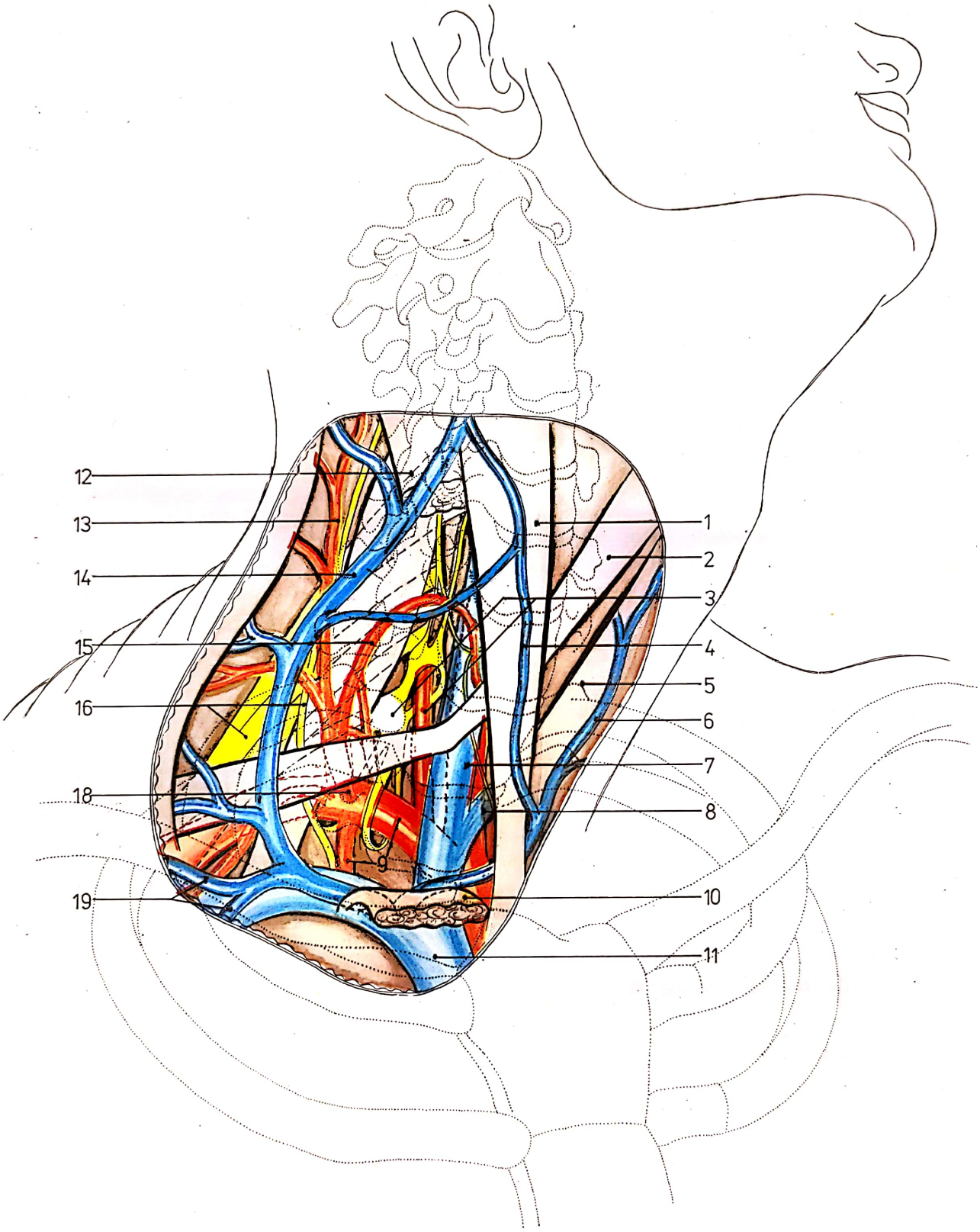

Fig. 4.12. – Fosa supraclaviculară dreaptă. Raporturile ganglionului stelat cu elementele vasculare din vecinătate. *1,* m. sternocleidomastoideus; *2,* m. omohyoideus; *3,* a. vertebralis + ganglion stelatum; *4,* v. jugulară oblică anterioară Kocher; *5,* m. sternohyoideus; *6,* v. jugularis anterior; *7,* v. jugularis interna; *8,* v. thyreoideae mediae; *9,* a. thoracica interna; *10, 12,* m. sternocleidomastoideus (secționat); *11,* v. brachiocephalica dextra; *13,* a. cervicalis ascendens; *14,* v. jugularis externa dextra; *15,* a. thyroidea inferior; *16,* n. phrenicus; *18,* truncus thyrocervicalis; *19,* v. cephalica.

Scanned with OKEN Scanner

scalen anterior se izolează şi se secţionează pe sondă cât mai aproape de inserţie, urmărindu-se ca prin retracţia extremităţii sale superioare, să se obţină o deschidere cât mai largă a spaţiului scaleno-vertebral.

În câmpul operator se evidenţiază domul pleural, încrucişat de artera subclaviculară cu ramurile colaterale, care iau naştere din convexitatea acesteia: trunchiul arterial tiro-bicervico-suprascapular; lateral faţă de acest trunchi, artera cervico-intercostală, iar de partea sa medială, artera vertebrală. Între aceste ultime două colaterale, pe un plan posterior se descoperă – în limitele triunghiului scaleno-pleuro-vertebral – în contact direct cu gâtul primei coaste, ganglionul stelat.

De regulă trunchiul arterei cervico-intercostale se găseşte lateral faţă de ganglionul stelat. Când ramura intercostală a acestui trunchi trece prin faţa ganglionului, acesta se izolează şi se secţionează.

Vizibilitatea regiunii supra-retropleurale şi accesibilitatea către ganglionul stelat poate fi sporită prin secţionarea ligamentelor: vertebro-pleural; transverso-pleural şi costo-pleural, care se inseră pe cupola fibroasă şi care în mod normal se opun la coborârea domului pleural. Secţionarea trunchiului arterial cervico-intercostal şi, la nevoie, a arterei tiroidiene inferioare, contribuie concomitent şi la coborârea arterei subclaviculare.

Cadrul operator astfel pregătit, se trece în continuare – urmând planul osos costo-vertebral al lojei descrise de Thoma-Ionescu – la decolarea extrafascială a pleurei apicale şi evidenţierea lanţului simpatic cervico-toracic până la a III-a articulaţie costo-vertebrală.

Rezecţia lanţului ganglionar simpatic T_1–T_3 şi a trunchiului simpatic corespunzător se face de jos în sus, după schema descrisă de Leriche şi Fontaine, secţionând concomitent cu ramurile comunicante o parte din polul inferior al ganglionului stelat.

b) ***Simpatectomia pe cale toracică posterioară*** se execută pe bolnavul culcat în decubit ventral, sprijinit de o pernă pneumatică introdusă sub partea superioară a toracelui. Braţul de aceeaşi parte se lasă să atârne în jos pentru bascularea omoplatului şi evidenţierea spaţiului interscapulo-vertebral. Intervenţia se realizează pe cale extrapleurală, cu rezecţia arcului posterior al celei de a III-a coaste toracice.

c) ***Simpatectomia pe cale toracică axilară intrapleurală*** oferă, ca şi calea precedentă, cele mai bune condiţii tehnice de rezecţie a lanţului ganglionar simpatic T_1–T_3, concomitent cu polul inferior al ganglionului stelat şi ramurile comunicante la care este conectat.

Scanned with OKEN Scanner

Scanned with OKEN Scanner

Capitolul 5

BAZELE ANATOMICE ALE INTERVENȚIILOR DIN COMPARTIMENTUL MEDIASTINAL ANTERIOR*

5.1. Timectomia

Timusul este un organ limfo-epitelial a cărui lojă se întinde, la sugar, din regiunea cervicală până în cea toracică a etajului superior din compartimentul mediastinal anterior. La adult, el se limitează numai la regiunea toracică a acestui compartiment.

Acesta se găseşte înapoia sternului şi înaintea traheii şi a inimii, într-o lojă proprie, numită „loja timică", sau spațiul retrosternal Gravitz.

Timusul este alcătuit din doi lobi şi numai rareori este uni- sau polilobat. Cei doi lobi sunt orientați vertical şi se unesc, sau numai se alipesc unul de altul pe linia mediană, fiind legați printr-un strat subțire de țesut conjunctiv. Unirea celor doi lobi la nivelul lor mijlociu dă organului forma literei „H". Dacă unirea se face mai jos, organul ia aspectul literrei „V".

Fiecare lob are un corp de formă piramidală şi două extremități sau coarne: – unul cranial, denumit cornul cervical; şi – altul caudal, denumit cornul toracic. Coarnele cervicale, sau superioare, ale celor doi lobi sunt mai efilate şi mai lungi, întinzându-se până în vecinătatea corpului tiroid. Coarnele inferioare sunt mai groase, rotunde, uneori de dimensiuni destul de mari şi se întind peste partea superioară a pericardului.

La naştere timusul cântăreşte în medie 11–13 g şi creşte apoi în primii ani de viață anual cu câte 4–5 g, iar în anii următori, mai lent. La pubertate el atinge greutatea maximă considerată în medie de 28 g, dar poate atinge şi în mod normal 31–38 g (Raconi). După pubertate timusul prezintă o involuție fiziologică, involuție morfologică prin scădere lentă în greutate, care atinge la vârsta de 25 de ani, în medie 20–25 g, la 40 de ani – 15 g, iar la vârstnici – 4–5 g (Odinet).

Loja în care este adăpostit timusul, loja timică, are structură fibroasă şi este delimitată:

– anterior (considerat de sus în jos): – de inserția sternală a muşchilor subhioidieni; – manubriul sternal; – primele două cartilaje costale; – articulațiile sterno-condro-claviculare; şi – ligamentul sterno-pericardic superior, de care îl separă fundurile de sac pleurale (vezi fig. 1.4.1 şi 1.4.2);

– posterior, de lama fibroasă tiro-pericardică, în grosimea căreia se găseşte trunchiul venos brahiocefalic stâng şi vasele tiroidiene medii, care îl separă de trahee. Retrotimic se găsesc, de asemenea, cele două planuri vasculare: – planul frontal, venos, reprezentat de trunchiurile venoase brahiocefalice ce se unesc în dreapta liniei mediane spre a forma vena cavă superioară şi – planul arterial, dispus oblic dinainte înapoi, în cea mai mare parte în stânga liniei mediane, format din arcul aortic şi primele ramuri colaterale ale acestuia, respectiv de trunchiul arterial brahiocefalic (care trece retrotimic, oblic, în dreapta liniei mediane, cravatând traheea) şi artera carotidă comună stângă, care urcă vertical spre baza gâtului;

– lateral, loja este mai puțin net delimitată şi corespunde tecilor vasculare ale gâtului, vaselor toracice interne şi nervilor frenici.

Loja se termină cranial, la marginea inferioară a istmului tiroidian iar caudal, pe inserția pericardică a ligamentului sterno-periocardic superior.

Timusul este înconjurat de o atmosferă de țesut conjunctiv lax care permite uşor, enucleerea sa, cu excepția a două zone mai aderente, lipsite de țesut grăsos: – zona superioară, formată de ligamentele tiro-timice, teci fibroase care înconjură ramurile timice ale arterei tiroidiene inferioare; şi – zona posterioară, timo-pericardică, întinsă şi rezistentă, prin care timusul este fixat de sacul pericardic.

* Inima şi vasele mari ale inimii, care fac parte şi ele din mediastinul anterior, vor fi abordate într-o lucrare aparte.

Vascularizația arterială a timusului este asigurată de cinci ramuri sistematizate în trei pediculi: – pedicului superior, prezent la 50% din cazuri, format din două artere timice superioare, ramuri ale arterelor tiroidiene inferioare; – pedicului lateral, constant, format din două artere timice laterale, ramuri din arterele toracice interne sau din arterele diafragmatice superioare; și – pedicului mijlociu, prezent la 58% din cazuri, reprezentat de artera timică mijlocie (Vesari), sau artera timică centrală Latarjet și Murand, ram din trunchiul arterial brahiocefalic sau direct din aortă. Din artera timică centrală ia naștere uneori artera tiroidiană mijlocie, sau artera tiroidiană *ima* Neubauer.

Arterele timice se ramifică în interiorul timusului în artere interlobare și apoi în artere lobare, care se termină în substanța corticală a glandei, printr-o rețea vasculară bogată.

Venele timice drenează în majoritatea cazurilor prin unul sau două trunchiuri colectoare venoase care se desprind de pe fața posterioară a organului, urmează un traiect ascendent în lama tiro-pericardică și se varsă în trunchiul venos branhiocefalic stâng. Unică în o treime din cazuri și dublă în jumătate din cazuri, această venă principală a timusului este groasă de aproximativ 2 mm, dar scurtă. Ligatura ei constituie timpul operator vascular esențial în cursul exerezei acestui organ.

Limfaticele timusului drenează prin trei pediculi: – superior, către ganglionii prescalenici ai confluentului Pirogoff, fiind situat medial față de venele jugulare interne; – anterior, către lanțul arterei toracice interne; și – posterior, către ganglionii prepericardici retrosternali.

Inervația timusului este reprezentată de filete simpatice cervicale și filete vagale, care au în interiorul organului o dispoziție perivasculară.

Morfologic, timusul este alcătuit dintr-o stromă conjunctivă și un țesut propriu, organizat în lobuli timici.

Stroma este alcătuită din capsula conjunctivă care învelește organul și din septurile care se desprind din ea și care împart timusul într-un mare număr de lobuli poliedrici. Lobulul, cu un diametru de 0,2–2 mm, reprezintă unitatea histologică a timusului. Fiecare lobul este alcătuit dintr-o parte centrală, medulară, mai palidă la colorațiile uzuale, înconjurată la periferie de corticală cu un aspect mai întunecat.

Medulara lobulului conține predominant celule epiteliale unite prin desmozomi la nivelul prelungirilor lor, formând așa-numita stromă epitelială, în ochiurile căreia se găsesc limfocite T. Ea conține totuși mai puține limfocite decât corticala, iar celulele epiteliale de la acest nivel sunt mai puțin ramificate. Celulele epiteliale au citoplasma dezvoltată, ușor acidofilă. Ele generează corpusculii Hassal, structuri complexe, plasate exclusiv în medulară, caracteristice pentru diagnosticul de organ, totuși nu strict indispensabil.

Cortexul lobulului apare mai închis la culoare, datorită concentrării mari de limfocite mici dispuse printre celulele epiteliale.

Frecvența mitozelor pe câmpurile timice relevă o rată mitotică ridicată, evident cea mai crescută din toate structurile limfoide.

Patologia chirurgicală a timusului este reprezentată de hiperplazia sa și de tumori, adeseori asociate cu sindroame morbide cu o patologie autoimună cum sunt *miastenia gravis* (cel mai frecvent), apoi cu agammaglobulinemia, hipogammaglobulinemia, lupul eritematos, tiroidita autoimună, anemia hemolitică etc. Tumorile timice se pot asocia și cu manifestări hematologice din diverse imunopatii de tipul eritroblastopeniilor adultului sau cu sindroame endrocrine de tip Cushing, Addison, diabet etc. (Ioana Zosin).

Hiperplazia (hipertrofia) timusului este o entitate care are o expresie morfologică, histologică, clinică și radiologică destul de relativ definită altădată, ceea ce a dus la comunicarea unui număr exagerat de cazuri sub acest diagnostic. Dezvoltarea mijloacelor moderne de investigație a îmbunătățit diagnosticul și a delimitat mai precis noțiunile.

Hiperplazia corespunde unei creșteri de volum și greutate peste limitele normale. Boala se pune în evidență prin examene radiologice (radiografia standard, pneumomediastinografia, tomografia computerizată) și prin examenul histologic, care relevă modificări de structură, ilustrate prin hiperplazia de țesut limfoid, care invadează organul și îi modifică arhitectonica cortico-moleculară făcând aproape invizibilă rețeaua reticulară.

La sugar, hipertrofia timusului este mai frecventă și se decelează în multe cazuri accidental (14,6 % din cazuri), cu ocazia unei radiografii toracice efectuate pentru o altă afecțiune intercurentă. Ea survine mai ales în primele 6 luni de viață (72 % din totalul cazurilor sunt sub vârsta de 1 an) și este, conform unei statistici a serviciului de radiologie din Policlinica de Copii din Timișoara (Lazăr E.), mai frecventă la băieți (63 % din cazuri).

Morfologic, hipertrofia de timus este, la sugar, mai frecvent bilaterală (84 % din cazuri) și moderată ca volum. Aspectul radiologic la sugar este foarte variat. Formele bilaterale pot imita o lărgire a pediculului vascular al inimii sau pot avea aspect policiclic, nodular sau globulos. În formele accentuate de hipertrofie bilaterală survin aspecte pseudotumorale (fig. 5.1) „în mantie", „în coloană", sau forme asimetrice.

Scanned with OKEN Scanner

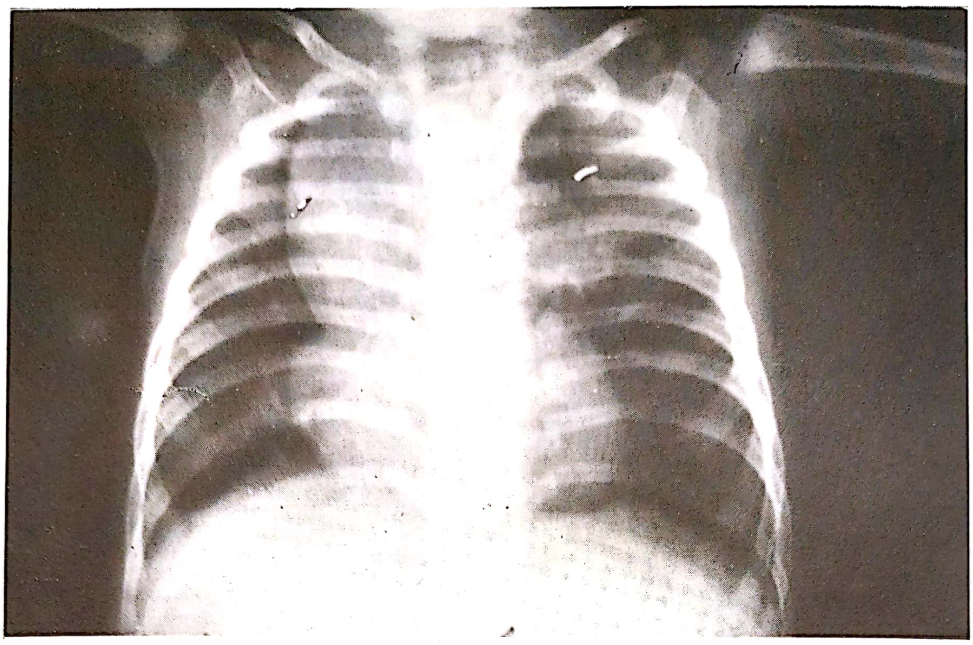

Fig. 5.1. – Hipertrofie voluminoasă a lobului timic drept, formă pseudotumorală. (Radiografie: pacienta L.D., în vârstă de 5 luni) (din colecţia Lazăr E.).

Formele unilaterale se pot prezenta cu imagini: „în jumătate de clopot", „în pânză de corabie" (fig. 5.2), „în valuri", sau cu aspect „pseudotumoral" etc..

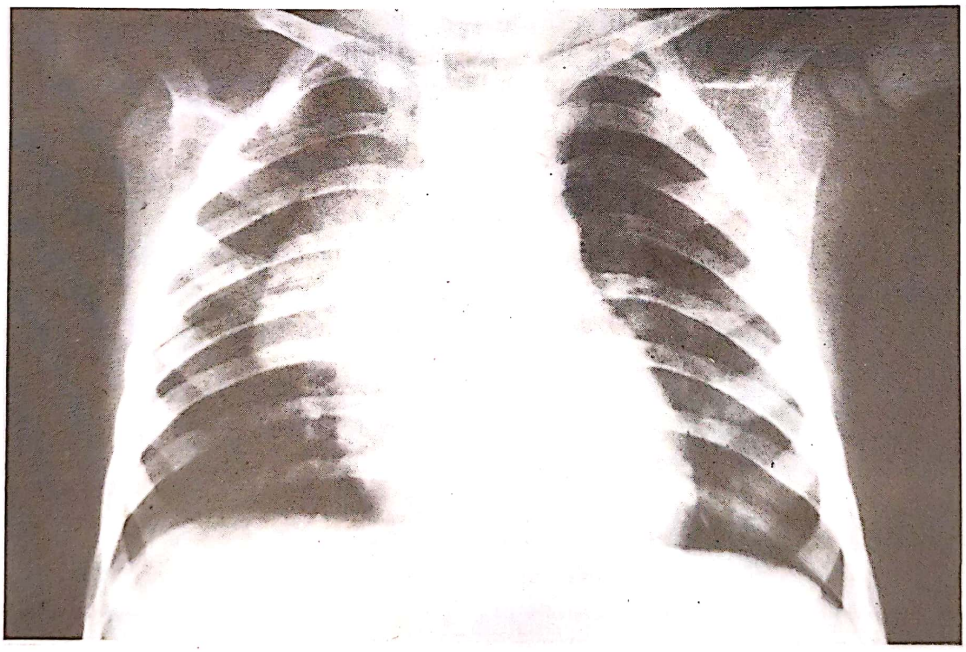

Fig. 5.2. – Hipertrofia lobului drept timic în „pânză de corabie". (Radiografie: pacienta C.F., în vârstă de 6 1/2 luni) (din colecţia Lazăr E.).

Tumorile timice sunt destul de frecvente, atingând circa 10–15% din totalul tumorilor mediastinale. Conform unei statistici proprii (Oancea şi Hica) din 1975, tumorile timice au reprezentat 8,8% din totalul tumorilor mediastinale, dar se pare că frecvenţa lor este în creştere atingând procentul de 30% din tumorile mediastinale operate în ultimii 15 ani (Oancea şi Hica, 1989).

Referitor la clasificarea tumorilor de timus, diverşi autori (Lates, 1962; Fischer, 1962; Rossi, 1976; Galy şi Renault, 1969) au propus diverse scheme.

Scanned with OKEN Scanner

Conform clasificării lui Galy şi Renault, tumorile timice se împart în trei categorii:

1) Tumorile timice propriu-zise, cu originea în celulele proprii glandei, celulele epiteliale şi limfocite. Aceste tumori pot îmbrăca: a) o formă benignă: – epitelială; – limfocitară; sau – mixtă, limfo-epitelială; şi b) o formă malignă – timo-epitelială, sau carcinomatoasă; – limfosarcomatoasă; şi – mixtă, limfo – şi epitelio-sarcomatoasă.

2) Timoame de „împrumut", cu origine în alte structuri histologice ale timusului: – stromă fibro-vasculară; – ţesut nervos; – ţesut grăsos; – celule aberante; etc.. Din această grupă fac parte: – timoamele hodkiniene; – limfoamele timice; – tumorile germinale; – carcinoidul timic; – tumori cu structură vasculară (angiomul cavernos, limfo-miosarcomul); –granulomul eozinofil.

3) Distrofiile timice sunt tumori benigne cu mecanisme de formare variate şi tipuri anatomo-clinice diferite: *a)* hipertrofiile timice primitive ale sugarului; *b)* hipertrofiile timice secundare ale copilului; *c)* hipertrofia timică tardivă primitivă; *d)* chistul timic (fig. 5.3); *e)* lipomul timic.

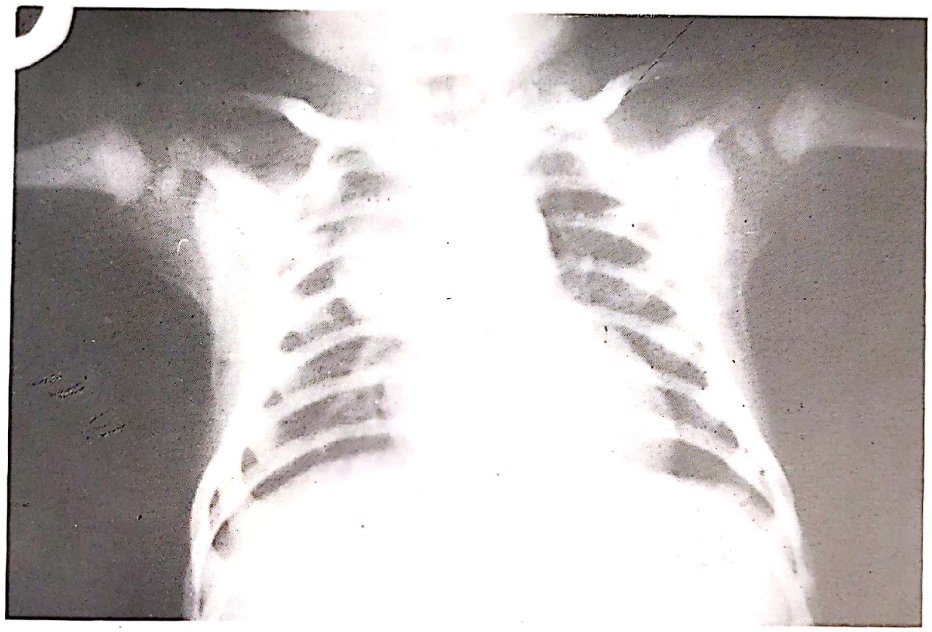

Fig. 5.3. – Chist timic (din colecţia Lazăr E.).

Tumorile timice beneficiază de tratament chirurgical atât pentru a înlătura fenomenele de compresiune pe vase (sindromul de venă cavă superioară), trahee (insuficienţa respiratorie), pe nervi (recurent, cu modificări de fonaţie) etc., cât şi pentru a înlătura sindroamele morbide asociate, în special miastenia, care survine la 40% din tumorile timice (Juvara E.). Acestea pot preceda uneori cu ani instalarea miasteniei, pot surveni concomitent cu aceasta sau se pot dezvolta ulterior. În formele asociate cu tumori timice, tratamentul chirurgical al miasteniei are indicaţie absolută.

Timectomia este indicată în *miastenia gravis,* chiar dacă timusul nu este încă tumoral, acesta fiind adeseori numai hiperplazic histologic. Este de preferat ca timectomia să se execute la o vârstă tânără, în formele rezistente la tratamentul medicamentos, în cazurile care prezintă fenomene de insuficienţă respiratorie progresivă. Se recomandă ca intervenţia chirurgicală să se execute în fazele de remisiune a miasteniei.

Tehnica timectomiei. Alegerea căii de acces este condiţionată de localizarea şi de dimensiunile tumorii timice. Calea de acces directă, care permite abordarea timusului în totalitatea sa este calea mediosternotomiei anterioare, prin sternotomie verticală parţială înaltă sau prin sternotomie totală. Căile de acces „indirecte", cum sunt: – toracotomia laterală, toracotomia postero-laterală, sau toracotomia superioară (cervico-sternotomia), reprezintă adaptări la condiţiile care reclamă deplasarea câmpului de vizibilitate în cazul unor tumori timice voluminoase sau lateralizate, cu conexiuni vasculare cu risc operator crescut.

După efectuarea sternotomiei mediane totale, sau parţiale, şi aplicarea unui depărtător autostat, se trece la decolarea feţei anterioare a timusului de pe faţa posterioară a sternului. Decolarea restrosternală se continuă apoi: – în sus, pe faţa posterioară a muşchiului sterno-tiroidian, până la istmul glandei tiroide; – în jos, pe faţa posterioară a sternului, până la descoperirea liniei de insertaţie a marginii inferioare a timusului pe pericard; – lateral, până în apropierea fundurilor de sac costomediastinale anterioare, drept, respectiv stâng. (fig. 5.4).

Se pune astfel în evidenţă cea mai mare parte a feţei anterioare a timusului, acoperită la acest nivel de o capsulă proprie subţire, care se incizează pe linia mediană.

Scanned with OKEN Scanner

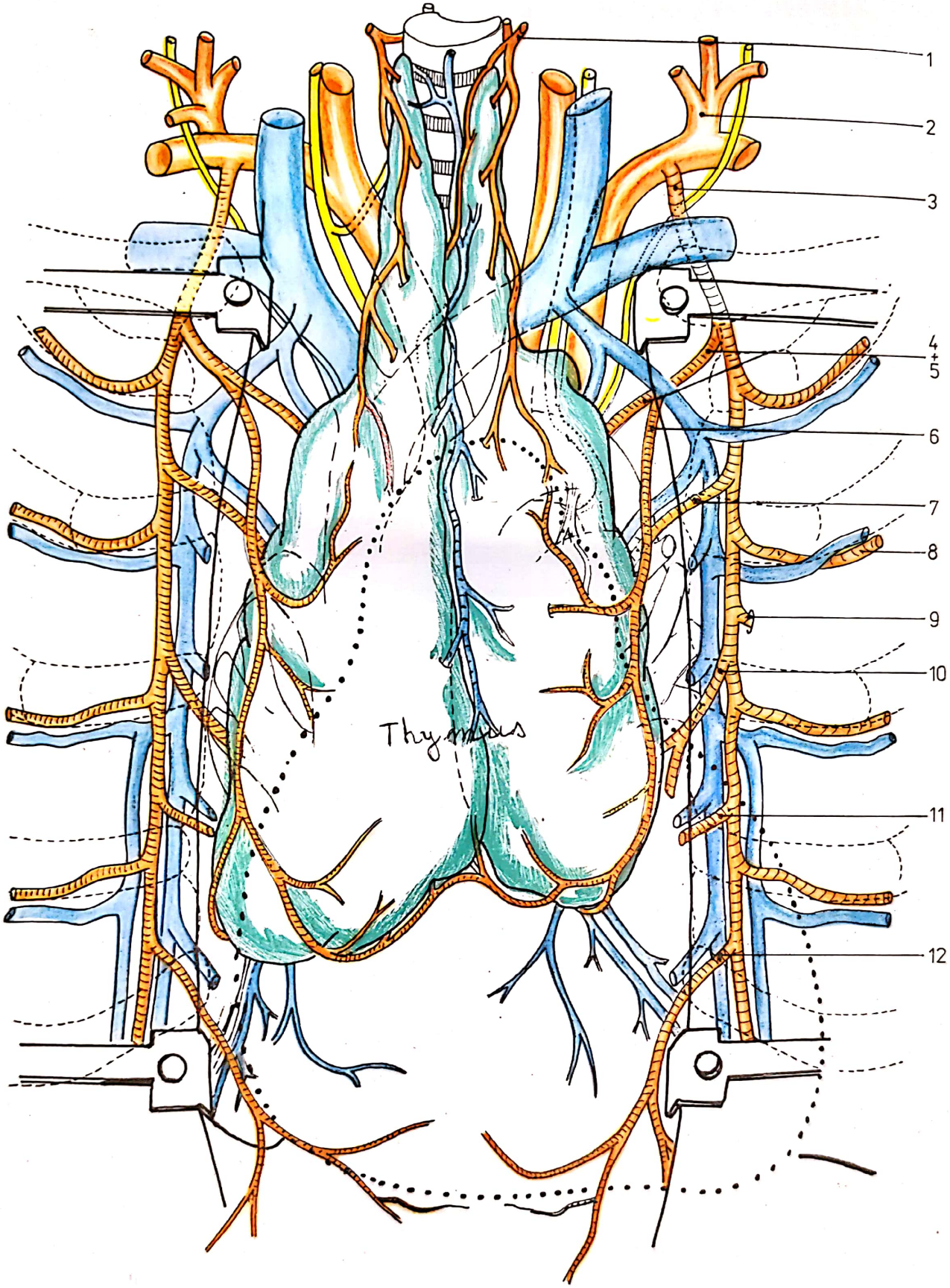

Fig. 5.4. – Sternotomie mediană. Explorarea lojei timusului şi a pediculilor vasculari: *1,* artera tiro-timică superioară; *2,* tr. a. thyrocervicalis; *3,* a. thoracica interna; *4, 5,* a. pericardo-frenică superioară (a. pericardiacophrenica): *6,* a. timică inferioară; *7,* a. pericardică, ramura antero-superioară; *8,* ramura intercostalis anterior (a. thoracica interna); *9,* ramus perforans (a. thoracica interna); *10,* a. pericardică, ramura antero-inferioară; *11,* a. retro-sternală; *12,* a. pericardo-frenică inferioară (a. pericardiacophrenica).

Scanned with OKEN Scanner

Reperarea capsulei prin câteva pense chirurgicale aplicate pe marginea proiectatei incizii reprezintă momentul-cheie al intervenției, deoarece această capsulă formează scutul sub care se efectuează în continuare enucleerea timusului. (fig. 5.5).

Decolarea sa începe, de fiecare parte, cu polul inferior şi constă din izolarea intracapsulară a marginii sale inferioare de pe fața anterioară a pericardului. Timusul se diferențiază de țesuturile din jur prin ascpectul său uşor lobulat, culoarea mai roz a parenchimului şi prin consistența sa elastică.

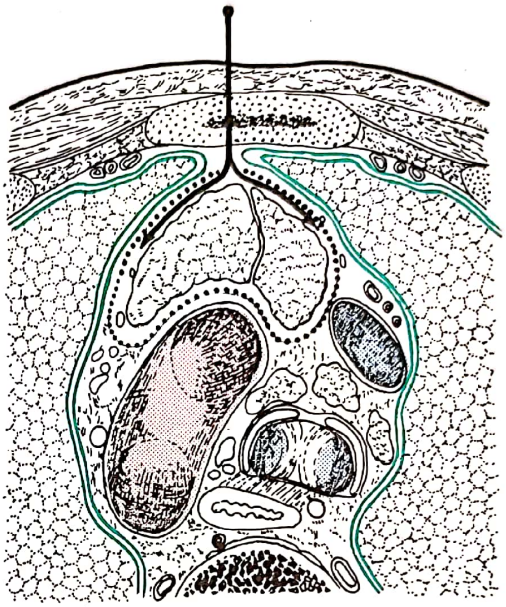

Fig. 5.5. – Secțiune transversală prin torace la nivelul extremității anterioare a primului spațiu intercostal (segmentul inferior al secțiunii). (Copil în vârstă de un an).

Partea decolată a timusului se ancorează cu o pensă „en coeur" şi se tracționează în sus, punându-se astfel în evidență în continuare fața posterioară a acestuia, aderentă de pericard, până se ajunge la pediculii vasculari ai glandei: – arterele timice laterale, ramuri din artera toracică internă; şi – venele timice, care se varsă în trunchiul venos branchiocefalic stâng (fig. 5.6).

Uneori artera timică laterală provine dintr-un trunchi comun cu artera pericardo-frenică superioară. În acest caz, artera timică se disecă cu grijă şi se izolează de elementele vasculare ale pedicului pericardo-frenic superior, care încrucişează fața laterală a timusului şi se alătură traiectului nervului frenic. După ligaturarea şi secționarea ambilor pediculi timici laterali, marginea inferioară a timusului se tracționează în sus, pentru a se ajunge la pediculii venoşi ai timusului, care se varsă în trunchiul venos brahiocefalic stâng (fig. 5.7.).

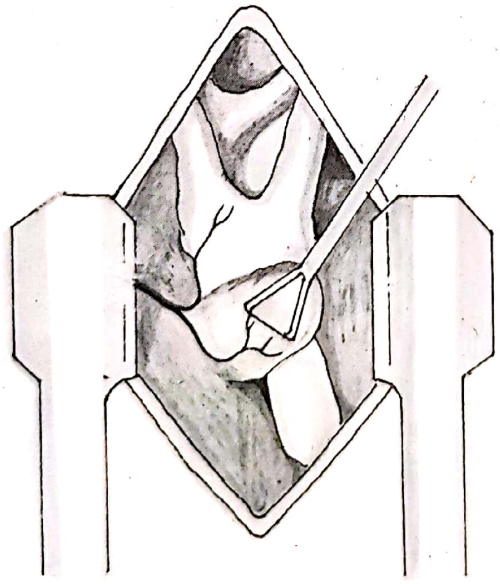

Fig. 5.6. – Timectomie. Ligatura pedicului arterial lateral drept.

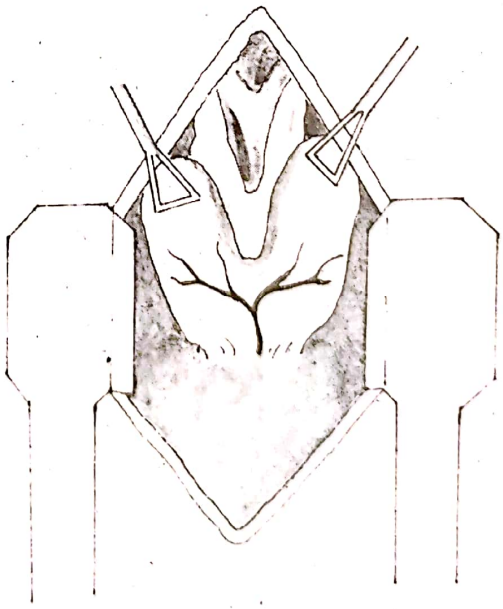

Fig. 5.7. – Timectomie. Ligatura pedicului venos.

Scanned with OKEN Scanner

Trunchiul brahiocefalic stâng se evidențiază ca o formațiune albăstruie care încrucișează fața posterioară a timusului. În cazul unui traiect transglandular al acestui trunchi venos, se impune eliberarea sa din grosimea parenchimului.

După secționarea colectorilor venoși, polul inferior al timusului se coboară, iar prin tracționare în jos se pun în evidență: – cornul superior drept și stâng al glandei; – ligamentele timo-tiroidiene, străbătute de artera timică superioară; și – artera timo-tiroidiană anterioară, situată pe linia mediană. Elementele arteriale și ligamentare se secționează.

După îndepărtarea timusului se controlează foarte atent hemostaza din loja timică și mai ales integritatea fundurilor de sac pleurale costo-mediatinale anterioare, care se pot lesne leza în cursul manevrelor chirurgicale. În cazul unei efracții pleurale mici se pun 1–2 fire de sutură pe pleură, iar toracele se poate închide fără drenaj. În prezența unui defect pleural mai important însă, se impune un drenaj aspirativ intrapleural.

Toracele se închide prin fixarea sternului cu câteva fire metalice și drenarea spațiului retrosternal cu un tub subțire de plastic.

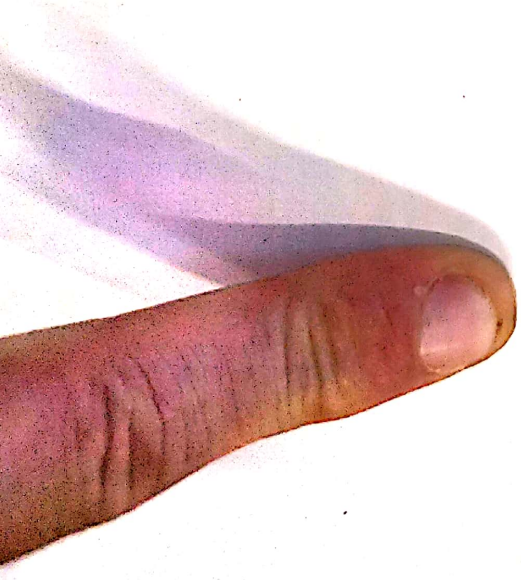

Scanned with OKEN Scanner

Scanned with OKEN Scanner

Capitolul 6

BAZELE ANATOMICE ALE INTERVENȚIILOR DIN COMPARTIMENTUL MEDIASTINAL MIJLOCIU

Compartimentul mediastinal mijlociu și-a sporit importanța și interesul medico-chirurgical, datorită faptului că a devenit în ultimele două decenii, teatrul de desfășurare a două categorii de intervenții deosebit de disputate:

1. Rezecția și reconstrucția ductului traheo-bronșic,
2. Rezecțiile pulmonare, în forme invazive de cancer T_3, cu abordul intra- și transpericardic al elementelor pediculului pulmonar.

6.1. Tehnica rezecției și reconstrucției traheale

Rezecția, ca și reconstrucția traheală, sunt indicate în cazurile de obstrucție stenotică a traheii. După R. Meyer și Irene Fleming, cazurile de stenoză a traheii pot fi: – congenitale sau – câștigate. Stenozele traheale câștigate se împart în: – cicatriceale; – și tumorale. Stenozele cicatriceale pot fi: – determinate de: leziuni specifice; – prin compresiune; postcaustice; – posttraumatice; – postoperatorii; – posttraheotomie; după intubații prelungite etc..

După localizarea lor, stenozele traheale cicatriceale pot fi: laringotraheale; – subglotice; – suprasternale; – retrosternale înalte; sau – retrosternale joase. Stenozele posttraheotomie suprasternale pot fi localizate deasupra, la nivelul sau dedesubtul stomei; – localizările retrosternale înalte sunt provocate de balonașul sondei de intubație sau de vârful canulei traheale; – iar cele retrosternale joase, sunt provocate de vârful sondei traheale (fig. 6.1 și 6.2).

Stenozele traheale tumorale pot fi determinate de tumori: – benigne; – semimaligne – și maligne.

Tratamentul stenozelor traheale urmărește repermeabilizarea lumenului traheal, prin reconstrucția peretelui traheal cu: – țesut propriu al bolnavului, realizându-se o homografă; – anastomoză primară; – sau prin proteză din materialul plastic.

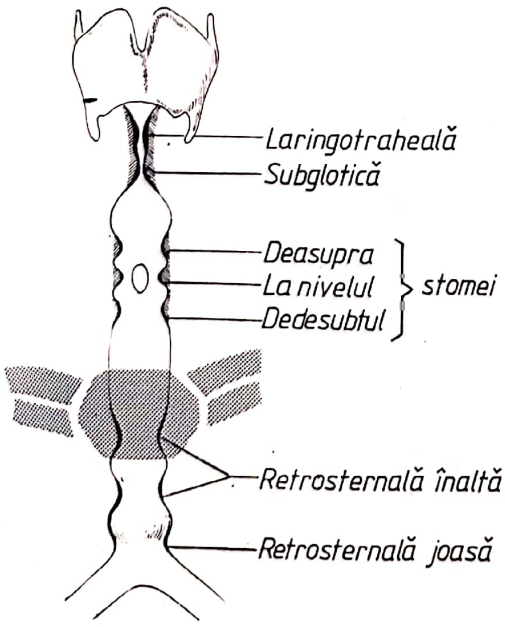

Fig. 6.1. – Localizarea stenozelor traheale.

Fig. 6.2. – Cauzele predominante ale obstrucțiilor traheale: *a*, aspirarea sau înfundarea intraluminală a buzelor stomei; *b*, traumatizarea peretelui traheii prin vârful canulei traheale; *c*, necrozarea peretelui traheal prin compresiunea determinată de balonașul sondei de intubație.

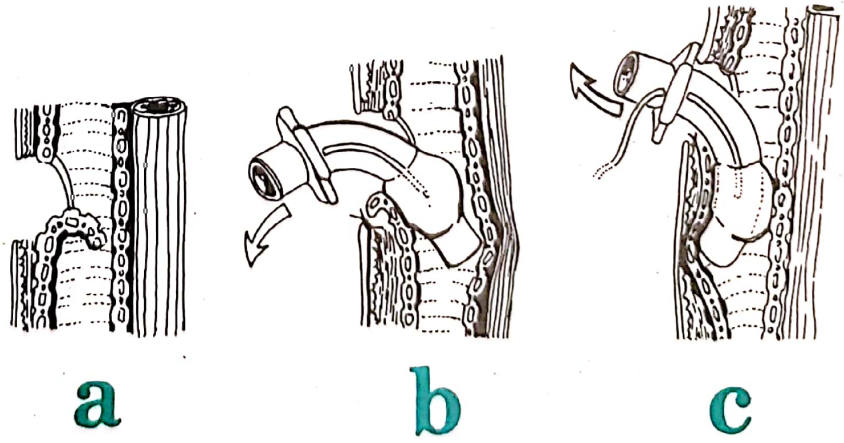

6.1.1. **Reconstrucția traheii prin homografă** se efectuează pentru acoperirea unor defecte „în fereastră", instalate cel mai adesea după rezecția unor formațiuni tumorale benigne, sau după îndepărtarea unei cicatrice stenozante mai puțin extinse, instalate după traheotomie.

Materialul de reconstrucție se recoltează din: – septul nazal; – cartilagiu costal; – sau periostul claviculei. Pelota respectivă se suturează pe circumferința suprafeței excizate din trahee, ca în fig. 6.3 și 6.4.

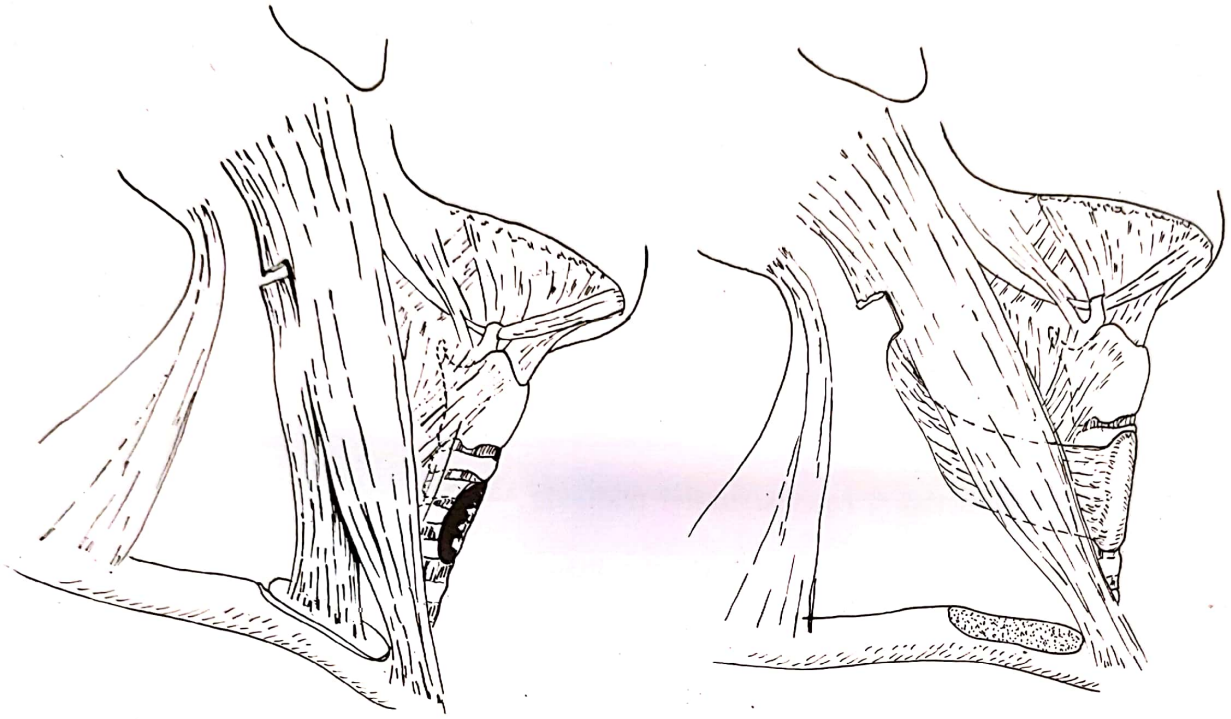

Fig. 6.3. – Stenoză traheală. Excizie operatorie. Plastie prin grefă pediculară musculo-periostală, prelevată din claviculă.

6.1.2. **Reconstrucția prin anastomoza primară** a traheii este considerată în prezent ca fiind metoda ideală. Ea se poate practica însă numai la un segment limitat de trahee, care în cazurile de excepție poate atinge cel mult o lungime de 6,4 cm (fig. 6.5).

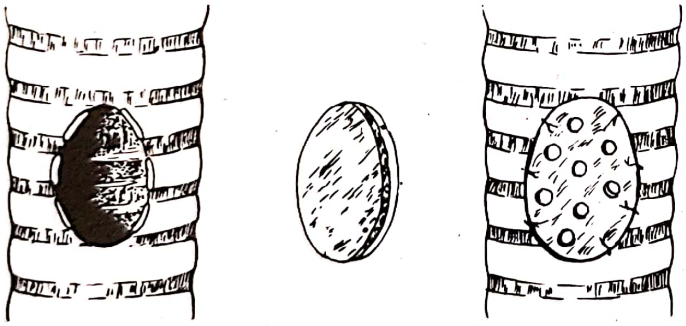

Fig. 6.4. – Stenoză traheală. Excizie operatorie. Plastie cu grefă liberă de cartilaj, prelevat din septul nazal.

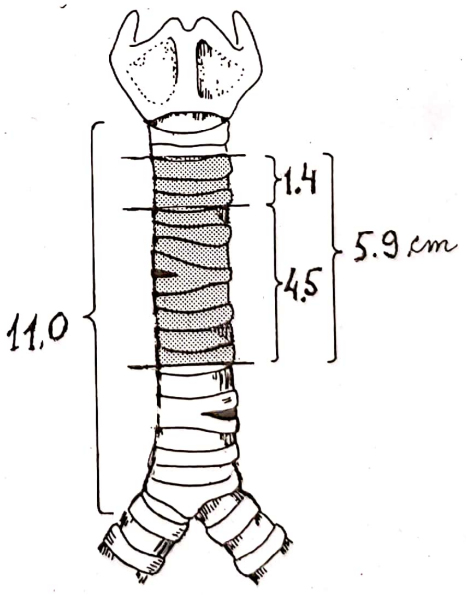

Fig. 6.5. – Stenoză traheală. Excizie operatorie. Reconstrucție prin anastomoza primară a traheii.

Pentru a efectua o anastomoză traheală de 6,4 cm este necesară mobilizarea extremității distale a traheii, ceea ce se realizează apelând la mai multe artificii, ca:

– așezarea capului în semiflexie sub un unghi de 30° (2 cm) (fig. 6.6);

Scanned with OKEN Scanner

– mobilizarea completă a hilului drept, cu secționarea ligamentului triunghiular (3 cm);
– disecția intrapediculară a vaselor pulmonare (0,9 cm);
– secțiunea bronhiei primitive stângi și reimplantarea ei în bronhia intermediară dreaptă (2,5 cm). Datorită complexității tehnice a reimplantării bronhiei, acest din urmă timp operator se aplică la rezecția de carenă.

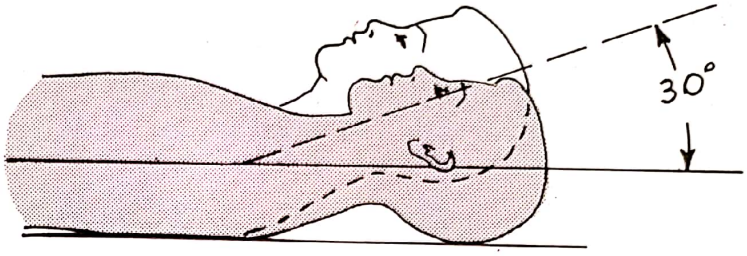

Fig. 6.6. – Stenoză traheală. Flectarea capului cu 30° reduce distanța dintre segmentele traheii cu 2 cm.

6.1.3. **Reconstrucția cu proteză** din material sintetic, se practică în caz de rezecții extinse de trahee și în special în rezecțiile de carenă.

Un material protetic ideal ar trebui să fie: – impermeabil; – de consistență adecvată, încât să nu permită colabarea pereților în timpul inspirației; – să fie bine tolerat de gazdă și bine încorporat de țesuturile din jur, cu o reacție inflamatorie minimă din partea acestora; să fie impermeabil la invazia de fibroblaști și bacterii; – și – să permită o epitelizare bună. Până în prezent însă nici unul din materialele propuse nu corespunde complet acestor deziderate.

În prezent se folosesc proteze traheale tubulare, cu un diametru de 1–1,5 cm, confecționate dintr-un material sintetic compact sub denumirea de „proteze-Neville".

La aproximativ 0,5–1 cm distanță de la extremitatea tubului de proteză este montat un inel de poliester (dacron) care este poros și servește ca material de fixare a firelor de sutură. Cele două extremități ale protezei se introduc prin telescopare în cele două orificii de secțiune ale traheei rezecate, la care se fixează (fig. 6.7).

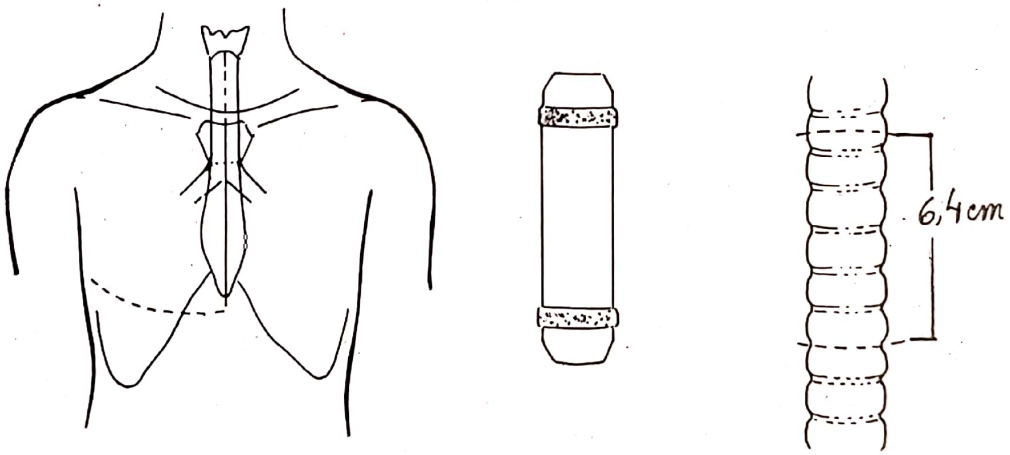

Fig. 6.7. – Stenoză traheală. Proteză tubulară, având la extremități inele de poliester poros.

Tehnica chirurgicală

Dacă stenozarea este localizată în porțiunea cervico-toracică a traheii pentru abordarea focarului, incizia va căpăta aspectul literei „T". Ramura transversală se plasează la baza gâtului, ea fiind identică cu incizia Kocher. Ramura longitudinală se efectuează mediosternal, perpendicular pe prima incizie, în vederea secționării în totalitate a sternului.

Eliberarea peretelui anterior al traheii se realizează, pornind de sus în jos de la nivelul cartilajului cricoid, prin:
– secționarea istmului tiroidian;
– degajarea spațiului pretraheal cu ligaturarea vaselor dispuse în grosimea fasciei endocervicale;
– izolarea trunchiului arterial brahiocefalic, până la 1–2 cm sub nivelul stenozei traheale.

Traheea se secționează sub nivelul stenozei, apoi se introduce în capătul ei distal o sondă traheală sterilă, petrecută prin proteză și având capătul proxim racordat la aparatul de anestezie. Extremitatea inferioară a protezei

Scanned with OKEN Scanner

se invaginează în extremitatea distală a traheii, iar sonda de intubaţie traheală se plasează sub nivelul liniei de sutură inferioară a protezei. Urmează sutura extremităţii distale a traheii la inelul de dacron de la extremitatea corespunzătoare a protezei (fig. 6.8).

Se rezecă segmentul stenozat al traheii, iar bolnavul se intubează pe calea orotraheală cu o sondă racordată la aparatul de anestezie. Apoi se suprimă sonda traheală de la nivelul extremităţii distale a traheii. Extremitatea proximală a protezei se invaginează în extremitatea proximală a traheii şi se suturează cu fire întrerupte în jurul inelului de darcon de la extremitatea corespunzătoare a protezei.

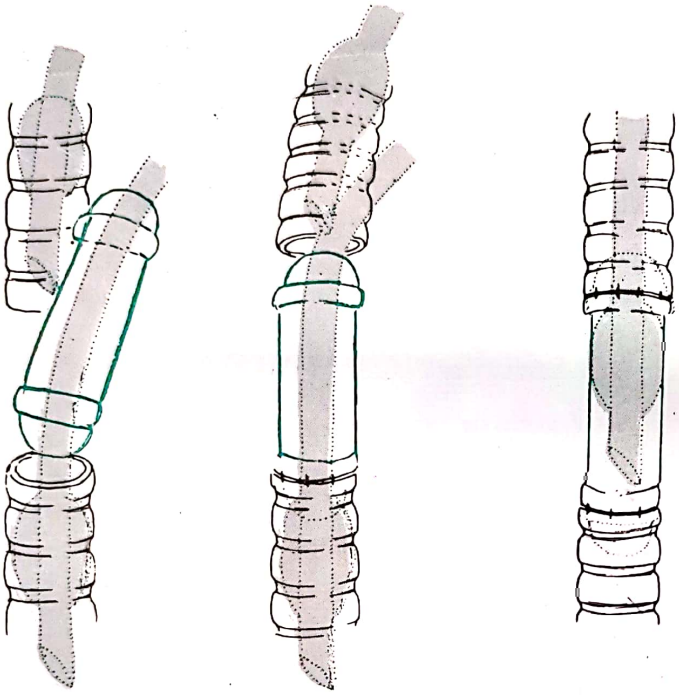

Fig. 6.8. – Tehnica de reconstrucţie a traheii prin intercalarea unei proteze tubulare între cele două segmente traheale.

Între proteză şi trunchiul arterial brahiocefalic care încrucişează peretele anterior al protezei, se interpune obligatoriu un balonaş de dacron, pentru a evita eroziunea vasului. Grefa se înveleşte în totalitatea sa într-o foiţă dedublată de pericard, pentru a favoriza încorporarea sa în ţesuturile din jur.

Dacă stenoza este situată în lungul axului longitudinal al peretelui său anterior, se sacrifică numai porţiunea respectivă a peretelui traheal. Defectul se înlocuieşte cu o proteză cilindrică, ce se aplică în jgheabul rămas. Extremităţile protezei se invaginează sus şi jos în lumenul traheii, iar peretele traheii se suturează la extremităţile protezei cu fire separate de nylon (fig. 6.9).

Dacă leziunea stenotică este localizată în porţiunea terminală a traheii, se înlocuieşte întreaga porţiune stenozată împreună cu bifurcaţia traheală cu o proteză în „Y" (fig. 6.10).

Intervenţia se efectuează prin toracotomie laterală dreaptă. Traheea se mobilizează începând de la nivelul aperturii toracice superioare şi până la bifurcaţie. Pentru adoptarea unei tehnici operatorii corespunzătoare este obligatorie inventarierea foarte atentă a leziunilor.

Neville recomandă reconstrucţia bifurcaţiei traheale sub circulaţie extracorporeală; alţi chirurgi o efectuează sub anestezie prin intubaţie obişnuită.

Timpii operatori pentru reconstrucţia bifurcaţiei traheale se pot urmări pe figura 6.11.

Datele publicate de Neville în 1976, pe un lot de 26 de reconstrucţii ale ductului traheal (din care 8 rezecţii de bifurcaţie traheală cu reconstrucţie prin proteză de silicon în „Y") au fost încurajatoare. În faza precoce postoperatorie au survenit două decese, iar doi pacienţi au decedat în următorii doi ani după intervenţia chirurgicală prin erodarea trunchiului arterial brahiocefalic. Cea mai lungă durată de supravieţuire după reconstrucţia traheală prin proteza Neville a fost de nouă ani.

Alţi autori sunt mai rezervaţi şi consideră protezarea traheală doar ca o alternativă de excepţie.

Scanned with OKEN Scanner

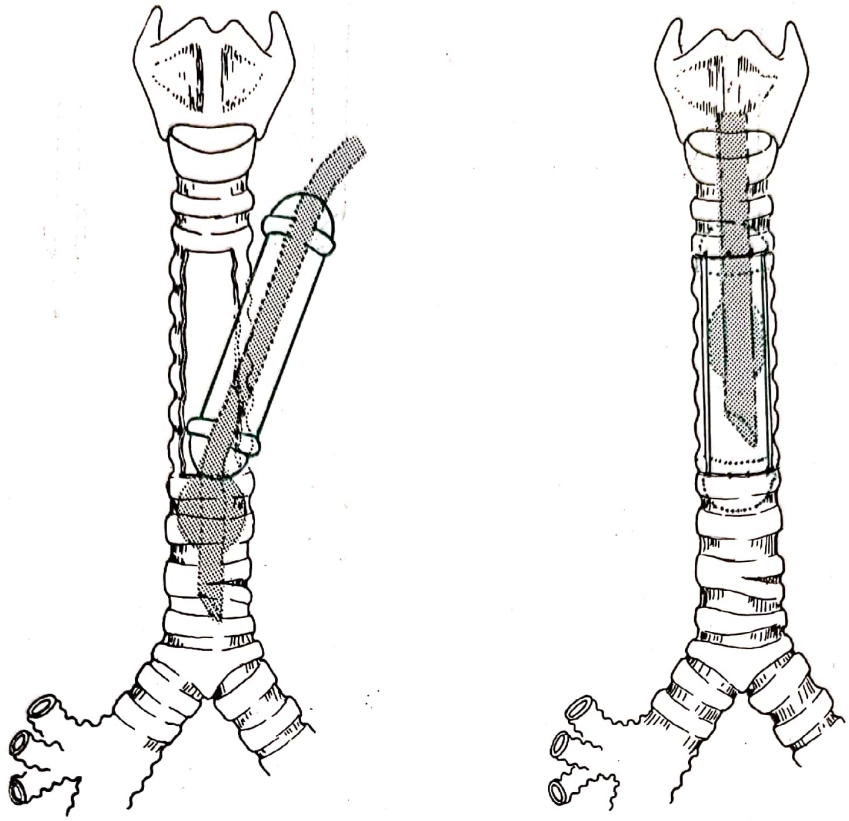

Fig. 6.9. – Substituirea peretelui anterior al traheii prin proteză cilindrică.

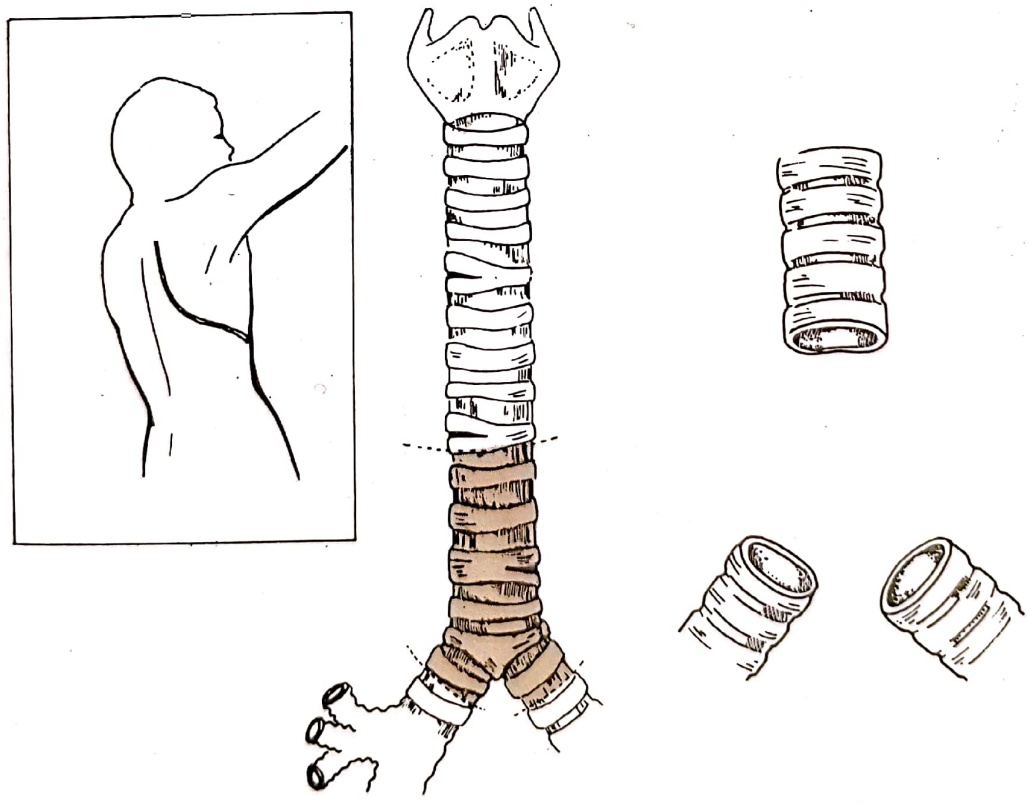

Fig. 6.10. – Substituirea porțiunii terminale a traheii printr-o proteză în „Y".

Scanned with OKEN Scanner

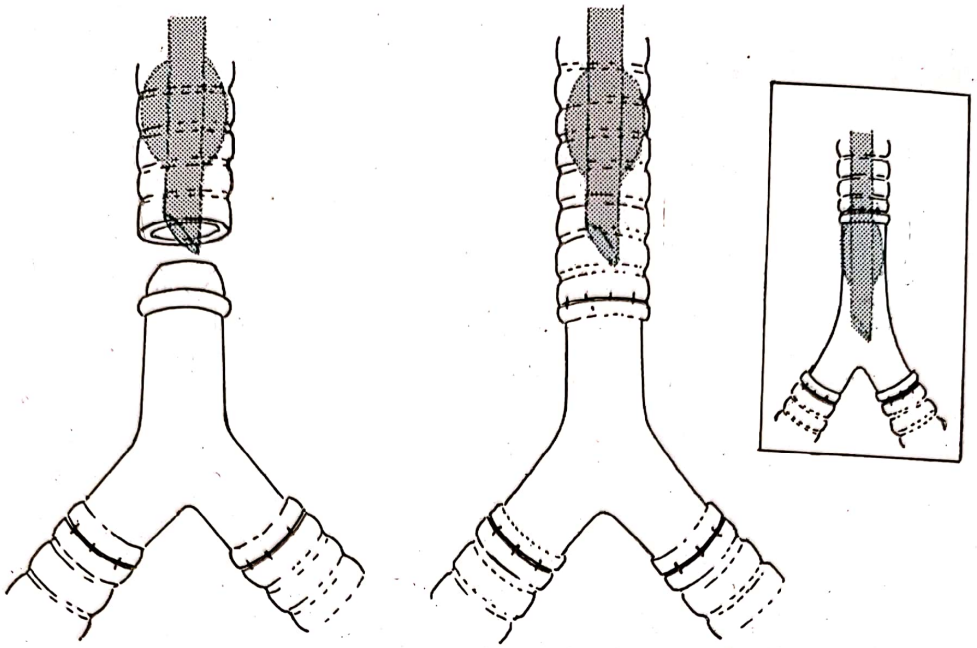

Fig. 6.11. – Reconstrucția bifurcației traheale. Timpii operatori.

6.2. Tehnica pneumonectomiei „standard" cu abordul intra- și transpericardic al vaselor pulmonare

Pneumonectomia cu abordul intrapericardic al vaselor pulmonare a fost preconizată de Allisson și este o tehnică relativ facilă, dacă se ține seama de realitățile topografice ale elementelor de la acest nivel.

Mathey și Galey au preconizat-o cu următoarele indicații:

– „de prudență", în cazul unui pedicul infiltrat;
– „de necesitate", în cazul unor efracții vasculare și la bolnavii șocați;
– „de principiu", la cazurile cu tumori maligne avansate.

Această tehnică permite reducerea mortalității după pneumonectomie – de la 23% la 4%.

Anatomic, elementele bronhovasculare ale pedicului pulmonar realizează în segmentul lor mediastinal raporturi strânse în special cu inima și cu pericardul, cu care delimitează spații sub forma de recese, care facilitează disecția.

Segmentul mediastinal al pedicululuí pulmonar, atât al celui drept, cât și al celui stâng, este caracterizat prin așezarea elementelor lor într-un plan frontal.

Artera pulmonară dreaptă se desprinde din trunchiul comun al arterei pulmonare sub un unghi aproape drept și are un traiect orizontal dispus extrapericardic. Ea delimitează cu bifurcația traheii – spațiul interbifurcal, iar cu vena cavă superioară – recesul retrocav Allisson (fig. 6.12).

Vena pulmonară superioară dreaptă este situată în ultima parte a traiectului său – intrapericardic, din care aproximativ 2/3 din circumferința sa este acoperită de pericardul seros. În acest segment ea se găsește în spatele venei cave superioare și delimitează alături de artera pulmonară dreaptă, foseta retrocavă Allisson.

Vena pulmonară inferioară dreaptă este mascată pe aproximativ 3/5 din circumferința sa intrapericardică, de vena pulmonară superioară cu care delimitează recesul venos interpulmonar drept.

Artera pulmonară stângă are un traiect intramediastinal mult mai scurt decât cea dreaptă, fiind cuprinsă între bifurcația trunchiului comun al arterei pulmonare și ligamentul arterial. Artera pulmonară stângă se găsește în afara cavității pericardice, cu excepția versantului său antero-inferior, care bombează spre cavitatea pericardică, acoperit de pericardul seros.

Ca reper anatomic important pentru abordul intrapericardic al arterei pulmonare stângi, servește repliul vestigial Marchall. Acesta delimitează împreună cu artera pulmonară stângă și vena pulmonară superioară stângă, recesul venei pulmonare stângi.

Vena pulmonară superioară stângă bombează cu 4/5 din circumferința sa intrapericardic și ca atare este vasul cel mai ușor abordabil pe această cale.

Vena pulmonară inferioară stângă este și ea destul de vizibilă intrapericardic. Trunchiurile celor două vene pulmonare stângi sunt separate între ele prin recesul venos interpulmonar stâng Allisson. Deseori ele au un trunchi intrapericardic comun.

Scanned with OKEN Scanner

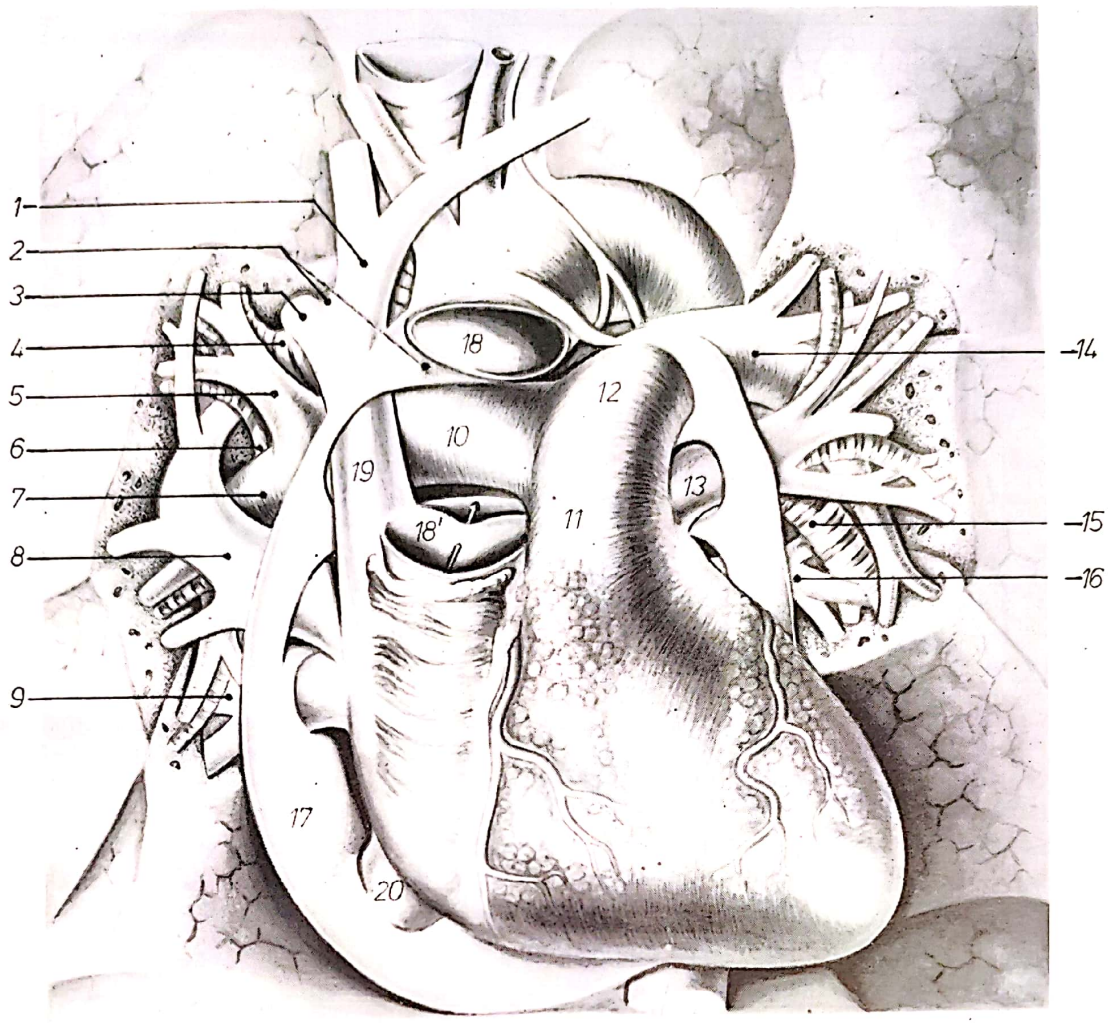

Fig. 6.12. – Segmentul mediastinal intra- şi extrapericardic al elementelor pedicului pulmonar drept şi stâng (după secţionarea aortei ascendente): *1, 9,* v. cava superior (extrapericardic); *2,* recesul retroaortic; *3,* v. azygos; *4,* br. principalis dexter; *5,* tr. arterial mediastinal anterior; *6,* br. lobaris medius; *7,* tr. arterial mediastino-scizural; *8,* v. pulmonalis superior dextra; *9,* v. pulmonalis inferior dextra; *10,* a. pulmonalis dextra; *11,* tr. pulmonalis; *12, 14,* a. pulmonalis sinistra; *13,* v. pulmonalis superior sinistra; *15,* br. lobaris inferior sinister; *16,* v. pulmonalis inferior sinistra; *17,* pericardium fibrosum; *18,* aorta ascendens (secţionată); *19,* v. cava superior (intrapericardic); *20,* v. cava inferior.

Tehnica chirurgicală

A) Pentru abordul intrapericardic al vaselor pulmonare din partea dreaptă se practică, la distanţa de 1 cm, medial de nervul frenic, o butonieră în pericard. Incizia se prelungeşte apoi atât în sus către vena cavă superioară, cât şi în jos, către vena cavă inferioară, de-a lungul unei linii curbe, cu convexitatea orientată spre pedicului pulmonar, la o distanţă de aproximativ 1 cm de acesta.

Intervenţia se începe cu izolarea în limitele recesului retrocav Allisson a arterei pulmonare drepte. Pentru evidenţierea cât mai extinsă a versantului anterior al acesteia, se reclină medial vena cavă superioară. Cu o pensă anatomică se ridică de pe arteră pericardul seros, care se incizează, iar prin butoniera astfel realizată se pătrunde transpericardic în teaca vasului. (fig. 6.13).

La izolarea arterei pulmonare drepte se impune respectarea „legii de aur" formulată de Overhold, care recomandă să se prepare întâi, faţa anterioară a vasului, apoi feţele sale laterale, şi numai la urmă şi faţa posterioară, deoarece această faţă, iniţial invizibilă, este expusă la accidente tehnice. După preparare, artera pulmonară dreaptă se ligaturează cu două ligaturi proximale şi una distală. Secţiunea arterei trebuie efectuată la distanţă suficientă de ligaturile proximale, lăsând întotdeauna o „ciupercă" antiderapantă.

Pentru a facilita izolarea pe o distanţă suficient de lungă a arterei pulmonare drepte spre a permite aplicarea ligaturilor, unii autori recomandă prelungirea inciziei longitudinale de-a lungul tecii perivasculare, prin secţionarea repliului pe care îl înscrie seroasa pericardului parietal la nivelul liniei sale de reflexiune. În dreptul vaselor, linia de reflexiune a pericardului seros, nu coincide cu linia de inserţie a pericardului fibros, ci se găseşte la o distanţă medie de 5–10 mm. Secţiunea repliului, şi la nevoie şi a pericardului, lărgeşte spaţiul necesar aplicării ligaturilor pe vas.

Scanned with OKEN Scanner

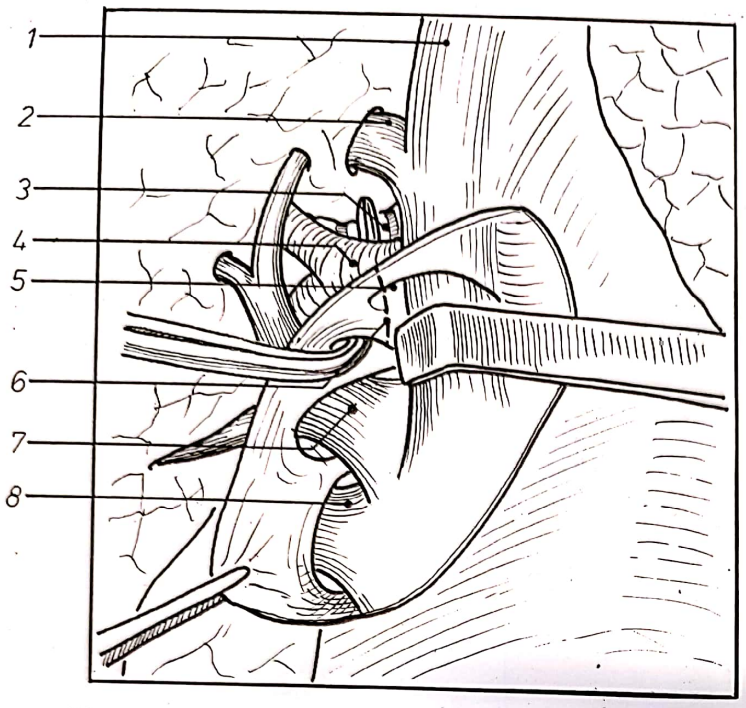

Fig. 6.13. – Pneumonectomie lărgită dreaptă. Izolarea arterei pulmonare drepte pe cale intra- şi transpericardică: *1*, v. cava superior; *2*, v. azygos; *3*, br. principalis dexter; *4*, a. pulmonalis dextra; *5*, fosета retrocavă Allison; *6*, linia de secţiune a pericardului fibros; *7*, v. pulmonalis superior dextra; *8*, v. pulmonalis inferior dextra.

Ligatura arterei pulmonare drepte în recesul aorto-cav se poate face fie „de necesitate" – în caz de efracţie vasculară –, fie „deliberat" – în caz de invazie tumorală a pediculului şi a porţiunii adiacente a pericardului. Cu două depărtătoare aplicate unul pe vena cavă superioară, care se ecartează postero-lateral, şi altul pe aortă, care se ecartează antero-medial, se pătrunde prin intermediul recesului aorto-cav astfel deschis, în sinusul transvers Theile. În fundul acestui sinus se distinge relieful arterei pulmonare drepte, acoperită de foiţa seroasă a pericardului, care se incizează. Prin breşa realizată se pătrunde cu o pensă curbă subadventicial şi se decolează cu prudenţă pereţii vasului, care se încarcă apoi pe două fire petrecute în jurul circumferinţei sale (fig. 6.14). Cu ajutorul acestor fire se asigură şi hemostaza, fie provizorie, prin aplicarea unui lassou, fie definitivă, prin secţionarea vasului între două ligaturi.

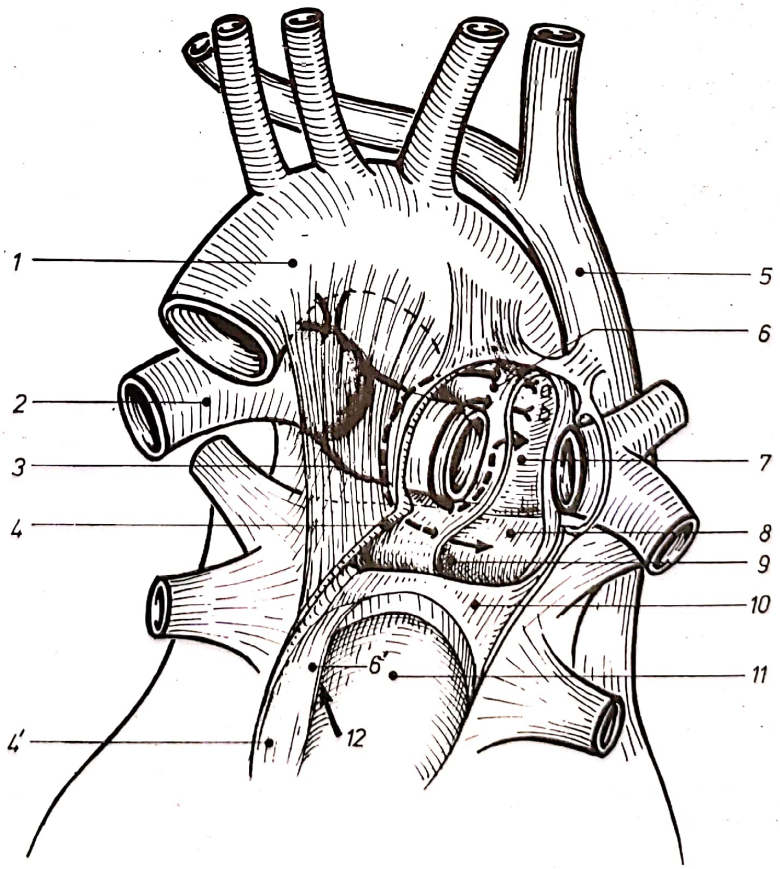

Fig. 6.14. – Raporturile arterei pulmonare drepte (secţionate): – anterior, cu pericardul seros; şi – posterior, cu ligamentul aorto-pericardic: *1*, aorta; *2*, a. pulmonalis sinistra; *3*, lig. aorto-pericardic; *4*, *4'*, pericardium fibrosum; *5*, v. cava superior; *6*, *6'*, pericardium serosum; *7*, recesul aorto-cav; *8*, *11*, atrium sinistrum; *9*, sinus transversus pericardii (Theile); *10*, mezocardul; *12*, sinus obliquus pericardii (Haller).

Scanned with OKEN Scanner

Pentru izolarea şi ligaturarea venei pulmonare superioare drepte se evidenţiază foseta retrocavă Allisson, situată posterior faţă de vena cavă superioară. Vena pulmonară superioară dreaptă ocupă planşeul acestei fosete şi este delimitată; – cranial, de un mic recес care o separă de artera pulmonară dreaptă; iar – caudal, de recesul venos interpulmonar, care o separă de vena pulmonară inferioară dreaptă (fig. 6.15).

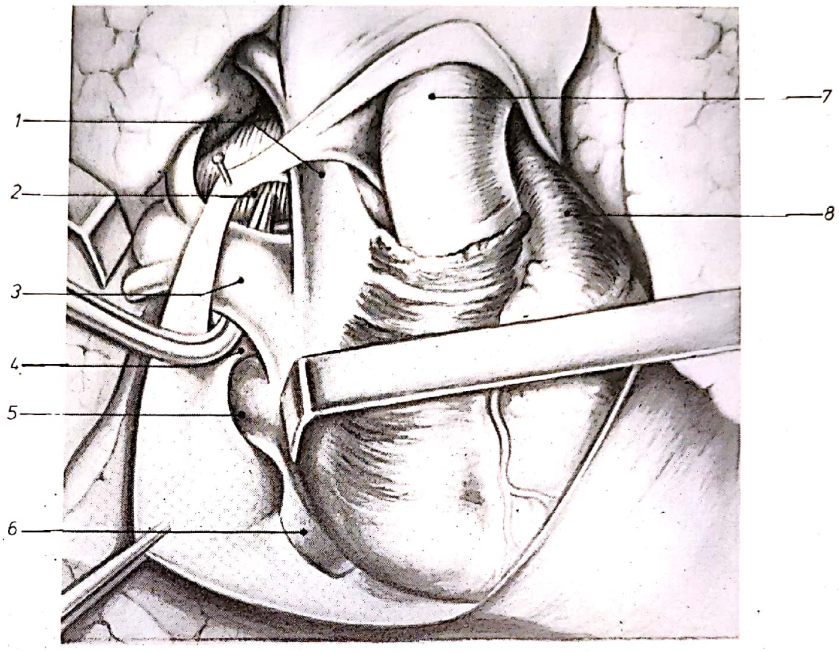

Fig. 6.15. – Izolarea venei pulmonare superioare drepte: *1*, v. cava superior (segmentul intrapericardic); *2*, pensă în foseta retrocava Allisson; *3*, v. pulmonalis superior dextra; *4*, recesul interpulmonar drept; *5*, v. pulmonalis inferior dextra; *6*, v. cava inferior; *7*, aorta ascendens; *8*, tr. pulmonalis.

Dacă trunchiul venei pulmonare superioare drepte este scurt se secţionează pericardul la nivelul repliului prepuţial, cu intenţia de a pătrunde în teaca vasculară şi de a facilita izolarea venei pe o distanţă suficientă pentru aplicarea ligaturilor.

Vena pulmonară inferioară dreaptă este scurtă şi oarecum fixă, datorită unui mezou larg, care o solidarizează la pericard. Prepararea venei se face pornind de la marginea sa superioară. Prin recesul venos interpulmonar drept se pătrunde cu disectorul în sinusul oblic Haller, iar de aici, sub control digital, se pilotează vârful pensei în sens invers, spre recesul venei cave inferioare, perforând mezocava sub marginea inferioară a venei pulmonare inferioare.

Descoperirea şi izolarea intramediastinală a bronhiei principale drepte se practică la nivelul bifurcaţiei traheale, în limitele unui cadru anatomic format: – posterior, de esofag; – anterior, de vena cavă superioară; – caudal, de artera pulmonară dreaptă; – cranial, de arcul venei azygos (fig. 6.16).

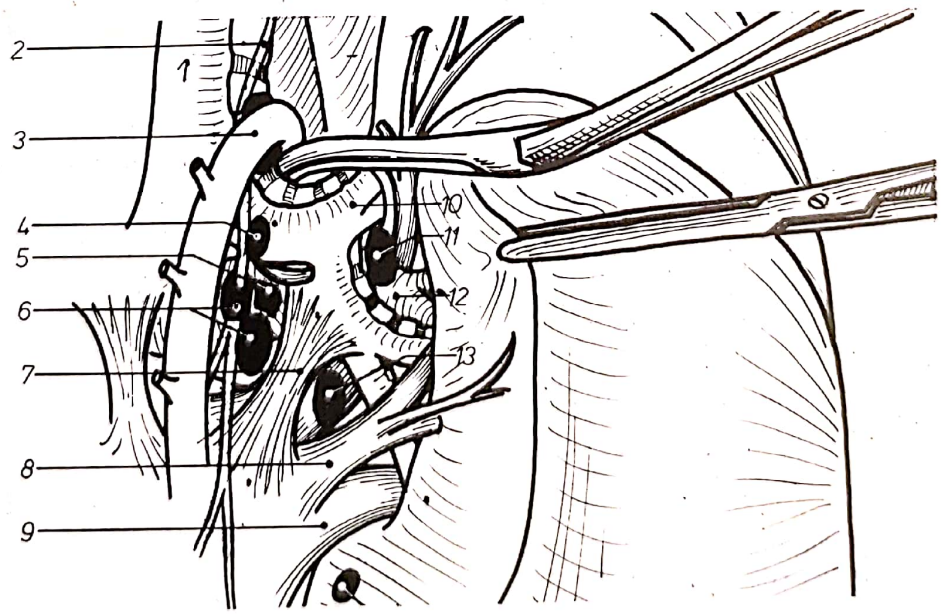

Fig. 6.16. – Izolarea bronhiei principale drepte (pneumonectomie lărgită dreaptă): *1*, trachea; *2*, n. vagus; *3*, v. azygos; *4*, *5*, *6*, nodi lymphatici tracheobronchiales inferiores; *7*, lig. bronho-pericardic drept; *8*, *9*, v. pulmonalis inferior dextra; *10*, br. lobaris superior dexter; *11*, nodi lymphatici pulmonales; *12*, tr. arterial mediastino-scizural; *13*, nodi lymphatici bronchopulmonales.

Scanned with OKEN Scanner

După extirparea plămânului se efectuează în regiunea supradiafragmatică o butonieră pericardică de aproximativ 2–3 cm pentru drenarea serozităților din pericard în cavitatea pleurală, în timp ce breșa pericardică de la nivelul pediculului venos drept al inimii se închide.

B) Abordul intrapericardic al vaselor pedicului pulmonar stâng se efectuează începând cu practicarea unei butoniere în pericard, plasată posterior față de nervul frenic. Incizia se prelungește în sus, până la cornul inferior Haller, iar în jos, până la marginea inferioară a venei pulmonare inferioare. Astfel se evidențiază în partea de sus a câmpului operator, relieful arterei pulmonare stângi, iar în partea de jos, relieful venei pulmonare superioare, reunite la bază prin repliul Marshall. Pe un plan mai profund, mascat în mare parte de relieful venei pulmonare superioare, se evidențiază relieful venei pulmonare inferioare.

Vena puolmonară superioară stângă acoperă, aproape de vărsarea sa în atriul stâng, partea inferioară și anterioară a venei pulmonare stângi, devenind astfel ușor abordabilă pe această cale.Ea se sacrifică de regulă în primul timp al intervenției pe pedicului pulmonar stâng.

Pentru izolarea venei pulmonare superioare se pătrunde cu o pensă disectoare sub marginea sa inferioară începând de la nivelul recesului interpulmonar stâng. Se perforează mezovena și se evidențiază vârful disectorului între repliul Marshall și marginea superioară a venei. Manevra se poate efectua și în sens invers (fig. 6.17).

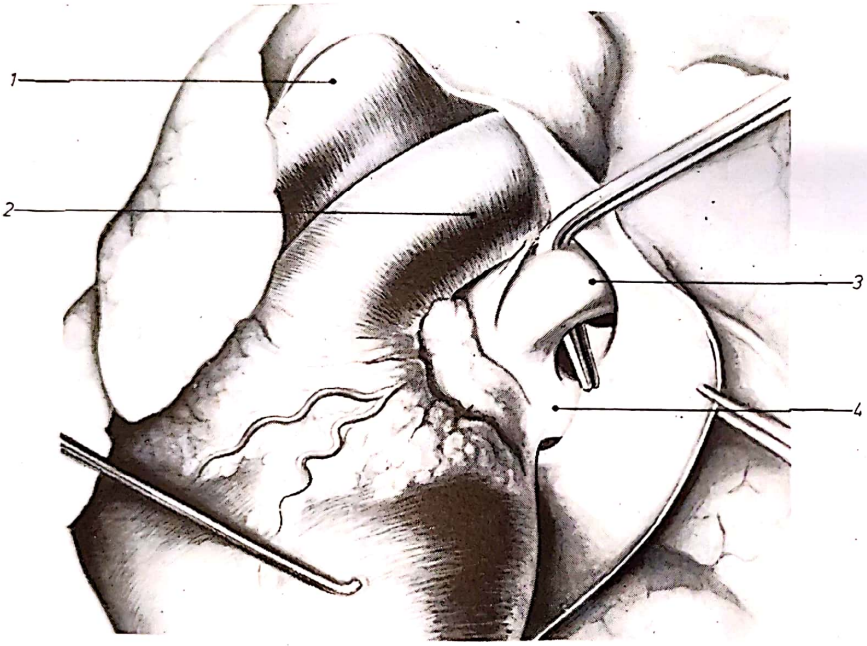

Fig. 6.17. – Izolarea intrapericardică a venei pulmonare superioare stângi: *1*, aorta ascendens; *2*, tr. pulmonalis (segmentul intrapericardic); *3*, v. pulmonalis superior sinistra; *4*, v. pulmonalis inferior sinistra.

Descoperirea arterei pulmonare stângi întâmpină dificultăți în legătură cu stabilirea originii sale. Pentru aceasta se ia ca reper nivelul de bifurcație a trunchiului comun al arterei pulmonare, fie printr-un procedeu digital, prin explorarea arterei prin sinusul transvers Theile, fie folosind ca reper auriculul stâng. Acesta prezintă în mod constant, în apropierea lojei, o angulație, care corespunde cu nivelul de bifurcare a trunchiului comun al arterei pulmonare.

Reperul cel mai sigur îl constituie însă repliul vestigial Marshall, a cărui extremitate laterală corespunde limitei de fixare a reflexiunii pericardului pe ramura stângă a arterei pulmonare. Pentru a pătrunde în teaca arterială se incizează repliul Marshall. Prin breșa pericardică creată, se decolează întâi versantul anterior, apoi cel inferior al arterei pulmonare stângi, și la sfârșit se prepară fața sa posterioară.

După izolarea arterei se aplică două ligaturi proximale, în timp ce în partea distală se poate secționa în plin parenchim (artera fiind foarte scurtă), dar la suficientă distanță de ligatura proximală, pentru a permite crearea unei ciuperci antiderapante.

Izolarea intrapericardică a venei pulmonare inferioare prezintă mai puține dificultăți tehnice, deoarece vena posedă un mezou lung și o margine liberă ușor abordabilă, mai ales după ligatura și secționarea venei pulmonare superioare.

Ultimul timp al intervenției constă din rezecția și sutura bronhiei principale stângi. Trunchiul bronhiei este înconjurat, la originea sa, din trei părți de crosa aortei, de care este fixat prin tractusuri fibroase, denumite ligamente Gilette. Datorită acestei poziții, bronhia principală stângă vine în raport: – anterior, cu extremitatea anterioară a arcului aortic, cu care delimitează spațiul pretraheo-bronșic și cu ramura stângă a arterei pulmonare; – cranial, cu porțiunea orizontală a crosei aortei; – posterior, cu aorta descendentă și cu esofagul, la care aderă prin mușchiul bronho-esofagian Hyrtl. Versantul inferior al bronhiei principale stângi formează latura stângă a spațiului interbifurcal.

Scanned with OKEN Scanner

După izolarea, cât mai aproape de carenă, a bronhiei principale stângi aceasta se rezecă, folosind în acest scop aparatul de sutură mecanică a bronhiei (U.K.L.) sau sutura extramucoasă folosind procedeul Ene V. (fig. 6.18). După extirparea plămânului, breşa pericardică, uneori destul de largă, se suturează lăsând deschisă doar în partea declivă o butonieră de 2–3 cm pentru drenarea secreţiilor din cavitatea pericardică în cea pleurală.

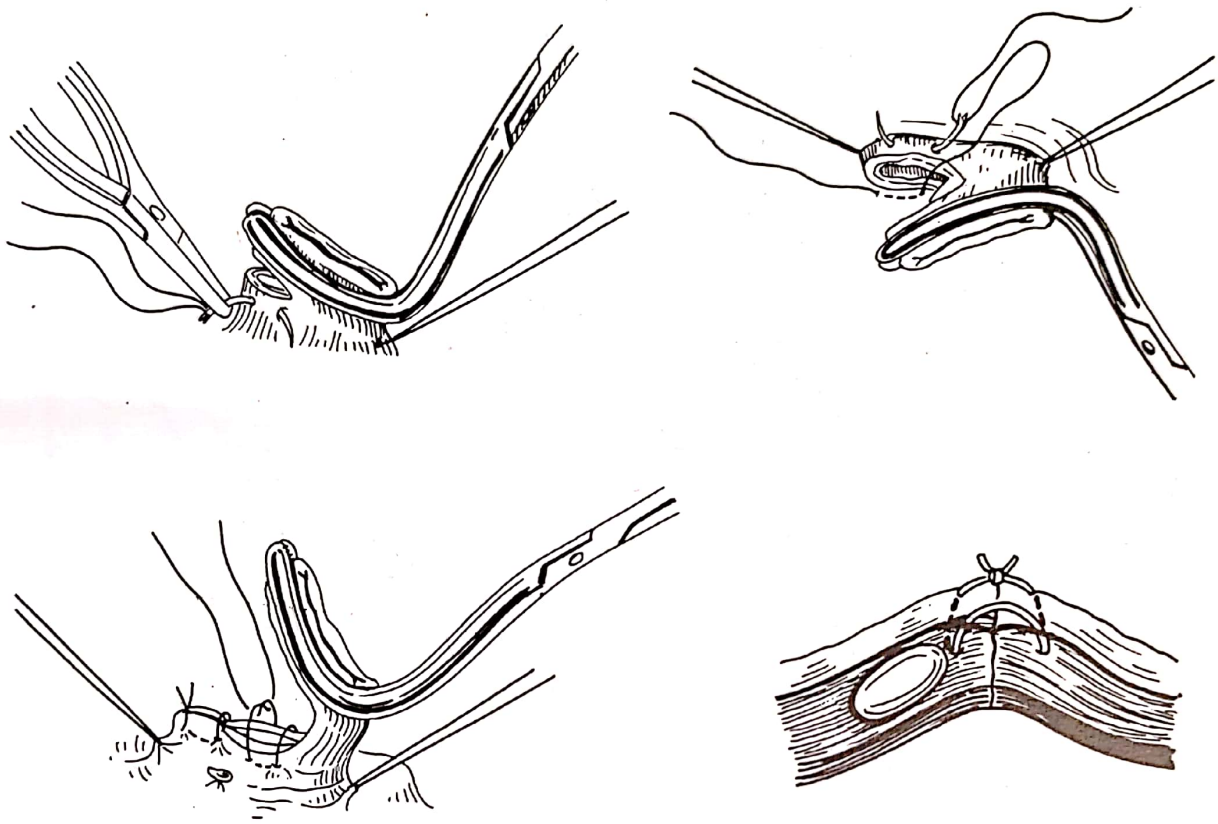

Fig. 6.18. – Sutura extramucoasă a bronhiei (procedeul Ene V.).

6.3. Tehnica „pneumonectomiei lărgite" cu abordul intra- şi transpericardic al vaselor pulmonare

Pneumonectomia lărgită, introdusă de Allisson în 1949, este de mare actualitate, deoarece are drept scop respectarea principiilor radicalităţii oncologice. Ea constă din ridicarea în bloc a leziunii neoplazice, a atmosferei conjunctive laxe care o înconjoară, împreună cu adenopatia satelită şi secţiunea bronhiei la 2 cm distanţă de la limita superioară a tumorii.

Pleuro-pneumonectomia lărgită, introdusă de Solzer şi Mathey în 1952, constă în completarea pneumonectomiei radicale cu ligatura intrapericardică a vaselor şi cu extirparea concomitentă a unei porţiuni din pericard.

Ulterior tehnica s-a extins atât către mediastin, cât şi către torace sau diafragmă, completându-se cu extirparea şi a unor porţiuni din alte organe. Numeroşi autori (Merlier; Abbott; Abbey Smith şi alţii) au adus contribuţii la perfecţionarea tehnică a acestei intervenţii, în special în prezenţa tumorilor invazive T_3 al peretului toracic.

Un aport important, privind codificarea tehnică a pneumonectomiei lărgite l-a adus la noi în ţară Ion Coman. După opinia sa, termenul de pneumonectomie „lărgită" impune îndeplinirea a trei condiţii indispensabile:

- timpii intervenţiei „să iasă" din cavitatea pleurală;
- să se practice, pe lângă pneumonectomie, şi o intervenţie suplimentară;
- abordul elementelor vasculare ale pedicului pulmonar să se facă în mod obligatoriu intrapericardic.

6.3.1. **Principii tactice şi tehnice.** Pneumonectomia lărgită constă în principiu, din exereza în bloc, de sus în jos, în sensul curentului limfatic, atât a plămânului canceros, cât şi a teritoriilor limfo-nodulare şi a organelor învecinate, invadate de procesul tumoral.

Scanned with OKEN Scanner

Cheia reuşitei o constituie extirparea în bloc a tuturor limfonodulilor mediastinali, ceea ce impune o cunoaştere precisă atât a grupelor limfo-nodulare din fiecare parte a mediastinului, cât şi sensul drenajului limfatic pulmonar (fig. 6.19).

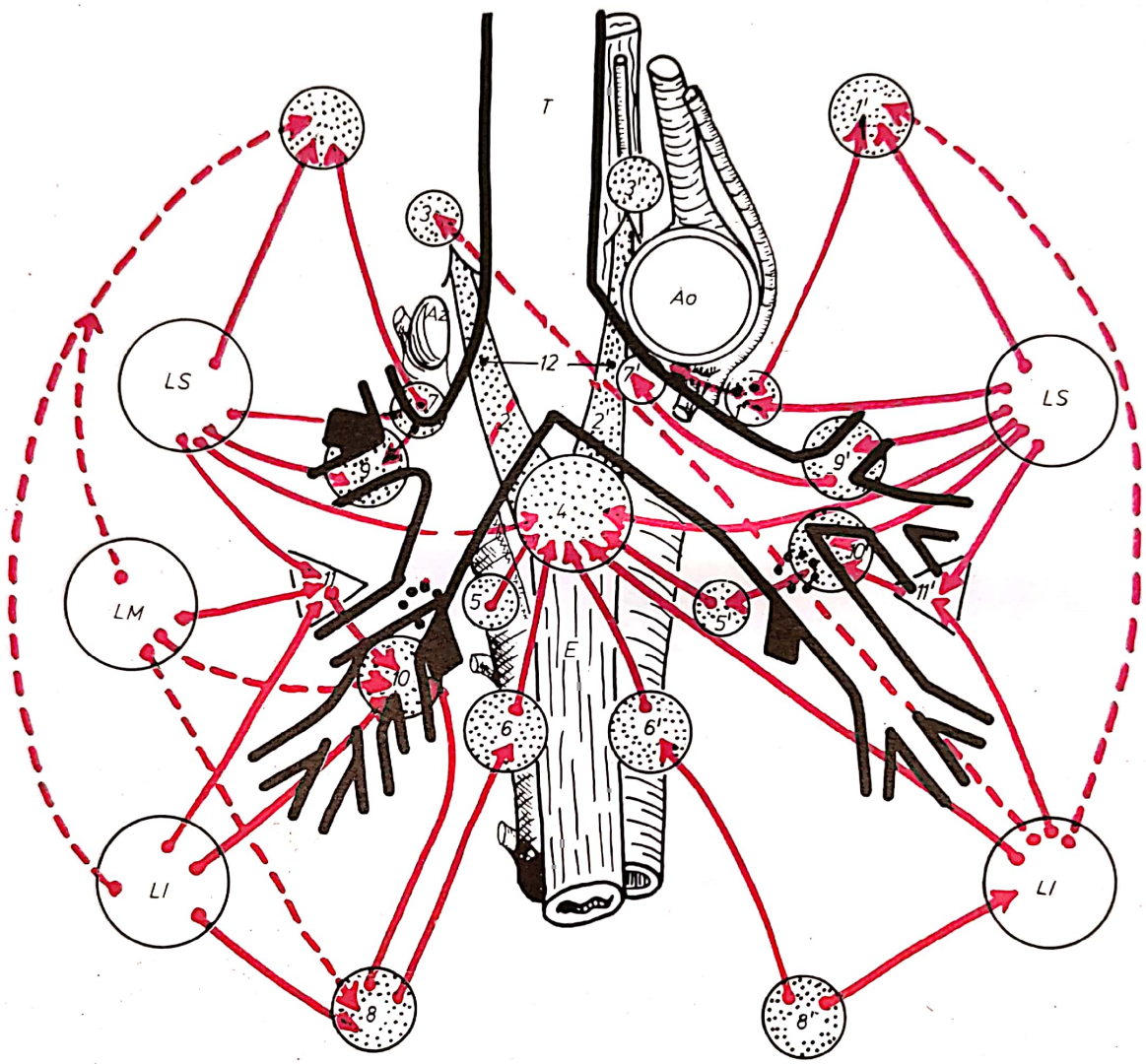

Fig. 6.19. – Drenajul limfatic al plămânului (schemă după Le Brigand): *T*, trachea; *E*, esophagus; *Ao*, aorta; *Az*, vena azygos; *L.S.*, lobus superior; L.M., lobus medius; *L.I.*, lobus inferior. *1*, Lanţul limfo-nodular freno-cav; *1'*, *1''*, lanţul limfo-nodular preaortico-carotidian; *2*, *2'*, grupul limfo-nodular pretraheo-bronşic drept şi stâng; *3*, *3'*, lanţul limfo-nodular latero-traheal drept şi stâng; *4*, grupul limfo-nodular interbronşic; *5*, *5'*, grupul limfo-nodular infrabronşic drept şi stâng; *6*, grupul limfo-nodular interazygo-esofagian; *6'*, grupul limfo-nodular interaorto-esofagian; *7*, limfonodulul confluentului azygo-cav; *7'*, grupul limfo-nodular subaortic; *8*, *8'*, limfonodulul ligamentului pulmonar drept şi stâng; *9*, grupul limfo-nodular interlobar superior drept; *9'*, grupul limfo-nodular antero-superior stâng (interpedicular al culmenului); *10*, *10'*, grupul limfo-nodular interlobar inferior drept şi stâng; *11*, *11'*, limfonodulii scizurali din partea dreaptă şi stângă; *12*, colierul limfo-nodular al mediastinului (după Bejan L.); calea cea mai frecventă de propagare a metastazelor infecţioase şi tumorale.

În cazul pneumonectomiei stângi, o problemă deosebit de dificilă este legată de extirparea grupului limfo-nodular subaortic, după procedeul Monod şi Abbey Smith, procedeu care codifică şi efectuarea suturii bronhiei suşe stângi, razant la trahee.

Când sunt invadate mai multe coaste, extirparea acestora se face în bloc, împreună cu ţesuturile moi, inclusiv prima coastă sănătoasă situată de fiecare parte a tumorii. Când tumoarea invadează arcul mijlociu sau pe cel posterior al unei coaste, aceasta trebuie rezecată cu dezarticulare vertebrală, pentru a intercepta drenajul limfatic.

Invadarea arcurilor anterioare a 2–3 coaste şi chiar a unei porţiuni din stern, impune de asemenea rezecţia în bloc, însă defectul trebuie reparat prin reconstrucţie cu lambou musculo-cutanat sau acrilat. Invadarea organelor mediastinale (venă cavă, aortă, esofag, auricule etc.) contraindică în general intervenţia, deşi unii chirurgi au comunicat şi intervenţii cu rezecţia parţială a acestor organe.

Scanned with OKEN Scanner

6.3.2. **Pneumonectomia lărgită dreaptă.** Operația se execută pe calea de abord postero-laterală cu pătrunderea în torace prin spațiul V intercostal. După pneumoliză se inspectează intraoperator cavitatea toracică pentru a se depista leziunile ce ar contraindica eventual intervenția: metastaze extinse costale, diafragmatice sau hepatice; invadarea organelor mediastinale; prezența unei adenopatii masive etc. În absența unor astfel de localizări, se deschide pericardul printr-o incizie largă și se efectuează ligatura intrapericardică a venelor pulmonare, urmată de ligatura extrapericardică a arterei pulmonare drepte, imediat posterior față de vena cavă superioară. Apoi, coborând din regiunea supraazygo-aortică se practică secțiunea înaltă a nervului frenic și secțiunea nervului vag sub emergența nervului laringeu recurent drept (fig. 6.20).

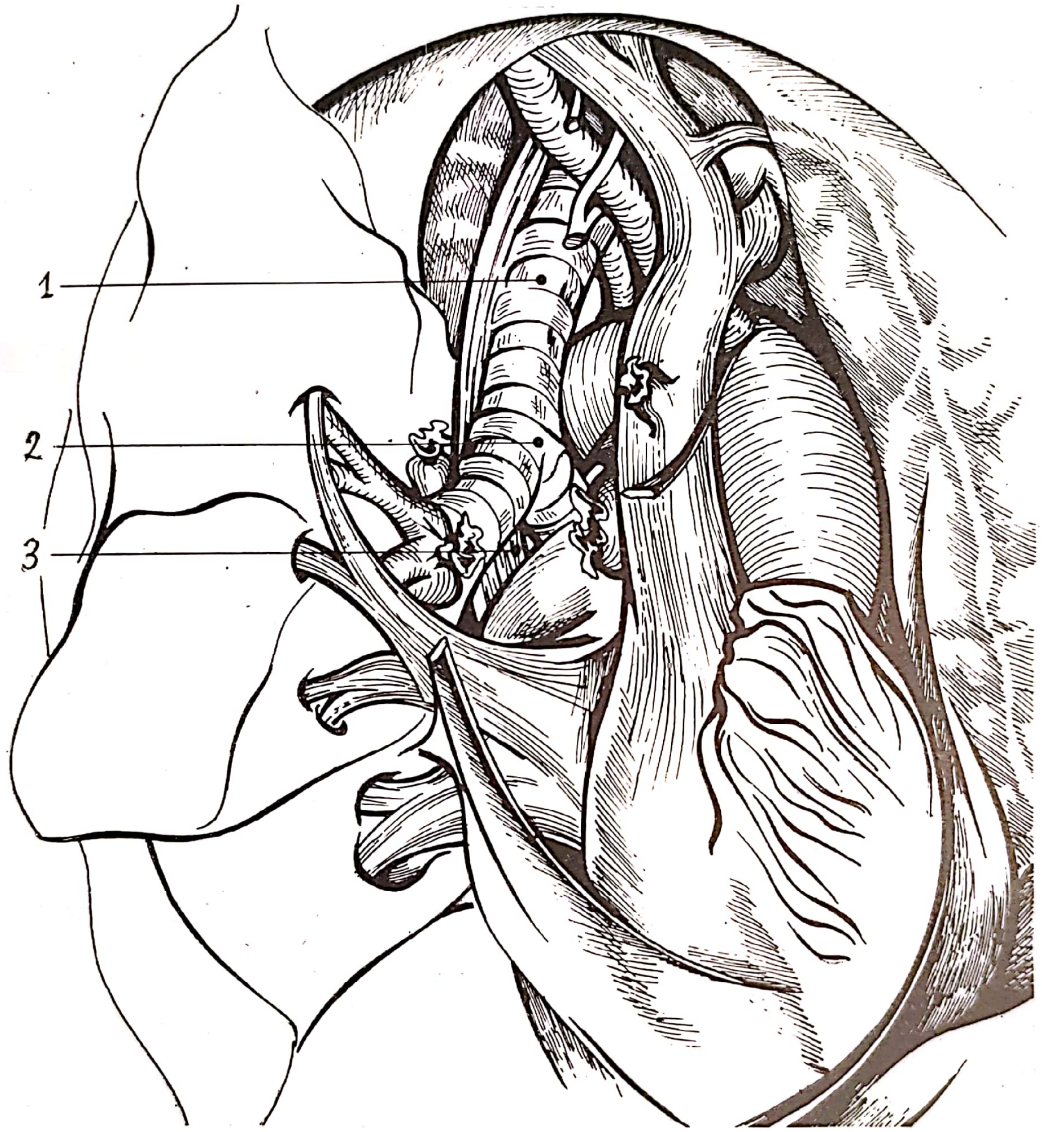

Fig. 6.20. – Pneumonectomie lărgită dreaptă cu abord intra- și transpericardic al vaselor pulmonare: *1,* trachea; *2,* bifurcatio tracheae; *3,* spațiul interbronșic.

Pe suportul constituit de nervii secționați se decolează progresiv pleura mediastinală, împreună cu întregul țesut limfonodular și conjunctiv care ocupă loja paratraheală dreaptă, precum și restul grupelor limfo-nodulare: – grupul freno-cav, traheo-bronșic superior, dar mai ales grupul interbronșic din foseta mediastinală mediană Baréty.

Se denudează astfel complect vena cavă superioară, traheea și esofagul și se rezecă arcul venei azygos.

De la nivelul pedicului pulmonar se extirpă apoi în bloc grupele limfo-nodulare: – mediastinal posterior, parahilar anterior, parahilar posterior, infrabronșic, interazygo-esofagian, precum și cel al ligamentului pulmonar.

Intervenția de pneumonectomie lărgită dreaptă se încheie cu secțiunea și sutura bronhiei principale drepte.

În Clinica de chirurgie toracică din Timișoara s-a elaborat un procedeu personal (Ene V.) de sutură a bronhiei în plan extramucos, care practicat pe sute de cazuri, s-a dovedit eficient (vezi fig. 6.18).

Scanned with OKEN Scanner

În cazul în care infiltrarea tumorală depăşeşte emergenţa bronhiei principale drepte, se efectuează o rezecţie parţială de trahee, după procedeul Abbott.

Dacă procesul tumoral a invadat şi carena şi originea bronhiei principale stângi, se extirpă în bloc întregul teritoriu afectat, iar extremitatea distală a bronhiei-suşe stângi se resuturează la trahee.

Intervenţia se încheie cu drenajul decliv al cavităţii pleurale şi sutura plăgii în planuri anatomice.

6.3.3. **Pneumonectomia lărgită stângă** e mai puţin radicală decât cea dreaptă, deoarece limfonodulii latero-traheali, care drenează limfa din lingulă şi din lobul inferior stâng, având sediu profund şi extins, extirparea lor radicală devine foarte problematică.

Tehnica operatorie este similară cu cea a pneumonectomiei lărgite din partea dreaptă.

Pentru deschiderea toracelui se recomandă calea de abord postero-laterală stângă prin spaţiul V intercostal. Se efectuează pneumoliza şi apoi inspecţia atentă a cavităţii toracice. Metastazele extinse, invadarea arterei pulmonare, a aortei, a atriului stâng etc., constituie argumente de inoperabilitate.

După pericardotomie şi ligatura intrapericardică a vaselor pulmonare se trece la secţionarea şi decolarea, de sus în jos, a pleurei apicale, împreună cu nervul frenic, antrenând cu sine şi grupele limfo-nodulare: – parahilară stângă; – paraaortică; – juxtafrenică; şi – parasternală.

Vena intercostală superioară Braine se secţionează între două ligaturi şi se îndepărtează împreună cu limfo-nodulii din aria Gross. apoi se secţionează nervul vag sub emergenţa nervului laringeu recurent şi se extirpă limfo-nodulii recurenţiali; limfonodulul santinelă Engel şi nodulul ligamentului arterial (fig. 6.21).

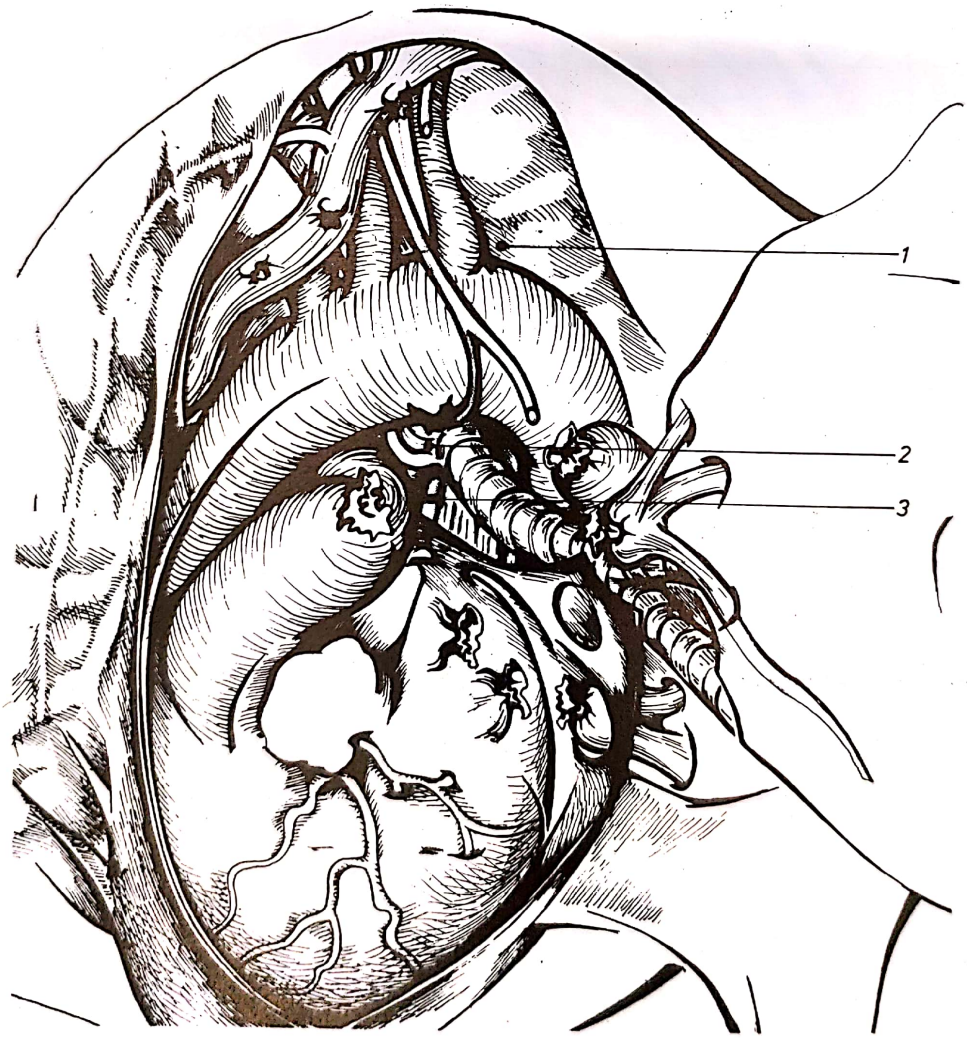

Fig. 6.21. – Pneumonectomie lărgită stângă cu abord intra- şi trans-pericardic al vaselor pulmonare: *1*, foseta retro-supraaortică; *2*, bifurcaţio tracheae; *3*, spaţiul interbronşic.

Scanned with OKEN Scanner

Pentru extirparea în bune condiții a limfonodulilor subaortici și subcarinali se mobilizează arcul aortei după procedeul Monod și Abbey Smith. Bronhia principală stângă se secționează și se suturează la rasul traheii, fie printr-un procedeu manual, fie printr-unul mecanic cu aparatul U.K.L.

Următorul timp operator se desfășoară în regiunea interfreno-pediculară stângă. Se excizează inițial un lambou din peretele posterior al pericardului, se secționează apoi ligamentul pulmonar și se extirpă în bloc nodulii paraaortici și paraesofagieni.

Fereastra de excizie din peretele posterior al pericardului se resuturează în jumătatea sa inferioară, cu scopul de a preveni eventualitatea unei morți fulgerătoare prin hernierea inimii și torsionarea pedicululuí său arterial. Se menține doar un orificiu decliv în zona apexiană, pentru drenajul cavității pericardice.

Pneumonectomiile lărgite cer sacrificii mari de structuri anatomice, sunt delabrante și șocante, deseori însoțite de complicații grave, iar rezultatele sunt inferioare celor ce se realizează în cazurile cu indicații pentru pneumonectomia clasică. Totuși, deoarece bolnavii la care se indică aceste intervenții sunt lipsiți de orice altă șansă de supraviețuire, ele trebuie încercate, chiar dacă avantajul previzibil este actualmente precar (Coman C., Ene V., Ivașcu Șt.).

6.4. **Rezecția-anastomoză simplă și combinată de bronhii și artere**

Rezecția-anostomoza de bronhii a fost efectuată la început în afecțiuni benigne ca: – stenoza bronșică postraumatică, sau inflamatorie; – tumori benigne; și – stenoze tuberculoase. În ultimul timp metoda se bucură de o largă aplicabilitate și în cancerul bronho-pulmonar.

Prima operație reușită de bronhorezecție cu anastomoză consecutivă a fost efectuată de către Thomas Price în 1947, pentru un adenom. Allisson, în 1952, o practică pentru prima dată în cancerul bronho-pulmonar, urmat la scurt interval de numeroși alți chirurgi: Björk; Matthes; Jonston; și James; etc. Tot Allisson descrie în 1954 prima intervenție de rezecțio-anastomoză arterială. În 1971 Pichmaier și Spelsberg publică 4 cazuri de rezecții combinate de bronhii și artere. Recent, Vogt-Maykopf, Toomes și Heinrich fac o analiză detaliată a rezecțiilor cu anastomoză de bronhii și artere, pe un total de 229 de cazuri.

Indicația actuală cea mai uzuală este cancerul bronhopulmonar, deoarece fiind o metodă economicoasă, înlocuiește cu succes pneumonectomia. Din aceste motive ea se adaptează foarte bine unor cazuri cu leziuni circumscrise, de cancer localizate pe bronhiile mari la bolnavi de vârstă mai înaintată (chiar și peste 70 de ani), cu o capacitate respiratorie redusă (VEMS între 1–2 l/s, volum maxim ventilator de 45 l/min.), deseori în asociații și cu alți factori de risc (scleroza coronariană, hipertensiune arterială, hipertensiune pulmonară etc.).

Din punct de vedere tehnic, procedeele operatorii se împart în trei categorii: – intervenții bronhoplastice cu rezecțio-anastomoză bronșică; – intervenții angioplastice, cu rezecție plastică de arteră; și – rezecții combinate de arteră și bronhii.

Tot Vogt-Maykopf completează operațiile amintite cu două subgrupe: – rezecția-standard; și – rezecția extinsă.

Prin rezecție-standard se înțelege rezecția reglată a unui segment de bronhie sau de arteră lobară, care nu pune probleme deosebite din punct de vedere tehnic.

Prin rezecție extinsă, se înțelege extirparea unor segmente mai lungi de bronhii sau de artere, împreună cu limfonodulii-sateliți, operații la care din punct de vedere tehnic trebuie rezolvate probleme mai deosebite.

1) Rezecția izolată de bronhie principală, atât dreaptă cât și stângă, este indicată în afecțiuni benigne (stenoze, tumori benigne) și mai rar în cancer bronșic (numai când a fost depistat într-o fază incipientă).

Pentru asigurarea ventilației pulmonare în cursul intervenției se intubează pe sondă Carlens bronhia principală contralaterală, sau se clampează extremitatea centrală a bronhiei principale în cauză.

Bronho-anastomoza se realizează cu fire absorbabile de Vincril sau Dexon 4/0, sau 5/0.

2) Rezecția-standard de bronhie dreaptă sau stângă se efectuează în condițiile în care tumoarea interesează bronhia lobară superioară chiar la emergența sa. În aceste cazuri, după rezecția bronhiei, se suturează: – în dreapta, bronhia intermediară la extremitatea proximală a bronhiei principale; iar în stânga, – bronhia lobară inferioară, la capătul proximal al bronhiei principale stângi.

3) Rezecția extinsă de bronhie dreaptă se efectuează atunci când tumoarea a invadat pe lângă bronhia lobară superioară, atât partea distală a bronhiei principale, cât și partea superioară a bronhiei intermediare (fig. 6.22 a). În aceste cazuri, bronhia principală se rezecă de la carenă, iar capătul distal al bronhiei intermediare se implantează direct în trahee.

Scanned with OKEN Scanner

Dacă rezecția este și mai extinsă, cuprinzând pe lângă lobul superior și pe cel mediu împreună cu segmentul Fowler, se suturează bronhia piramidei bazale direct la trahee (fig. 6.22 b). Pentru aceasta este necesar ca sutura de la nivelul anastomozei să nu fie sub tracțiune, iar pentru siguranță tranșa se poate acoperi fie cu pleură, fie cu un mușchi intercostal pediculat.

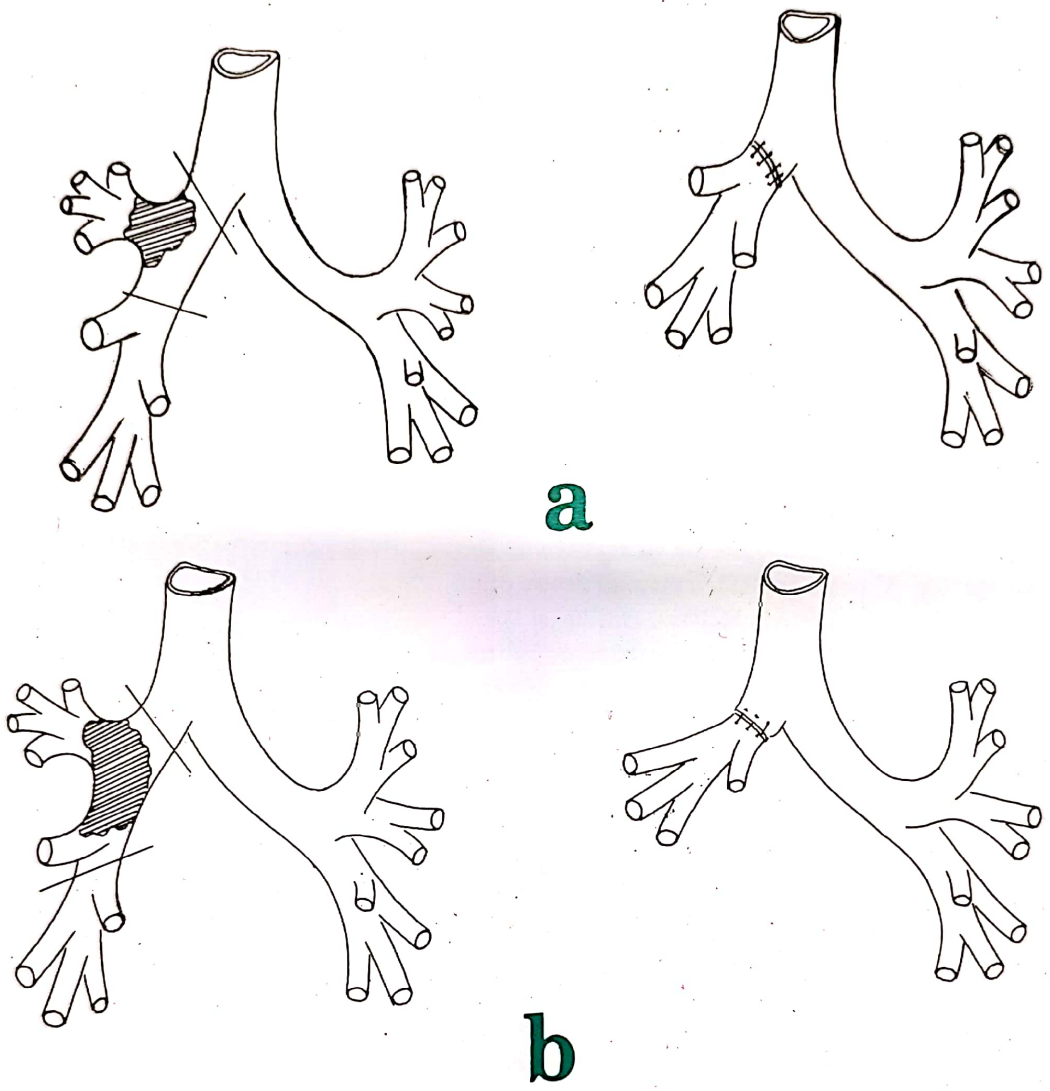

Fig. 6.22. – Rezecții extinse pentru: a, bronhia dreaptă, cu anastomoza bronhiei intermediare; b, bronhia dreaptă, cu anastomoza bronhiei piramidei bazale.

4) Rezecția extinsă de bronhie stângă se efectuează în cazurile la care tumoarea a invadat bronhia principală stângă până la o distanță de 2 cm de trahee și s-a extins în jos până la emergența inferioară a bronhiei lobare superioare. În acest caz se suturează trunchiul bronhiei lobare inferioare direct la trahee. Pentru a facilita rezolvarea tehnică se mobilizează arcul aortei după procedeul obișnuit.

5) Rezecția-standard de arteră pulmonară. Pentru rezecția arterei pulmonare drepte se sacrifică arcul venei azygos, ceea ce permite ecartarea mai facilă în sens mediaș, a venei cave superioare. Artera se prepară inițial în foseta retrocavă Allisson, proximal de tumoare, apoi distal de aceasta, în aria bronho-vasculară dreaptă. La nivelul acestei arii se identifică ramurile colaterale ale arterei pulmonare drepte: – ascendente, pentru lobul superior; – anterior, pentru lobul mijlociu; – posterioare, pentru segemntul Fowler; și – inferioare, pentru piramida bazală.

Pentru rezecția arterei pulmonare stângi, se secționează inițial ligamentul arterial și se expune fereastra aorto-pulmonară. În limitele acesteia, artera se izolează proximal de tumoare. Pentru izolarea porțiunii distale a arterei se disecă aria bronho-vasculară și se identifică ramurile colaterale: – ascendente, pentru culmen; – anterioare, pentru lingulă; – posterioare, pentru segmentul Fowler; și – inferioare, pentru piramida bazală.

Scanned with OKEN Scanner

Artera se clampează proximal cu o pensă vasculară, având grijă să nu se lezeze intima arterei. Apoi, după rezecția segmentului vascular invadat de leziune, se efectuează o anastomoză termino-terminală între segmentul proximal al trunchiului arterei pulmonare respective și trunchiul arterial periferic restant.

6) Rezecția extinsă de arteră pulmonară. Tumoarea poate invada artera pulmonară, fie proximal, fie distal, fie în ambele sensuri și ca atare va trebui extirpat un segment mult mai lung din ea.

În dreapta, artera pulmonară se prepară la nivelul ferestrei aorto-cave. Din punct de vedere tehnic partea dificilă o constituie anastomoza „cap la cap" a trunchiului proximal foarte scurt al arterei pulmonare, cu trunchiul arterei piramidei bazale.

În partea stângă, artera pulmonară se prepară, de asemenea intrapericardic, iar anastomoza extremității proximale cu vasele piramidei bazale pune, de asemenea probleme tehnice dificile (fig. 6.23 a și b).

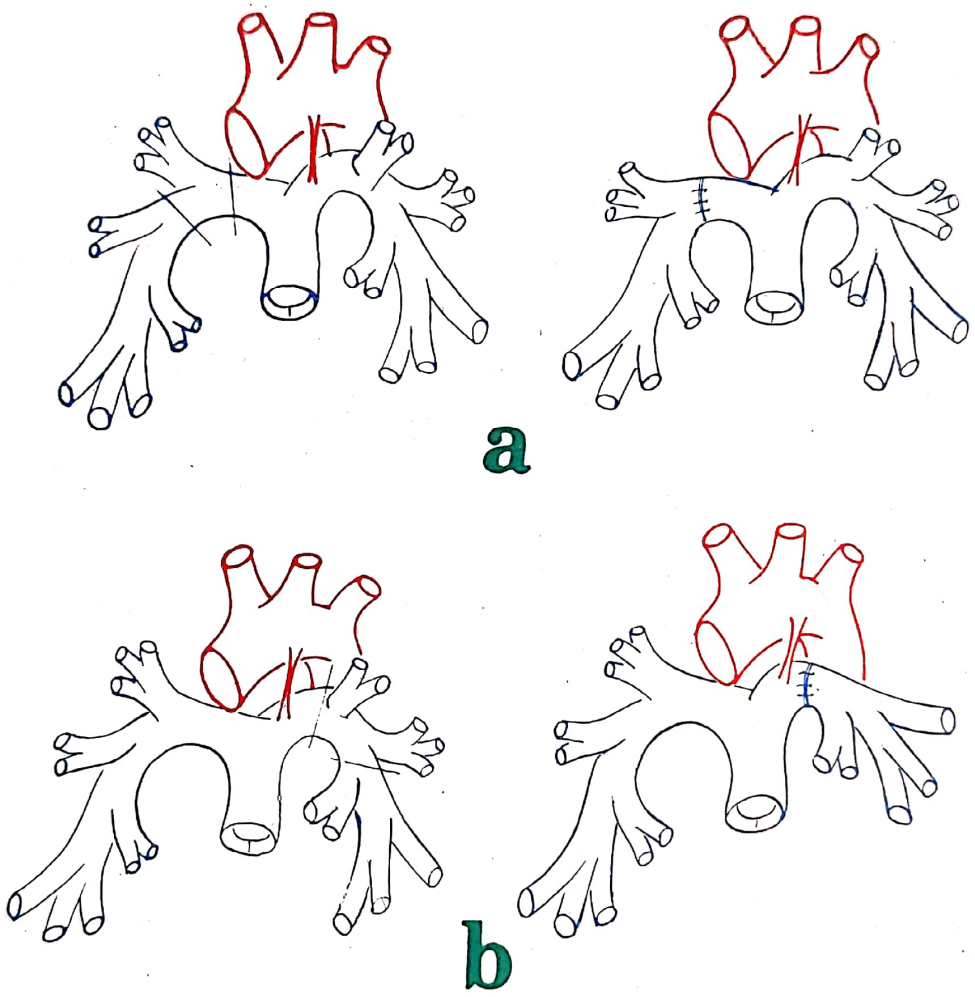

Fig. 6.23. – *a*, Rezecție-standard de arteră pulmonară dreaptă; *b*, rezecție extinsă de arteră pulmonară stângă.

7) Intervențiile combinate, bronho-plastice și angio-plastice, vizează îndepărtarea tumorii împreună cu porțiunea de bronhie și de arteră invadate de procesul tumoral, urmând ca prin refacerea continuității elementelor bronșice și vasculare rezecate, să se asigure funcționalitatea parenchimului pulmonar restant.

Din punct de vedere tactic bronhoplastia se efectuează în primul timp al intervenției, iar angioplastia – în cel de al doilea timp operator. La terminarea bronhoplastiei este obligator controlul fibrobronhoscopic, pentru verificarea permeabilității bronhiilor segmentare. În cazul când una din bronhiile segmentare din preajma anastomozei se dovedește a fi insuficient de permeabilă, se impune crearea unei noi anastomoze, fie rezecția bronhiei segmentare în cauză, împreună cu teritoriul pulmonar tributar ei, pentru a preveni o pneumonie postoperatorie, sau o suprafață întreținută de fistulizare, ceea ce mai devreme sau mai târziu, duce la deces.

Postoperator se administrează heparină în doze uzuale, fără alte trombolitice. Se supraveghează permeabilitatea căilor respiratorii și mai ales staza secrețiilor bronșice prin mobilizarea precoce a bolnavului.

Scanned with OKEN Scanner

Rezecțiile combinate bronho-angioplastice cu îndepărtarea în bloc a tumorii, urmată de reconstrucția elementelor bronhovasculare, pun în discuție problema recidivelor. După datele Clinicii de chirurgie toracică din Freiburg, acestea se ridică la 50% din cazuri, dar se speră într-o reducere a procentului prin lărgirea experienței în acest domeniu, perfecționarea tehnicilor chirurgicale, asanarea mai riguroasă a focarului prin punerea la punct a examenelor histo-patologice extemporanee de la nivelul tranșei de secțiune și a limfonodulilor regionali.

Cele mai frecvente complicații postoperatorii le generează sistemul bronșic:

– cudarea bronhiei cu hipoventilația și atelectazia parenchimului pulmonar restant, însoțite de complicații consecutive, impun o reintervenție de necesitate;

– stenoza circulară a bronhiei la nivelul suturii impune de asemenea o reintervenție;

– lipsa de etanșeitate a suturilor la nivelul bronhiei sau al arterei, duce la fistulizare cu evoluție letală;

– cudarea arterei pulmonare survine mult mai rar.

Vogt-Maykopf și colab., urmărind postoperator un lot de 192 de bolnavi, au constatat în funcție de procedeul folosit, o durată de supraviețuire de peste 5 ani, repartizată după cum urmează:

– 34% din bolnavii cu plastie de bronhie;

– 19% din bolnavii cu plastie de arteră;

– 14% din bolnavii la care s-a impus o plastie combinată de bronhie și de arteră.

Reducerea progresivă a duratei de supraviețuire în cadrul acestor tipuri de intervenții se datorează și faptului că ele se practică la bolnavi cu faze tot mai avansate ale leziunilor.

Letalitatea postoperatorie este în medie de 8,9% în cadrul rezecțiilor bronșice, similară cu cea a pneumonectomiilor simple, iar în cazul rezecțiilor combinate bronho-arteriale ea se ridică la 17%, similară cu cea a rezecțiilor lărgite.

La evaluarea rezecțiilor economicoase trebuie ținut cont că ele salvează un teritoriu pulmonar larg, care permite o evoluție mult mai favorabilă a bolnavilor în faza postoperatorie imediată și la distanță.

6.5. **Bazele anatomo-chirurgicale ale pneumonectomiei iterative**

Unele din complicațiile cele mai redutabile ce grevau în trecut exerezele pulmonare, mai ales în perioada lor de început, au fost fistulele bronșice. Frecvența lor mare și mortalitatea ridicată, care atingea mai ales după pneumonectomie, uneori procentul de 70% (!), au determinat elaborarea a numeroase procedee chirurgicale de sutură bronșică.

Actualmente, datorită ameliorării continue a tehnicilor chirurgicale, apariția fistulelor bronșice postoperatorii este din ce în ce mai rară, iar dintre numeroasele procedee chirurgicale elaborate în trecut pentru rezolvarea lor, puține s-au menținut în practica curentă.

Conform celor mai recente statistici, fistula bronșică survine actualmente cu o frecvență sub 1% și aceasta cel mai des la bolnavii operați pentru tuberculoză pulmonară.

Tratamentul de fond al fistulelor bronho-pleurale diferă după cum ele s-au instalat după o rezecție pulmonară parțială sau după una totală.

6.5.1. **După rezecțiile pulmonare parțiale,** Overholt distinge trei tipuri de fistule: – minime, – parțiale, și – totale. Fiecare din ele beneficiază de un tratament diferențiat.

Pentru fistulele mici (de gradul I), se recomandă tratament medical, ce constă din puncții cu spălături și instilații cu antibiotice.

Pentru fistulele parțiale (de gradul II), se recomandă drenaj aspirativ continuu și toracoplastie pentru rezolvarea pungii de empiem.

Pentru fistulele totale (de gradul III), tratamentul variază în funcție de intervalul scurs dintre intervenție și instalarea fistulei:

a) în forme precoce, instalate în primele 2–3 zile după intervenție, cu cavitatea pleurală încă neinfectată, se recurge la reintervenție, urmărind: – fie resuturarea bronhiei cu mioplastie consecutivă; – fie resecționarea bronhiei și mioplastie consecutivă; – dacă nu este posibilă adoptarea atitudinii de mai sus se recurge la mioplastie pe orificiul fistulei și toracoplastie consecutivă pe 4–5 coaste, continuându-se apoi drenajul aspirativ continuu și instilații cu antibiotice;

b) pentru fistulele de gradul III instalate tardiv, după câteva luni de la pneumonectomie, cavitatea pleurală fiind infectată, se opinează pentru o intervenție operatorie amânată. În așteptarea momentului propice pentru intervenție, conduita terapeutică are ca obiectiv imediat aseptizarea cavității pleurale prin: – instalarea unui drenaj aspirativ continuu, spălături cu soluții antiseptice și instilații zilnice cu antibiotice. – După aseptizarea pungii și ameliorarea stării generale a bolnavului se efectuează o toracoplastie superioară pe 7–8 coaste, tip Andrews, pentru a reduce cavitatea de empiem; – drenajul aspirativ continuu se menține până la uscarea completă a pungii.

Dacă după o perioadă de 3–4 săptămâni, fistula bronhopleurală survenită după o rezecție pulmonară parțială nu se închide, se recurge la pneumonectomie iterativă, fie pe cale transpleurală (intervenție de rutină), fie pe cale transternală.

Scanned with OKEN Scanner

A) Tehnica penumonectomiei iterative pe cale transpleurală, indiferent dacă se operează de partea dreaptă sau de cea stângă, şi indiferent de lobul sau lobii restanţi care trebuie îndepărtaţi, impune respectarea următoarelor momente tactice:

– intubaţia se face numai cu sondă Carlens, pentru a se evita instalarea unei bronhopneumonii de aspiraţie postoperatorie, pe plămânul controlateral;

– deschiderea toracelui trebuie să fie largă pentru a putea stăpâni eventualele accidente intraoperatorii;

– decolarea plămânului trebuie făcută total, chiar dacă acesta ar expune în unele cazuri la efracţii parenchimatoase;

– vasele pulmonare se ligaturează intra- şi trans-pericardic. Pentru identificarea elementelor vasculare ale pediculului vascular drept serveşte ca punct de reper foseta retrocavă Allisson. Pentru vasele din partea stângă punctul de reper îl cunstituie repliul Marshall, şi recesul venei pulmonare superioare;

– în cazul când condiţiile locale impun ligaturarea extrapericardică a vaselor, se ligaturează în primul timp vasul care a rămas cel mai neafectat de disecţia pediculului din cadrul intervenţiei precedente. Ultimul timp operator îl constituie timpul bronşic.

După rezecţia bronhiei, capătul se suturează cu fire de nylon, plasate submucos (Ene V.) (vezi fig. 6.18).

După extirparea parenchimului pulmonar restant se efectuează al II-lea timp al toracoplastiei, pe încă trei coaste şi se instituie un drenaj decliv cu aspiraţie continuă. Toracele se închide aplicând un pansament compresiv.

B) Pneumonectomia iterativă pe cale transsternală este o intervenţie propusă şi codificată pentru prima oară de L. K. Boguş. Ea se efectuează, atât în partea dreaptă, cât şi în cea stângă, prin ligatura intrapericardică a venelor pulmonare şi prin ligatura transpericardică a arterei pulmonare şi a bronhiei principale.

Pneumonectomia iterativă pe cale transsternală este indicată la cazurile cu o stare de intoxicaţie şi epuizare biologică avansată, la care din motive de securitate intervenţia trebuie efectuată în două etape.

În prima etapă se efectuează, pe cale transpericardică, ligatura şi secţiunea arterei pulmonare şi rezecţia bronhiei principale.

În a doua etapă, câteva luni mai târziu, se practică, pe cale transpleurală, ligatura intrapericardică a venelor pulmonare şi îndepărtarea parenchimului pulmonar restant.

Bronhia principală se poate aborda pe cale transsternală pe două căi: 1. extrapericardică, prin spaţiul aorto-cav (procedeul Abruzzini); şi – 2. transpericardică, prin recesul aorto-cav (procedeul Boguş). Ambele procedee se pot completa folosind aceeaşi cale de acces.

Procedelul Abruzzini uzează de incizia sternului în forma unei litere „T" răsturnate. Ramura verticală reprezintă secţiunea longitudinală a sternului, de la manubriu până la spaţiul IV intercostal. Ramura orizontală reprezintă secţiunea transversală a sternului la nivelul spaţiului IV intercostal, la nevoie prelungită în spaţiul IV intercostal ipsilateral.

Bronhia principală dreaptă se descoperă începând disecţia de la nivelul trigonului interpleural superior. Se izolează şi se ecartează lateral fundul de sac costomediastinal anterior drept şi se evidenţiază porţiunea extrapericardică a spaţiului interaortocav. Acest spaţiu se găseşte între vena cavă superioară, situată lateral şi extremitatea anterioară a arcului aortic care se prelungeşte cu trunchiul arterial brahio-cefalic, situată medial (fig. 6.24). Se pătrunde cu disectorul în profunzimea acestui spaţiu care, după decolarea pereţilor, ia forma unui patrulater delimitat în partea inferioară şi medială de pericard, iar în partea laterală şi superioară, de venă cavă superioară şi de trunchiul venos branhiocefalic stâng.

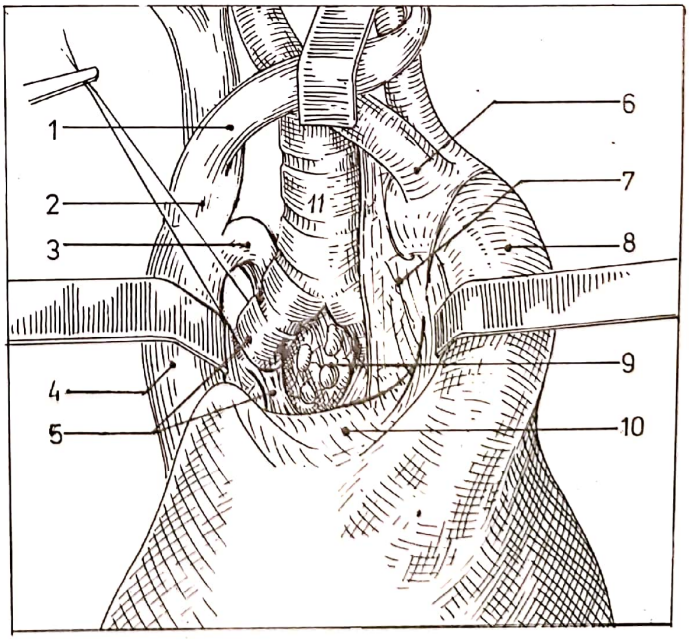

Fig. 6.24. – Pneumonectomie iterativă dreaptă pe cale transsternală (procedeul Abruzzini). Expunerea spaţiului interaortico-cav: *1*, v. brachiocephalica sinistra; *2*, *4*, v. cava superior; *3*, v. azygos; *5*, br. principalis dexter + lig. bronho-pericardic drept; *6*, truncus brachiocephalicus; *7*, lig. tiro-aorto-pericardic; *8*, aorta; *9*, nodi lymphatici tracheobronchiales inferiores; *10*, pericardium; *11*, trachea.

Scanned with OKEN Scanner

La o adâncime de 3–4 cm se descoperă în planul posterosuperior, bifurcația traheii și originea bronhiei principale drepte, care se izolează și se secționează la rasul traheii, iar extremitatea sa centrală se suturează.

Abordul bronhiei principale drepte prin procedeul Abruzzini prezintă dezavantajul că oferă timpului bronșic al intervenției un câmp operator redus și cu o expunere mare la accidente și la infecții.

Pentru abordarea bronhiei principale stângi se evidențiază spațiul (fereastra) aorto-pulmonar care se disecă, iar ligamentul arterial se secționează razant cu pericardul, cu atenție la nervul laringeu recurent. În câmpul operator se evidențiază sub arcul aortic, aproape de originea sa, bronhia principală stângă. Ea se izolează și se rezecă după o tehnică similară cu cea folosită pentru rezecția bronhiei principale drepte.

Procedeul L. K. Boguș face uz de sternotomie totală mediană. După decolarea fundului de sac costo-mediastinal anterior se evidențiază și se deschide pericardul fibros.

1) Pentru abordul bronhiei principale drepte se preconizează în primul timp ligaturarea și secționarea transpericardică, la nivelul recesului aorto-cav, a arterei pulmonare drepte.

Recesul aorto-cav corespunde orificiului drept al sinusului transvers Theil și este delimitat: – lateral, de porțiunea intrapericardică a venei cave superioare; – medial de porțiunea intrapericardică a aortei ascendente; – caudal, de marginea superioară a auricului drept; – iar – cranial, de reflexiunea superioară a pericardului.

În profunzimea recesului aorto-cav se evidențiază pe primul plan, ramura dreaptă a arterei pulmonare, care bombează sub pericardul seros, cuprins între două depresiuni: – superioară, denumită „fundul de sac supraarterial *(recessus pericardii superior);* și – inferioară, subarterială *(recessus pericardii inferior)* (fig. 6.25).

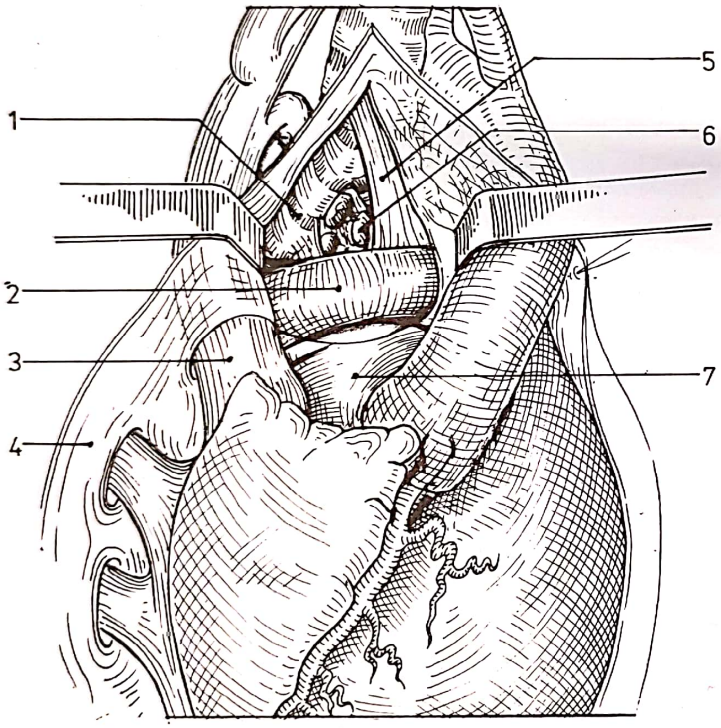

Fig. 6.25. – Pneumonectomie iterativă dreaptă transsternală (procedeul Boguș), cu deschiderea pericardului și abordarea transpericardică a arterei pulmonare drepte prin recesul interaorto-cav: *1,* br. principalis dexter; *2,* a. pulmonalis dextra; *3,* v. cava superior; *4,* pericardium; *5,* lig. tiro-aorto-pericardic; *6,* nodi lymphatici tracheobronchiales inferiores; *7,* atrium sinistrum.

Izolarea arterei pulmonare drepte se începe la nivelul recesului retroarterial cu secționarea foiței seroase a pericardului. Acesta acoperă artera pulmonară și o exclude astfel din cavitatea pericardică, ea devenind extrapericardică. Se trece apoi la decolarea versantului anterior al arterei pulmonare și se ajunge, prin intermediul recesului subarterial, pe versantul posterior al arterei, între acesta și ligamentul aorto-pericardic, care o separă de spațiul pretraheal.

Decolarea arterei pulmonare drepte se poate desfășura, fie în interiorul tecii vasului, întărită fiind posterior de inserția ligamentului aorto-pericardic, fie în afara aceste teci.

După izolarea și secționarea arterei pulmonare drepte între două ligaturi, capetele arterei se retractă. În spațiul rămas se poate palpa bifurcația traheii și originea bronhiilor principale dreaptă și stângă.

Bifurcația traheală este situată în 14% din cazuri pe un plan superior față de artera pulmonară dreaptă; în 18% din cazuri, – la marginea superioară a arterei; – 40% din cazuri, în dreptul peretelui său posterior; – și în 27% din cazuri, pe un plan inferior față de aceasta (A. A. Travin; Iu. L. Semenenkov).

Izolarea bronhiei principale drepte se efectuează într-o atmosferă bogată în țesut conjunctiv lax. Acesta o separă: – anterior, prin intermediul spațiului pretraheal, de vena cavă superioară; – posterior, prin intermediul spațiului retrobronșic, de esofag; – caudal, prin intermediul spațiului infrabronșic, de ramura dreaptă a arterei pulmonare; – iar cranial, de crosa marii vene azygos.

Scanned with OKEN Scanner

La efectuarea timpului bronşic al operaţiei, pentru a deschide calea spre zona centrală a compartimentului mediastinal mijlociu, este absolut necesară secţionarea ligamentului aorto-pericardic şi abordarea consecutivă a bifurcaţiei traheale şi a spaţiului interbifurcal.

Un moment important în izolarea brohiei principale îl constituie secţionarea ligamentului bronho-pericardic şi decolarea marginii sale inferioare. Pentru a facilita această manevră chirurgicală, este nevoie de ancorarea în prealabil a bronhiei principale pe un fir tractor şi tensionarea ligamentului bronho-pericardic, care astfel etalat, se poate uşor secţiona (fig. 6.26).

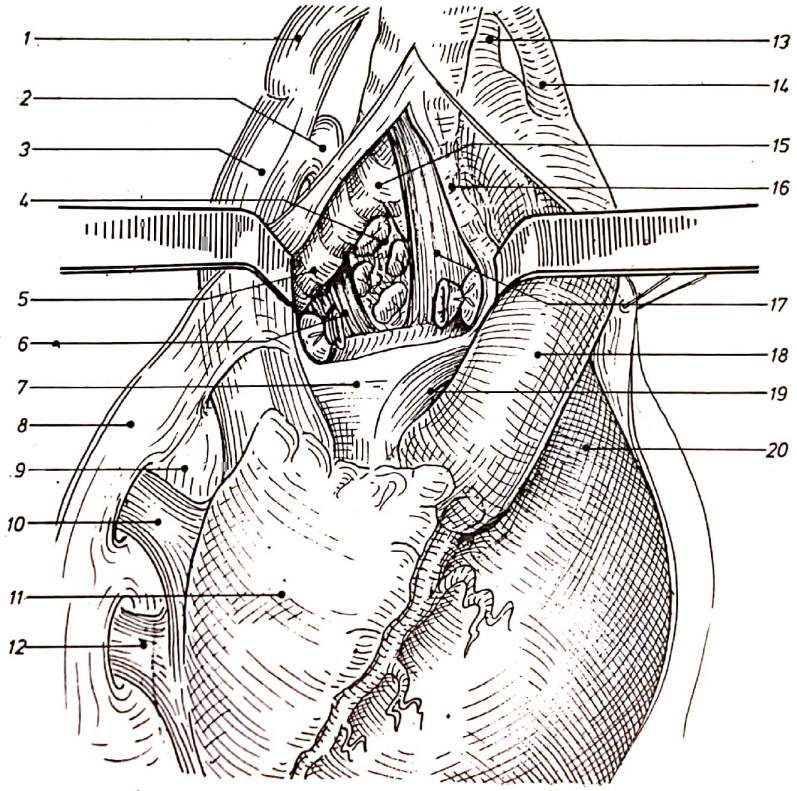

Fig. 6.26. – Pneumonectomie iterativă dreaptă transsternală (procedeul Boguş). Artera pulmonară dreaptă secţionată. Abordarea transpericardică a bronhiei principale drepte: *1,* v. brachiocephalica sinistra; *2,* v. azygos; *3,* v. cava superior; *4,* nodi lymphatici tracheobronchiales inferiores; *5,* br. principalis dexter; *6,* lig. bronho-pericardic drept; *7, 19,* atrium sinistrum; *8,* pericardium; *9,* fosceta retrocavă Allison; *10,* v. pulmonalis superior dextra; *11,* atrium dextrum; *12,* v. pulmonalis inferior dextra; *13,* a. carotis communis sinistra; *14,* truncus brachiocephalicus; *15,* trachea; *16, 18,* aorta; *17,* lig. tiro-aorto-pericardic (lama posterioară); *20,* truncus pulmonalis.

Prepararea bronhiei principale drepte trebuie efectuată cu cea mai mare atenţie pentru a preveni unele accidente, în special pe cele hemoragice. Hemoragiile din cursul eliberării bronhiei principale drepte pot avea, după L. K. Boguş, cinci cauze: – lezarea venei cave superioare; – lezarea venei azygos; – lezarea atriului stâng; lezarea arterei bronşice; – şi lezarea arterei pulmonare secţionate.

Tensionarea firului tractor de pe bronhia principală permite evitarea acestor accidente. Ea determină lărgirea spaţiilor dintre elementele bronho-vasculare; – favorizează tensionarea ligamentului bronho-pericardic (care se secţionează); – facilitează disecţia spaţiului infrabronşic şi ligatura vaselor bronşice; – permite aplicarea corectă şi la locul de elecţie a aparatului de sutură mecanică a bronhiei (U. K. L.). Prepararea bronhiei principale trebuie efectuată întotdeauna pe o distanţă suficientă pentru ca rezecţia să aibă loc fără dificultăţi tehnice.

După secţionarea bronhiei, capătul său periferic, liber, se mai rezecă cu încă 1–2 cm pentru a asigura o retracţie completă a sa înapoia venei cave superioare. Orificiul pleural se suturează apoi cu câteva fire de nylon. Extremitatea centrală a bronhiei se suturează, iar după controlul etanşeităţii suturii, se lasă pe loc un dren capilar al cărui capăt periferic se scoate înapoia sternului, în foseta suprasternală. Pericardul se suturează, iar spaţiul retrosternal se drenează cu un al doilea tub de dren, al cărui capăt periferic se scoate printr-o incizie sub apendicele xifoid.

2) Abordarea transpericardică a bronhiei principale de partea stângă, după procedeul preconizat de L. K. Boguş, este precedată de sacrificarea arterei pulmonare stângi.

După sternotomie mediană, se incizează longitudinal pericardul şi se evidenţiază recesul pulmonar stâng şi orificiul stâng al sinusului transvers Theile. Acest orificiu este delimitat: – medial şi anterior, de trunchiul comun al arterei pulmonare; – posterior şi lateral, de auriculul stâng şi repliul Marshall; – cranial, de originea arterei pulmonare stângi; – caudal, de şanţul atrio-ventricular.

Orificiul stâng al sinusului transvers Theile serveşte la delimitarea originii ramurii stângi de bifurcaţie a trunchiului comun al arterei pulmonare. Ca reper pentru izolarea arterei pulmonare stângi serveşte recesul venei pulmonare superioare stângi. Acesta este delimitat: – cranial, de originea arterei pulmonare stângi; – caudal, de vena

Scanned with OKEN Scanner

pulmonară superioară stângă; – lateral, de pericard, – medial, de repliul vestigial Marshall, care îl separă de orificiul stâng al sinusului transversal Theile. Ligatura şi secţionarea arterei pulmonare stângi se execută după o tehnică similară cu cea descrisă pentru secţionarea arterei pulmonare drepte.

După sacrificarea arterei pulmonare stângi, capetele ei se retractă, iar câmpul operator se lărgeşte mult şi ia forma unei arii patrulatere. Această arie este delimitată: – cranial, de versantul inferior al extremităţii posterioatre a arcului aortei; – caudal, de versantul superior al atriului stâng şi de vena pulmonară superioară stângă; – medial, de elementele care delimitează orificiul stâng al sinusului transversal Theile; şi – lateral, de pericard. Această arie este străbătută aproape în diagonală de bronhia principală stângă, care o împarte în două spaţii: – superior suprabronşic; şi – inferior, infrabronşic (fig. 6.27).

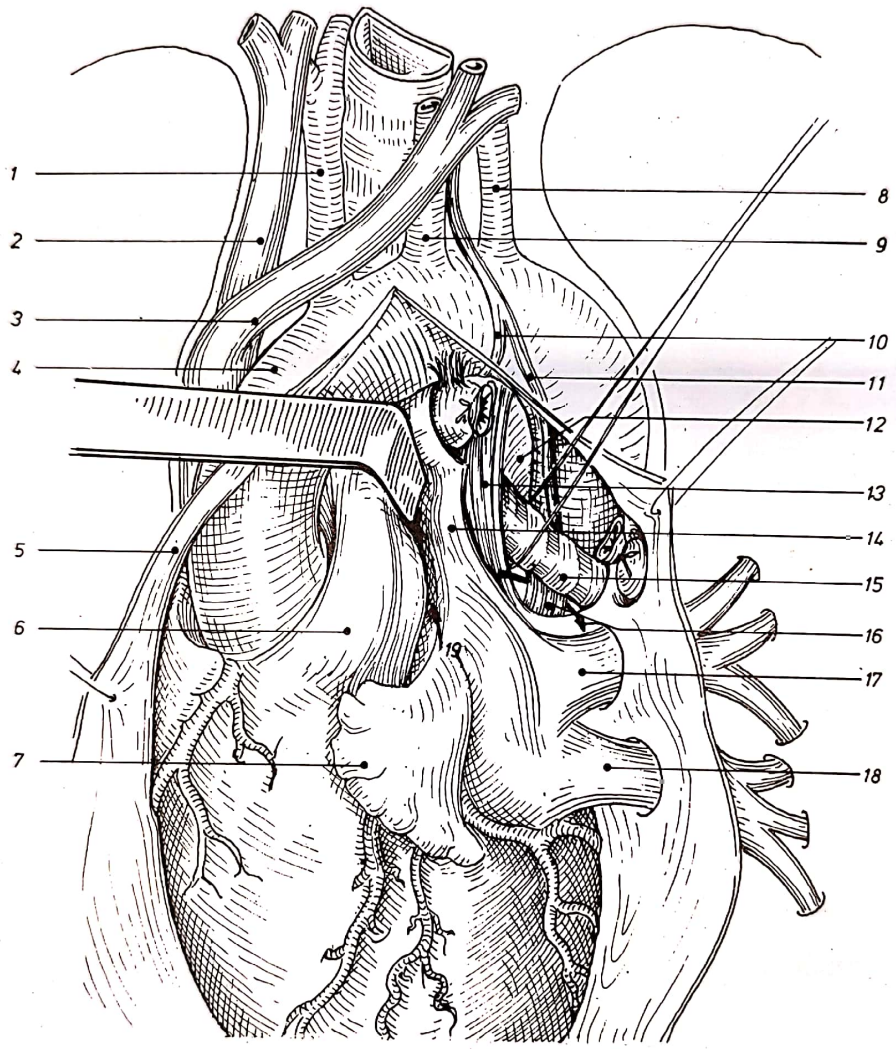

Fig. 6.27. – Pneumonectomie iterativă stângă. Abordarea bronhiei principale stângi pe cale transpericardică anterioară. (L.K. Boguş): *1*, tr. brachiocephalicus; *2*, v. brachiocephalica dextra; *3*, v. brachiocephalica sinistra; *4*, aorta ascendens; *5*, pericardium fibrosum; *6*, tr. pulmonalis; *7*, auricula sinistra; *8*, a. subclavia; *9*, a. carotis communis; *10*, n. laryngeus recurrens; *11*, n. vagus; *12*, spaţiul suprabronşic; *13*, lig. aorto-pericardic; *14*, pericardium serosum; *15*, br. principalis; *16*, lig. bronhopericardic; *17*, v. pulmonalis superior; *18*, v. pulmonalis inferior; *19*, orificiul stâng al sinusului transvers Theile.

Pentru prepararea şi izolarea bronhiei principale stângi pe cale transpericardică este necesară secţionarea ligamentului bronho-pericardic şi decolarea spaţiului supra- şi infrabronşic.

Prin disecţia ariei suprabronşice se evidenţiază versantul superior şi posterior al bronhiei principale stângi. În cursul disecţiei se menajează cu deosebită grijă traiectul nervului laringeu recurent stâng, iar pe un plan mai profund, – esofagul, nervul vag şi originea arterelor bronşice stângi. Acestea din urmă iau naştere din versantul inferior al arcului aortei şi urmează traiectul bronhiei principale stângi. Uneori ele emit şi ramuri pentru bronhia dreaptă, ramuri care traversează spaţiul subcarinal, sau spaţiul pretraheal suprabifurcal.

Scanned with OKEN Scanner

Pentru eliberarea versantului inferior al bronhiei principale stângi se disecă spaţiul infrabronşic şi se secţionează ligamentul bronho-pericardic stâng. Tracţiunea exercitată asupra firului tractor petrecut în jurul bronhiei principale, favorizează expunerea ligamentului bronho-pericardic şi facilitează seecţionarea sa între două ligaturi. În acest fel se realizează izolarea transpericardică a bronhiei principale stângi pe o distanţă suficient de lungă pentru a permite rezecţia acesteia cu un aparat de sutură mecanică U.K.L.

Aplicarea aparatului de sutură mecanică a bronhiei se face respectând cu grijă cadrul anatomic delimitat: – craniul de arcul aortei; – caudal, de atriul stâng; – anterior, de trunchiul comun al arterei pulmonare; – posterior, de aorta descendentă şi de esofag.

După rezecţia bronhiei principale stângi, timpii operatori se succed similar cu tehnica din partea dreaptă.

Lichidarea unei fistule bronho-pleurale pe cale transsternală este indicată (după L. K. Boguş) în următoarele cazuri majore:

– fistule cronice instalate după pneumonectomie şi persistând după mioplastie şi toracoplastie anterioară;

– fistulă cronică postpneumonectomie cu pungă restantă, persistând după un tratament prelungit cu spălături şi toracoplastie;

– fistule instalate în faza precoce după pneumonectomie prin cedarea suturilor;

– fistule după rezecţie înaltă de bronhie principală;

– fistule bronşice complicate cu eroziunea arterei pulmonare;

– fistulă post-rezecţie pulmonară parţială, la care tratamentul chirurgical pe cale transpleurală a fost ineficace.

Intervenţia pe cale transsternală este contraindicată la bolnavii cu fistule bronho-pleurale postpneumonectomie, care prezintă concomitent: – insuficienţă cardio-respiratorie gravă cu stare septică; – fistulă bronşică specifică cu tuberculoză pulmonară diseminată în plămânul controlateral.

Rezecţia unei bronhii principale se poate efectua în unele cazuri printr-un abord combinat extra- şi transpericardic (Abruzzini şi Boguş). Acest abord, descris de A. A. Travin, se efectuează uneori cu secţionarea trunchiului venos brahiocefalic stâng şi resuturarea sa la sfârşitul intervenţiei. Astfel se deschide o cale largă de acces pentru toată porţiunea cervico-toracică a traheii şi a bifurcaţiei traheale. Această cale de abord este deosebit de utilă în operaţiile de reconstrucţie a traheii, ca şi în cazurile de rezecţie-anastomoză bronho-vasculară.

6.5.2. **Fistulele bronho-pleurale secundare unei pneumonectomii totale** beneficiază, în primele săptămâni după instalarea lor, de o conduită şi de măsuri de aseptizare similare cu cele indicate şi în cazul unor fistule instalate după o rezecţie pulmonară parţială.

Evoluţia unei fistule bronşice instalată după o pneumonectomie dreaptă diferă în unele privinţe de cea a unei fistule instalate după o pneumonectomie stângă datorită următoarelor motive:

– cavitatea pleurală restantă este întotdeauna mai mare;

– mediastinul se deplasează întotdeauna mai puţin spre cavitatea restantă dreaptă;

– diafragma dreaptă se ridică mai puţin decât cea stângă;

– sutura fistulei bronşice, care se instituie de obicei la rasul traheii, se efectuează mai dificil la dreapta (fig. 6.28).

În practică se procedează astfel: după aproximativ 2–3 săptămâni de tratament medical, de la restabilirea stării generale, a echilibrului hidroelectrolitic şi corectarea insuficienţei cardiorespiratorii a bolnavului, se efectuează – ca prim timp operator, – o toracoplastie superioară pe 5–6 coaste. Reducerea cavităţii pleurale şi a suprafeţei de rezorbţie a toxinelor contribuie în continuare la ameliorarea stării clinice a bolnavului.

După alte trei săptămâni de tratament conservator se efectuează tratamentul chirurgical radical al fistulei bronho-pleurale, prin reamputarea bontului bronşic şi resuturarea tranşei de secţiune.

Intervenţia chirurgicală se efectuează, fie pe cale transsternală, fie pe cale transpleurală.

Pentru partea dreaptă, abordul transpleural al bontului bronşic se efectuează sub intubaţia traheală cu sonda Carlens şi cateterizarea esofagului. Se execută o re-toracotomie largă, cu expunerea la vedere a regiunii supra- şi infra-azygos. Deasupra arcului venei azygos se secţionează, pe peretele lateral al traheii, pleura mediastinală, începând de la marginea dreaptă a acesteia, la aproximativ 4 cm distanţă de la polul superior al fistulei. Se eliberează treptat versantul anterior, apoi cel posterior al unghiului traheo-bronşic drept. Se descoperă arcul venei azygos, care se rezecă, şi se pătrunde astfel în spatele venei cave superioare, în spaţiul interbifurcal, ocolind treptat de jur împrejur originea bronhiei principale drepte.

Următorul timp al operaţiei constă din reamputarea bontului bronşic şi resuturarea tranşei de secţiune. Tehnica de sutură depinde de lungimea bontului bronşic. Când acesta este destul de lung, se execută sutura mecanică a bronhiei. Când însă bontul bronşic este scurt, se recurge la sutura manuală, de preferat cu fire nerezorbabile, plasate în plan extramucos (Ene V.). Pentru securitate se acoperă suprafaţa de secţiune cu un lambou muscular pediculat, recoltat fie dintr-un muşchi intercostal, fie dintr-unul paravertebral.

Scanned with OKEN Scanner

Ultimul timp operator îl consituie toracoplastia Andrews. Aceasta constă dintr-o rezecție costală corespunzătoare întregii suprafețe a pungii. Se pătrunde în pungă printr-o incizie transversală, se evidențiază conținutul pungii și se chiuretează pereții. Apoi țesuturile intercostale și endotoracice se mulează pe mediastin și se fixează pe acesta cu mai multe fire în „U". Printr-un dren decliv se asigură aspirația în continuare a pungii restante, iar un pansament compresiv menține adeziunea peretelui la mediastin.

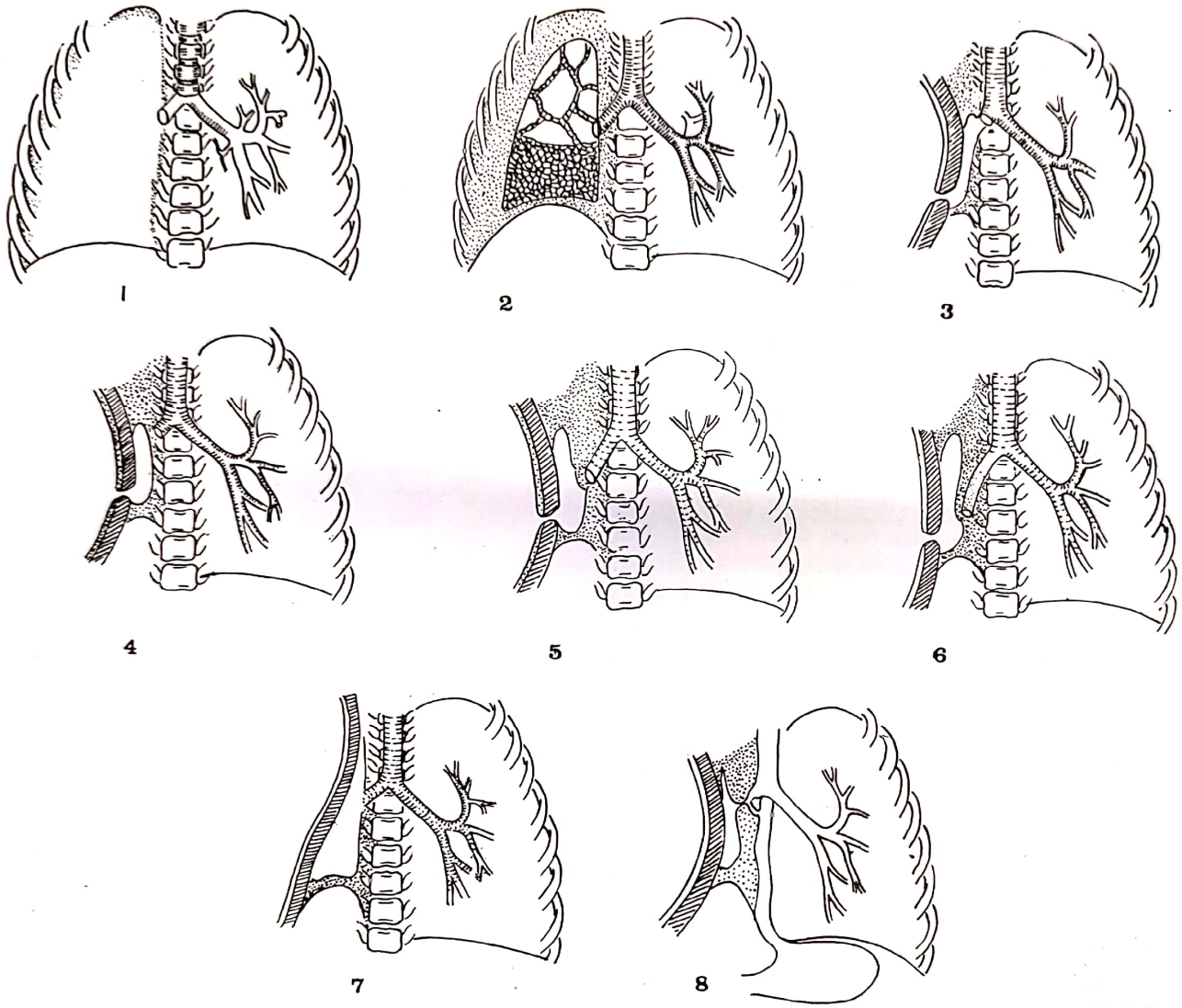

Fig. 6.28. – Indicațiile pneumonectomiei iterative pe cale transsternală (după L.K. Boguș): 1. fistulă primitivă de bont bronșic deschisă în cavitatea pleurală liberă; 2. fistulă precoce de bont bronșic asociată cu empiem pleural; 3, 4, 5, 6. fistulă bronho-pleuro-parietală asociată cu toraco-plastie; 7, 8. fistulă bronho-pleurală deschisă în cavitatea pleurală reziduală subtoracoplastic.

În partea stângă, punga restantă postpneumonectomiei, cu fistulă bronșică consecutivă, este de regulă mult mai restrânsă, datorită pe de o parte ascensiunii diafragmei, iar pe de altă parte, deplasării mediastinului la stânga și retracției toracice. Aceasta permite de la început efectuarea unei toracoplastii Andrews, pe 8–9 coaste, fără acoperirea bontului bronșic cu un lambou muscular. Prin fixarea peretelui toracic la mediastin, această toracoplastie largă realizează ea însăși efectul unei musculoplastii largi. Asocierea cu aspirație prelungită continuă și pansament compresiv, determină închiderea progresivă a fistulei bronșice stângi.

Abordul transpleural al bontului bronșic este mai dificil în partea stângă, dar recuperarea sa este mai eficientă. Pentru a facilita descoperirea bontului bronșic, Monod și Abbey au propus un procedeu de mobilizare a arcului aortei după ligatura și secționarea primelor trei perechi de artere intercostale.

După prepararea bontului bronșic stâng, bronhia se secționează razant la trahee, se suturează și se acoperă cu un lambou muscular pediculat. Intervenția se încheie cu o toracoplastie largă tip Andrews.

Calea transternală este indicată în cazul fistulelor bronșice postpneumonectomie, care nu au putut fi lichidate prin eforturile terapeutice conservatoare și chirurgicale energice încercate prin alte procedee.

Pentru reamputarea bontului bronșic se preferă calea combinată extra- și trans-pericardică (Abruzzini-Boguș).

Scanned with OKEN Scanner

Capitolul 7

BAZELE ANATOMICE ALE INTERVENȚIILOR DIN COMPARTIMENTUL MEDIASTINAL POSTERIOR

Din multitudinea intervențiilor care se execută la nivelul acestui compartiment, cele mai competitive și mai performante ca tehnicitate s-au dovedit, fără îndoială, operațiile de reconstrucție a esofagului, în special în trei afecțiuni recunoscute prin gravitatea leziunilor, dificultățile tehnice chirurgicale și riscul operator pe care îl prezintă și anume: atrezia, stenoza și cancerul de esofag.

7.1. Principiile de reconstrucție a esofagului atrezic

7.1.1. **Atrezia de esofag** constituie una din cele mai grave malformații ale nou-născutului. Fără un tratament precoce, de urgență, ea este incompatibilă cu supraviețuirea, deoarece nu permite alimentarea copilului pe cale naturală.

Embriologic, esofagul se individualizează din intestinul primitiv începând din săptămâna a treia (S_3). El se dezvoltă din endoderm sub forma unui tub aero-digestiv comun, dispus între faringele primitiv și *septum transversum.* În cursul evoluției, cele două extremități, – cranială, faringiană, și cea caudală, pregastrică, – a primordiului esofagian se alungesc, concomitent cu dezvoltarea somitelor, în două sensuri opuse: – cranial, dând naștere porțiunii retro-traheale a esofagului; și – caudal, dând naștere segmentului infrabronșic și abdominal al esofagului.

În această perioadă embriologică, pe fața anterioară a esofagului primitiv, sub ultima pereche de fante branhiale, apare o excrescență mediană, care reprezintă mugurele traheal. Pe măsura creșterii sale, mugurele traheal se alungește și prefigurează, în fața esofagului, viitorul arbore traheo-bronșic.

Spre sfârșitul săptămânii a cincea (S_5), delimitarea dintre canalul esofagian și mugurele traheal se concretizează prin evoluția a două creste laterale intraluminale, care se dezvoltă una către cealaltă, și, unindu-se pe linia mediană, realizează un sept despărțitor traheo-esofagian.

La nivelul feței externe a peretelui esofagian se formează concomitent, în dreptul septului traheo- esofagian, două șanțuri laterale, drept și stâng, care se adâncesc progresiv până ce fuzionează și separă astfel complet tubul aero-digestiv în două conducte: cel respirator, traheal, situat anterior; și – cel digestiv, esofagian, situat posterior.

Peretele unistratificat al primordiului esofagian suferă în aceeași etapă o proliferare accentuată, evoluând spre un epiteliu pluristratificat. Această proliferare evoluează progresiv de la extremități spre porțiunea mijlocie și obliterează aproape complet lumenul esofagian. În cursul săptămânii a șaptea (S_7), dopul epitelial se vacuolizează în cea mai mare parte, în timp ce paralel cu creșterea diametrului esofagian, lumenul său se repermeabilizează.

Din țesutul mezenchimal care înconjoară esofagul se dezvoltă între săptămâna a șaptea și a opta, un strat de țesut muscular, cu fibre striate în porțiunea superioară și cu fibre netede în cea inferioară. Concomitent se dezvoltă în jurul esofagului o rețea vasculară, limfatică și nervoasă, care îl deservește. Rețeaua vasculară din porțiunea superioară este tributară arterelor tiroidiene inferioare, iar cea din porțiunea inferioară arterelor esofagiene. Inervația segmentului superior al esofagului este asigurată de nervul vag, iar cea a porțiunii inferioare – de plexul visceral provenit din celulele crestei neurale.

Orice factor patologic care acționează asupra esofagului în cursul procesului embriogenetic din primele 2–8 săptămâni de viață intrauterină, poate determina perturbări mai mult sau mai puțin profunde ale dezvoltării sale. Unele dintre ele pot periclita evoluția canalului traheo-esofagian, generând fistule eso-traheale, altele pot împiedica procesul de rezorbție a dopului epitelial intraesofagian și, oprind dezvoltarea unei porțiuni mai reduse sau mai extinse a tubului esofagian, acesta rămâne hipoplazic, sau chiar atrezic în porțiunea respectivă. Copilul se naște astfel cu o malformație gravă esofagiană, fie cu o fistulă eso-traheală sau/și cu atrezie esofagiană, mai mult sau mai puțin extinsă.

Anatomo-patologic, atrezia de esofag se prezintă sub multiple forme. Dintre clasificările mai cunoscute (Vogt, Ladd, Gross), cea mai practică este cea propusă de Roberts (1958), care distinge cinci tipuri de atrezie de esofag (fig. 7.1 a și b).

Scanned with OKEN Scanner

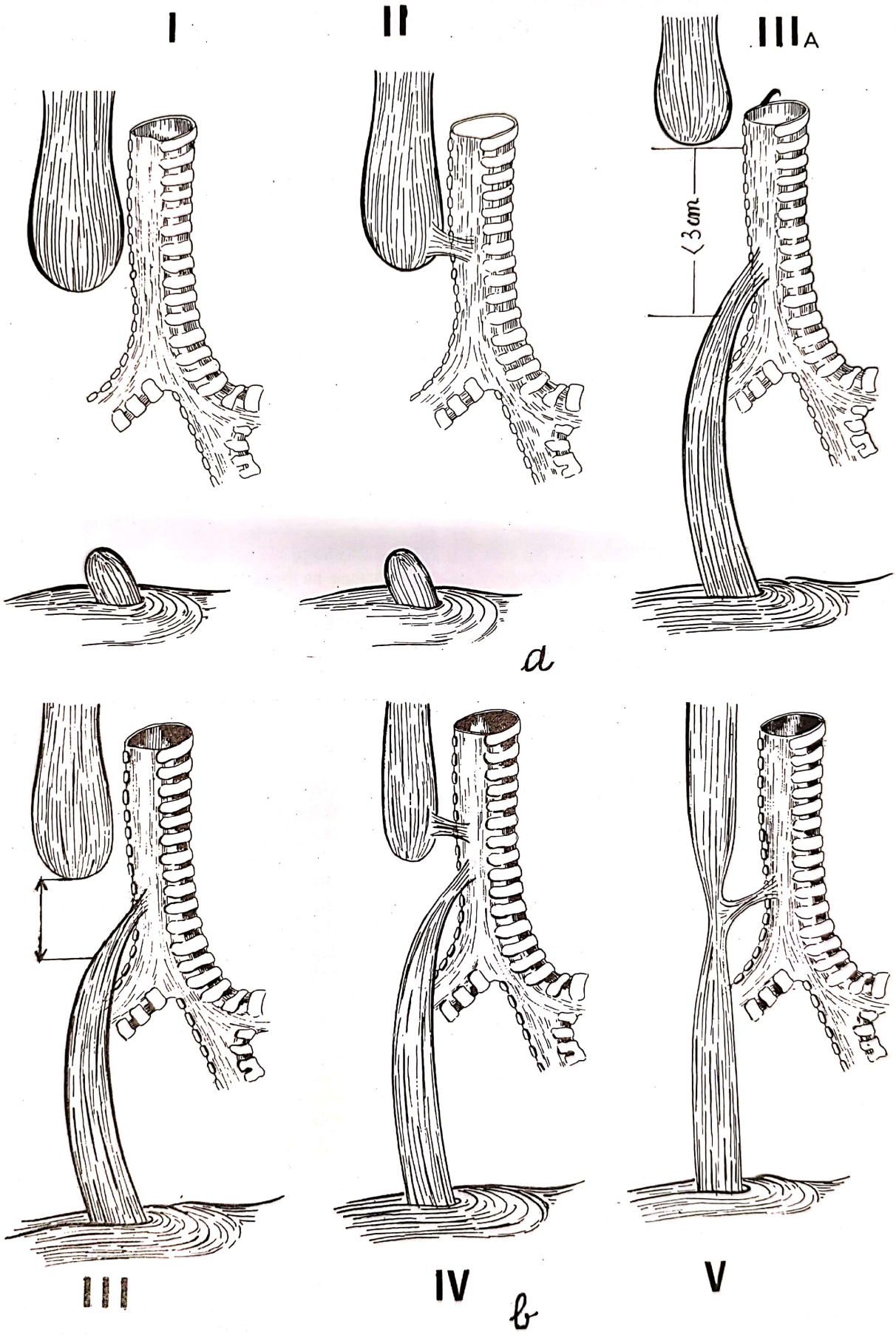

Fig. 7.1. a, b. – Tipurile de atrezie esofagiană (clasificarea Roberts).

Scanned with OKEN Scanner

Tipul I (aproximativ 7% din cazuri) prezintă o lipsă importantă de substanță (4–5 cm) între segmentele esofagului atrezic, dar nici unul din segemnte nu comunică cu trahea. Segmentul proximal, mai hipertrofiat ca structură, se termină orb (în degete de mănuşă) în dreptul vertebrei I–III toracice. Segmentul distal abia depăşeşte cu 1–2 cm hiatul esofagian al diafragmei.

Tipul II de atrezie esofagiană este o formă extrem de rară (0,5% din cazuri). Ea se deosebeşte de tipul precedent prin existența unei comunicări, sub forma unei fistule eso-traheale, între segmentul proximal (superior) al esofagului şi trahee, segmentul distal se termină orb deasupra diafragmei.

Tipul III este cel mai frecvent (peste 80% din cazuri). În astfel de leziuni atrezia esofagului se asociază cu o fistulă esotraheală situată la nivelul segmentului distal. Acesta este hipoplazic şi se implantează termino-lateral pe fața posterioară a traheii la aproximativ 1 cm deasupra carinei. Segmentul proximal, mai hipertrofiat se termină orb în dreptul vertebrei I–III toracice.

În funcție de distanța dintre segmentele esofagului, Roberts propune subîmpărțirea acestui tip de atrezie esofagiană în două sub-grupe: – grupa III A, mai frecventă (60% din cazurile tipului III), la care distanța dintre segmentele esofagului depăşeşte 1,5 cm şi grupa III B (40% din cazuri), cu o distanță dintre segmente sub 1,5 cm.

Tipul IV (5–9% din cazurile de atrezie) prezintă două segmente care comunică fiecare prin câte o fistulă cu traheea.

Tipul V de malformație păstrează continuitatea lumenului ambelor conducte, care, însă, datorită unui traiect fistulos eso-traheal care le leagă, capătă forma unei litere „H".

Atrezia de esofag este în 30–80% din cazuri asociată cu alte malformații congenitale, din care unele prin gravitatea lor, sau prin sumarea tulburărilor, situează cazul în afara posibilităților terapeutice chirurgicale.

Prematuritatea, asociată cu frecvența de 40–45% a atreziei de esofag, are valoarea unei patologii neonatale, care prin ea însăşi complică riscul operator şi reduce rata de supraviețuire.

7.1.2. **Indicație operatorie. Principiile tratamentului chirurgical al esofagului atrezic.** Atrezia esofagiană se prezintă din punct de vedere al indicației operatorii sub două tipuri: – fără fistulă eso-traheală şi cu fistulă esotraheală.

1) Cazurile cu atrezie de esofag fără fistulă eso-traheală beneficiază într-o primă etapă de drenarea extremității proximale a esofagului, fie printr-un tub de aspirație discontinuă, fie prin esofagotomie latero-cervicală, completată de o gastrostomie, care permite alimentarea bolnavului.

În a doua etapă, după 6–8 luni, pe un teren cvasiechilibrat această categorie de bolnavi beneficiază de intervenția radicală, cu înlocuirea esofagului (esofagoplastie).

2) Atreziile de esofag de tip III sau IV beneficiază de asemenea de refacerea continuității prin tratament chirurgical. Atitudinea terapeutică însă față de acest grup de bolnavi diferă în funcție de distanța între segmente şi de starea generală a nou-născutului.

În cazul prematurilor la care complicațiile pulmonare implică un risc operator major, se impune de urgență: – închiderea fistulei eso-traheale, fie cu ajutorul unui balonaş, fie operator pe cale extrapleurală completată cu esofagostomie cervicală şi gastrostomie pentru alimentare. Intervenția radicală se poate astfel temporiza 8–12 luni până la atingerea unui indice biologic corespunzător (fig. 7.2.).

În cazul unui nou-născut cu greutatea normală, fără alte stări patologice asociate şi cu o stare generală echilibrată, fără complicații pulmonare (sau numai cu complicații minime), se poate trece la rezolvarea chirurgicală radicală.

Din punct de vedere al posibilităților rezolvării chirurgicale, se deosebesc trei forme de atrezii esofagiene: – anastomozabile direct: – anastomozabile numai printr-un artificiu tehnic şi – neanastomozabil, care necesită reconstrucția esofagului (esofagoplastie).

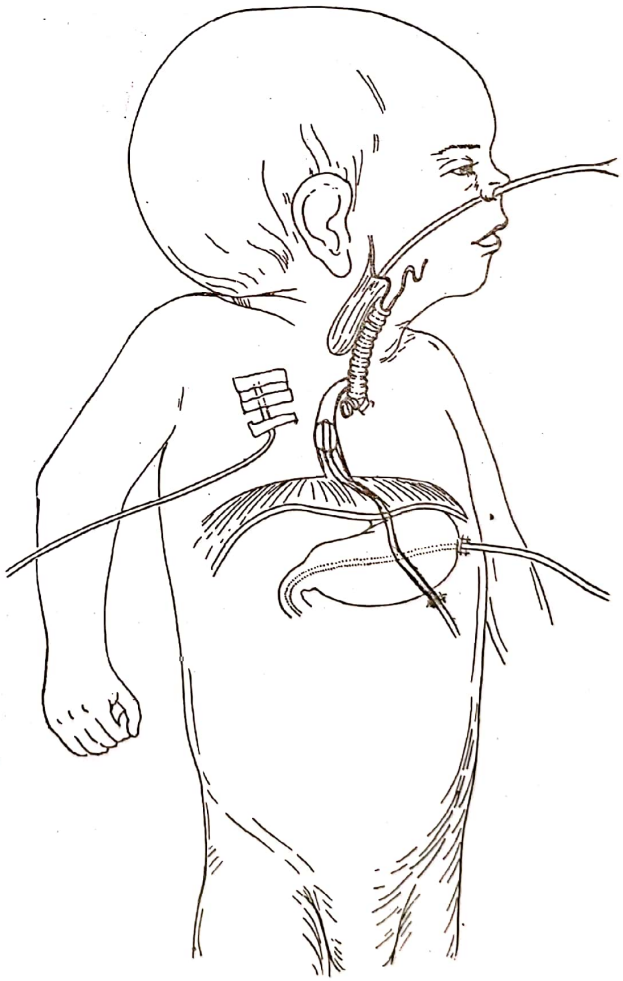

Fig. 7.2. – Pregătirea preoperatorie a nou-născutului cu atrezie esofagiană.

Scanned with OKEN Scanner

1) Formele de atrezie esofagiană anastomozabile direct, cuprind cazurile de tipul III B şi de tipul IV de atrezie, la care distanţa dintre segmente nu depăşeşte 1,5–2 cm.

Abordul chirurgical al esofagului în acest caz se poate efectua pe cale transpleurală sau pe cale extrapleurală. În ambele variante, linia de incizie se centrează pe spaţiul III–IV intercostal drept. Elasticitatea peretelui toracic la această vârstă face inutilă secţionarea sau rezecţia costală.

a) Calea transpleurală este mai rar utilizată din cauza unor riscuri adeseori vitale, cum ar fi:

– traumatizarea directă a plămânului, însoţită de complicaţii în special de atelectazii pulmonare;

– letalitatea de 60–70% în caz de dezunire la nivelul anastomozei şi contaminarea directă a cavităţii pleurale;

– imposibilitatea de reintervenţie, datorită aderenţelor prea întinse postoperatorii.

b) Calea extrapleurală reprezintă după Prévot, „drumul logic spre esofag". Un moment mai delicat al intervenţiei îl constituie pătrunderea în spaţiul extrapleural. După secţionarea muşchilor intercostali, în spaţiul IV, se decolează cu tamponul montat, pleura, până în mediastinul posterior. Se evidenţiază bine arcul venei azygos, segmentele esofagului, nervul vag şi traheea. Vena azygos se secţionează, de obicei între două ligaturi, deoarece ea maschează segmentul distal al asofagului, pe care se găseşte fistula. În unele cazuri, vena azygos poate fi menajată fiind suficient, dacă se secţionează ramura sa superioară (vena intercostală superioară).

Descoperirea segmentului inferior al esofagului întâmpină dificultăţi din cauza abundenţei de ţesut conjunctiv şi care maschează în parte traheea şi hilurile pulmonare. Reperul de siguranţă îl constituie nervul vag drept, care trece posterior faţă de hilul pulmonar şi se acolează la peretele esofagului, unde se ramifică. Ramificaţiile sale trebuie menajate cu grijă la acest nivel.

Prepararea segmentului inferior al esofagului se începe sub nivelul fistulei, cât mai aproape de abuşarea acesteia la trahee. Un fir tractor petrecut sub esofag permite apoi izolarea foarte prudentă a segmentului esofagian inferior, în special în zona distală pentru a nu compromite irigaţia organului.

Pentru evidenţierea segmentului superior al esofagului se foloseşte o sondă orală, care se propulsează în extremitatea oarbă a segmentului proximal. Apoi, segmentul superior al esofagului se ancorează cu un fir de aţă, ce serveşte de tractor în timpul degajării sale din aderenţele cu traheea.

Separarea segmentului superior al esofagului de trahee incumbă un risc de efracţie, fie în lumenul unuia, fie a celuilalt organ tubular. De aceea, decolarea se începe cât mai sus, la nivelul la care aderenţele sunt mai laxe. Un fir tractor elastic, petrecut sub esofag, permite în continuare disecaţia prudentă în sens caudal. Uneori se poate decela la acest nivel o a doua fistulă pe segmentul proximal, relevând astfel o atrezie esofagiană de tip IV, după Roberts.

Sutura de la nivelul gurii de anastomoză nu este întotdeauna simplă. În principiu, la cazurile la care distanţa dintre capetele esofagului nu depăşeşte 1–2 cm, metoda cea mai eficientă s-a dovedit a fi anastomoza într-un singur strat.

Sutura se începe la nivelul planului posterior, unde firele se leagă spre lumen. După introducerea unui tub-tutore în lumenul esofagului, se continuă sutura peretelui anterior prin fire separate, legate la exterior.

2) Pentru cazurile la care distanţa dintre extremităţile esofagului atrezic depăşeşte 2,5 cm, sutura de la nivelul gurii de anastomoză este ameninţată de dezunire.

Factorii care periclitează soliditatea anastomozei dintre cele două segmente esofagiene sunt determinaţi, pe de o parte de însăşi starea patologică a ţesuturilor din peretele organului atrezic, în special a segmentului său distal, de regulă hipoplazic, iar pe de altă parte, de tracţiunea divergentă a forţelor de retracţie ce acţionează la nivelul liniei de sutură.

Pentru reducerea tensionării de la nivelul liniei de anastomoză, s-au propus mai multe artificii. Astfel, Height C. preconizează la unele cazuri aşa-numita „anastomoză telescopată", cu scopul de a mări rezistenţa suturii. Această tehnică are însă dezavantajul că favorizează la aproximativ 30–40% din cazuri instalarea unor stricturi esofagiene în fazele mai tardive postoperatorii.

În cazul atreziilor de tip III şi IV, Sulama (1951) a propus anastomozarea termino-laterală a celor două segmente esofagiene, fără însă a separa segmentul distal esofagian de trahee la nivelul fistulei, care se închide printr-o dublă ligatură (fig. 7.3.). Prin aceasta se urmăreşte evitarea tracţiunii excesive pe linia de sutură.

Height C. consolidează linia de sutură, fixând segmentul superior al esofagului prin 2–3 fire la expansiunea fibroasă superioară a arcului venei azygos.

În ţara noastră s-au propus cu rezultate bune pentru consolidarea anastomozei esofagului atrezic, două variante tehnice proprii (Fufezan V.) folosind ca material protetic adjuvant, fie un fragment din peretele arcului venei azygos (azygoplastie), fie un fragment recoltat din peretele venei safene interne (fig. 7.4).

Fragmentul protetic de 1,5–2 cm lungime, suturat ca o punte peste semicircumferinţa antero-laterală a celor două extremităţi esofagiene anastomozate, are rolul de a prelua o parte din sarcina forţelor tensionale ce se exercită la nivelul liniei de sutură.

Scanned with OKEN Scanner

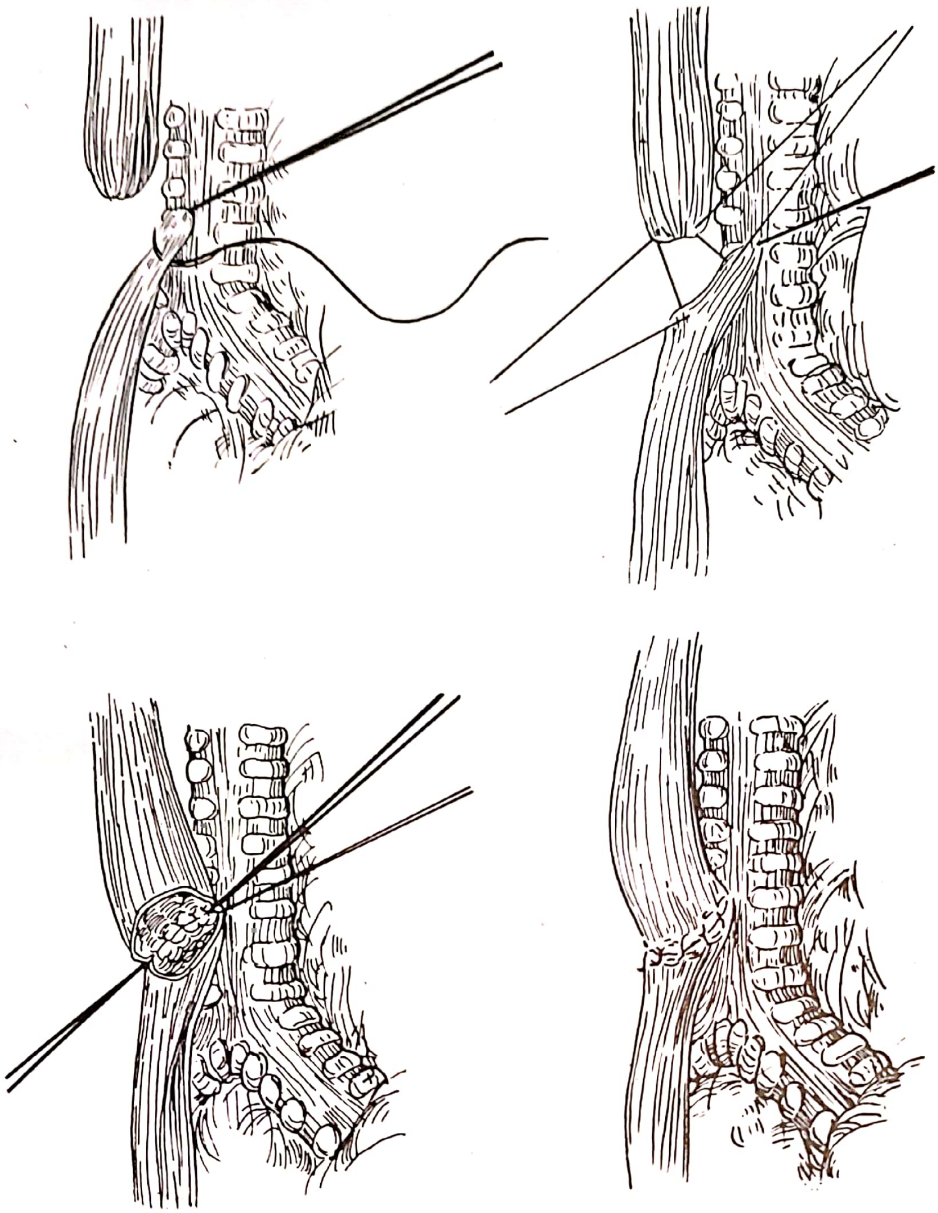

Fig. 7.3. – Consolidarea liniei de anastomoză latero-terminală a esofagului, după procedeul Sulamaa.

3) Formele de atrezie esofagiană de tipul V se rezolvă simplu prin secțiunea și închiderea fistulei eso-traheale, mai ales pe cale cervicală.

4) În formele de atrezie esofagiană la care distanța dintre extremitățile esofagului depășește 2–3 cm (tipul I, II, III A), restabilirea continuității esofagului se poate realiza clasic printr-o esofagoplastie. Relativ recent (1974) Livaditis a realizat un procedeu de alungire esofagiană a segmentului superior prin miotomie circulară extramucoasă.

7.2. Principiile reconstrucției esofagului stenotic

Esofagoplastia constituie o problemă deosebit de delicată, datorită riscului legat de amploarea operației.

În prezent, înlocuirea esofagului prin unul din procedeele tehnice cunoscute poate fi realizată în jurul vârstei de un an cu riscuri minime, dacă operația are loc într-o clinică de specialitate.

Reconstrucția esofagului, sau esofagoplastia, urmărește, în principiu, fie ocolirea unei leziuni a esofagului, fie înlocuirea parțială sau totală a acestuia printr-o grefă viscerală destinată să devină un esofag nou.

Esofagoplastia, considerată mai de mult ca o „vale a plângerii" – a beneficiat în ultimile decenii de progrese importante, cu ameliorarea evidentă a prognosticului. O contribuție importantă în acest domeniu revine și școlii

Scanned with OKEN Scanner

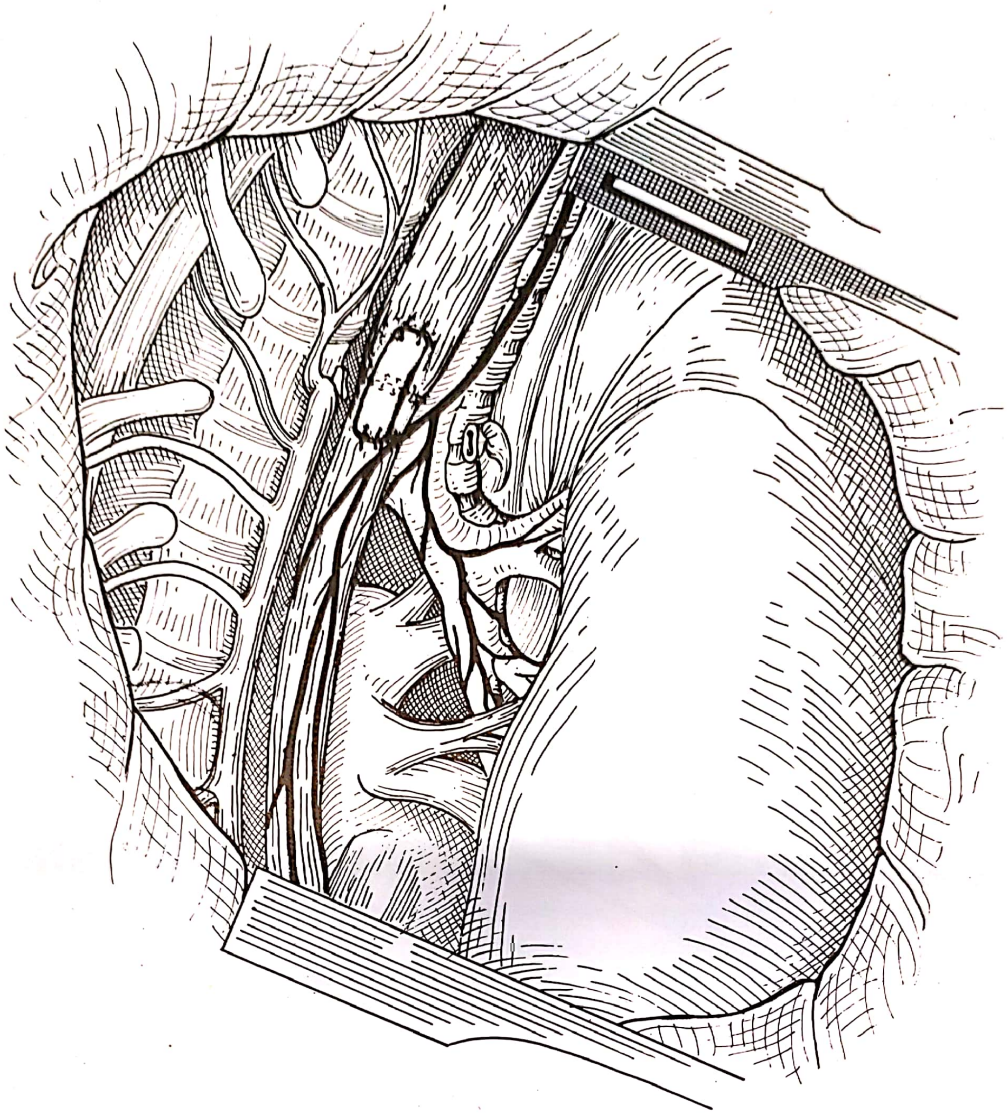

Fig. 7.4. – Consolidarea liniei de anastomoză după reconstrucția esofagului cu un fragment liber recoltat din arcul venei safene interne (procedeul Fufezan V.).

românești de chirurgie prin studiile și experiența lui Amza Jianu (1912) și Dan Gavriliu (1951), al cărui procedeu este în prezent universal acceptat.

Afecțiunile în care se impune esofagoplastia variază în raport cu vârsta. La sugari indicația este dominată de malformații congenitale (atrezia de esofag), la copii mai mari – de bolile câștigate (stricturi postcaustice nedilatabile și, foarte rar, esofagite peptice de reflux sau varice esofagiene prin hipertensiune portală etc.). La adult diagnosticul de bază, care justifică o esofagoplastie, era până nu demult tot strictura postcaustică nedilatabilă, dar în ultimele decenii a devenit din ce în ce mai frecvent cancerul esofagian, care domină la vârstele înaintate.

Dintre grefele viscerale propuse ca material de înlocuire a esofagului și-au menținut până azi prioritatea, metodele de plastie cu colonul transvers așezat izoperistaltic – care se preferă la copii – și cele care folosesc ca grefon la copii, dar mai ales la vârsta adultă, marea curbură a stomacului (procedeul Dan Gavriliu).

Alegerea organului-grefon pentru reconstrucția esofagului constituie o problemă delicată și plină de răspundere. Postulatul că: „nu organul, ci arcul său vascular nutritiv este acela care definește în esență posibilitatea de ascensiune a unui grefon destinat să devină un neo-esofag," enunțat de Dan Gavriliu, a făcut necesară inițierea unui studiu morfologic aprofundat al irigației tubului digestiv pe segmente și la diverse vârste.

Astfel, pe angiografiile tubului digestiv efectuate post-mortem, la nou-născut și la sugar, ca și experiența clinică, justifică creditul care se acordă în prezent, pentru această vârstă, esofagoplastiei efectuate cu colon.

7.2.1. **Reconstrucția esofagului cu colon** constituie însă o problemă încă disputată.

a) Primele operații de reconstrucție a esofagului cu colon au folosit colonul drept, păstrând pentru irigația acestuia – artera colică dreaptă. Acest procedeu a permis însă numai în proporție de 50% din cazuri ascensionarea

Scanned with OKEN Scanner

grefonului astfel pregătit, până în regiunea latero-cervicală. Roith (1924) a propus suplimentarea ansei colice cu un segment din ileonul terminal, ceea ce a contribuit la alungirea grefonului.

Esofagoplastia cu colonul drept este însă însoțită de unele inconveniente: – compresiunea mediastinală în cazul poziționării retrosternale a colonului, datorită calibrului larg al acestuia; – peristaltica relativ slabă, însoțită de stază și halenă dezagreabilă; – vascularizarea inconstantă datorită cel mai adesea unei artere colice drepte scurte, care poate limita ascensionarea spre stomac a extremității sale distale.

Mai intervin și alte dificultăți de ordin angio-arhitectonic – anastomoza dintre artera ileocecală și artera colică dreaptă, ca și cea dintre artera colică dreaptă și artera colică medie, se realizează prin intermediul unei arteriole de calibru uneori insuficient, alteori ea prezintă întreruperi de continuitate, ceea ce periclitează irigarea neo-esofagului; – rețeaua venoasă a colonului drept s-a dovedit și ea deseori deficitară, chiar mai frecvent decât cea arterială, prezentând întreruperi la nivelul arcadelor ileocecale (Fufezan V., Kotsis L., Krisar Z.).

Irigația deficitară a colonului drept explică cazurile de necroză a grefonului, semnalate de mai mulți autori, care au efectuat acest tip de plastii.

b) Folosirea (după Kelling) a colonului transvers ca segment de înlocuire a esofagului nu s-a soldat nici ea cu rezultate mai bune. Principala cauză a eșecurilor s-a datorat calibrului variabil al arterei colice medii, incapabile de cele mai multe ori să constituie de una singură un pedicul vascular eficient pentru grefon. Nici lungimea colonului transvers nu corespunde întotdeauna cu lungimea segmentului de esofag ce trebuie înlocuit în diversele stări patologice la copil și la adult.

Waterston (1964) a propus să se renunțe la sursa considerată principală de irigație a colonului transvers de către artera colică medie, în favoarea arterei colice stângi și a arcadei Riolan. Se obține astfel un grefon care dispune de următoarele avantaje:

– porțiunea transversală a colonului este mai îngustă și dispune de o peristaltică mai eficientă;

– având un diametru mai redus, ea nu comprimă organele mediastinale în cazul unei grefe retrosternale;

– dimensiunea lungimii grefonului în funcție de necesitate se realizează pe seama unghiului colic drept, fără pericol de ischemie;

– utilizarea ramurii ascendente din artera colică stângă și arcada Riolan permit în mod ideal plasarea izoperistaltică a grefonului.

Studii angiografice efectuate post-mortem la adult (Kotsi L. și Krisar Z.; Fufezan V. și Bejan L.) au confirmat continuitatea arterială și venoasă corectă, aproape fără variante în 80% din cazuri, pe întregul segment transvers al colonului irigat de artera colică stângă. Originea constantă a arterei colice stângi din artera mezenterică inferioară, care are la adult un diametru mediu de 2 mm, asigură un debit circulator eficient pentru irigarea unui segment colic lung de aproximativ 30–40 cm. Astfel, arhitectonica arcadei vasculare din vasele colice stângi garantează ascensionarea până în regiunea cervicală a colonului transvers, în poziție izoperistaltică (fig. 7.5 și 7.6).

Examenul angiografic efectuat post-mortem, la nou-născut și la sugar (Bejan L.), a demonstrat că pe aceeași piesă anatomică umplerea arcadelor colice este mult mai evidentă decât cea a arcadelor marii curburi a stomacului, acestea rămânând la nou-născut încă subțiri și incomplet injectabile. Aceasta sugerează supoziția că la naștere, irigația stomacului în comparație cu a colonului nu este complet maturată. Pe de altă parte, lungimea relativă a colonului transvers raportată la m^2/suprafață cutanată – este mai mare la sugar decât la adult.

Aceste argumente pledează pentru efectuarea esofagoplastiei la copilul mic cu un grefon provenit din colonul transvers, irigat de artera colică stângă, față de grefonul confecționat din marea curbură a stomacului, care este preferat la adult.

Conduita tehnică a colo-esofagoplastiei este condiționată de trei momente principale: *a)* verificarea eficienței pediculului nutritiv arterial; *b)* aprecierea integrității arcadei paracolice Riolan; *c)* dimensionarea grefonului.

a) ***Verificarea eficienței*** funcționale a arterei colice stângi și a arcadei Riolan, până la unghiul drept al colonului se face prin pensarea temporară a arterei colice medii. Clamparea provizorie sau ligatura arterei colice medii determină într-o proporție de 10–30% din cazuri, dispariția tranzitorie (5–10 minute) a pulsațiilor arteriale în teritoriul suprapedicular al grefonului colic, fără modificări semnificative în coloratia țesuturilor. Acestea corespund unei acomodări hemodinamice pasagere la extinderea teritoriului de irigare al arterei colice stângi până la nivelul flexurii colice drepte, cu menținerea însă a unui debit suficient pentru a asigura troficitatea vitală a țesuturilor. Dacă însă dispariția pulsațiilor arterei se însoțește de ischemia țesuturilor și dacă după aproximativ 10 minute nu se reinstalează condiții normale ale circulației la nivelul grefonului, se consideră că artera colică stângă nu dispune de condițiile necesare pentru irigarea eficientă a întregului grefon colic.

Viabilitatea grefonului se apreciază în funcție de: – prezența unor pulsații vizibile de-al lungul întregii arcade vasculare; – culoarea nemodificată a ansei colice; sângerarea arterială la ciupirea apendicelui epiploic (manevra Juvara).

Scanned with OKEN Scanner

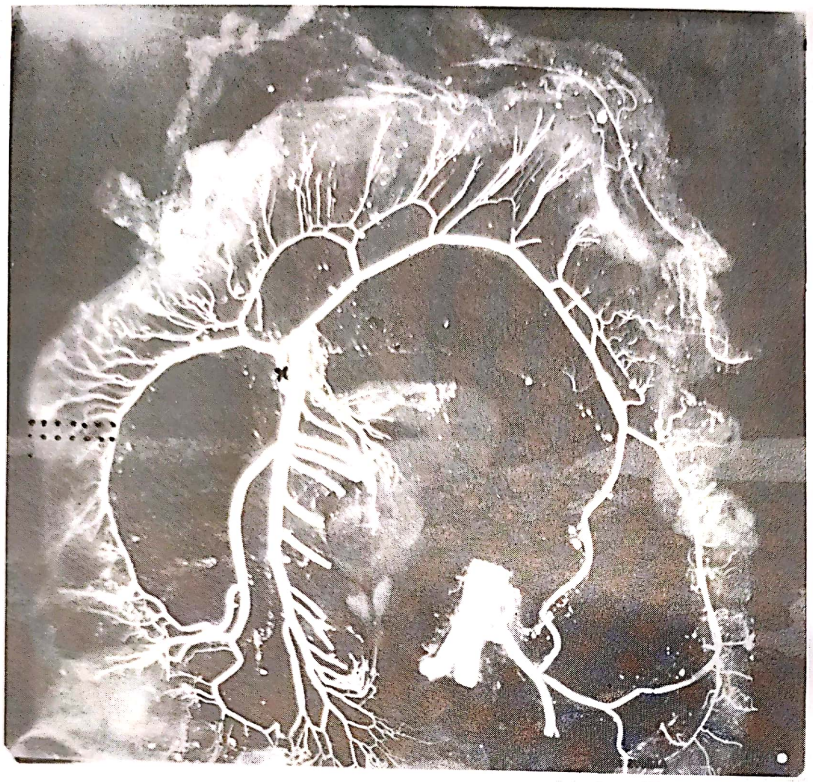

Fig. 7.5. – Irigația colonului (aspect angiografic). Artera colică stângă reprezintă o sursă ideală pentru irigarea grefonului constituit din: colonul transvers + unghiul hepatic al colonului; = = = = linia punctată dublă indică nivelul secțiunii colonului ascendent; x nivelul de secțiune al arterei colice medii.

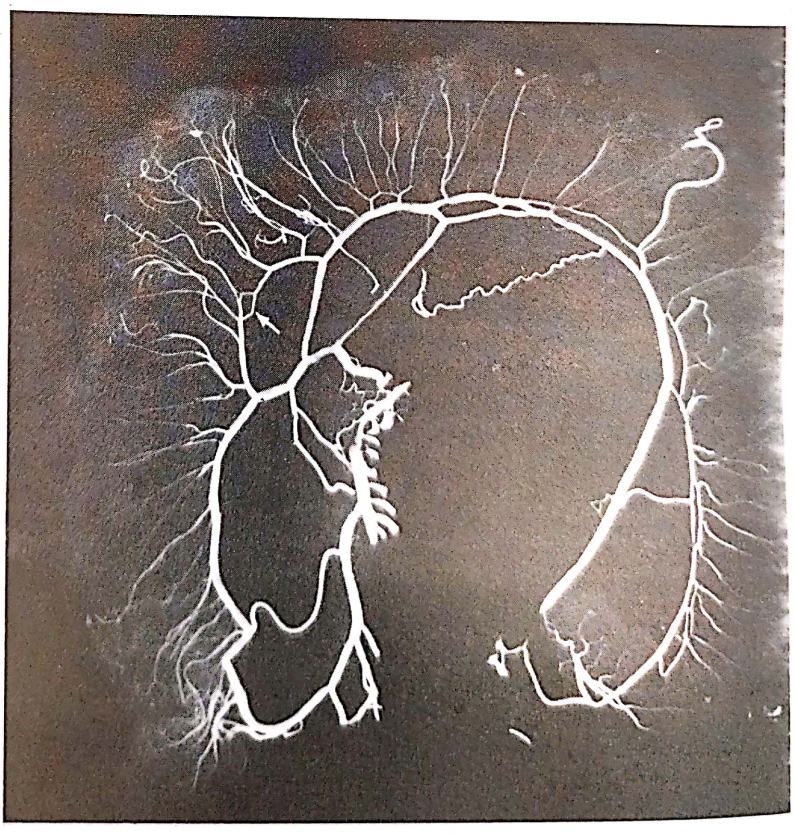

Fig. 7.6. – Irigația colonului (aspect angiografic). Trunchiul scurt al arterei colice medii pune sub semnul hazardului ascensionarea colonului ascendent până în regiunea cervicală. Prioritatea revine esofagoplastiei cu colon transvers.

Scanned with OKEN Scanner

*b) **La alegerea pedicului nutritiv arterial,*** trebuie acordată o deosebită atenție și integrității arcadelor paracolice, în special în zona de conexiune a ramificațiilor arterei colice medii cu artera colică dreaptă. Arcada colică medie poate fi uneori întreruptă în porțiunea flexurii hepatice, în favoarea unor arcade vasculare situate subiacent. În aceste cazuri ligatura trebuie obligatoriu plasată cât mai aproape de originea mezenterică a acestei artere (vezi fig. 7.6).

*c) **Dimensionarea grefonului colic*** trebuie făcută cu deosebită atenție pentru a evita atât supradimensionarea sa, care poate duce la torsionarea grefonului, dar mai ales la stază și dilatare; dar și subdimensionarea, care solicită întinderea dispozitivului vascular cu risc de necroză. În cadrul dimensionării se ține obligatoriu seama de două elemente: – lungimea segmentului colic suprapedicular și lungimea segmentului colic infrapedicular.

Punctul de referință pentru aprecierea dimensiunii segmentului colic supra- și infrapedicular (fig. 7.7), îl reprezintă nivelul la care se realizează joncțiunea pedicului nutritiv al arterei colice stângi cu arcada marginală – paracolică a colonului transvers.

Mobilizarea colonului transvers, cu transpoziția arterei colice stângi spre linia mediană, realizează alungirea grefonului cu aproximativ 3–4 cm.

Din punct de vedere chirurgical, colonul transvers astfel preparat se trece retrogastric și apoi, printr-o breșă efectuată în ligamentul gastro-hepatic, se aduce cu ambele segmente pe fața anterioară a stomacului, unde se face anastomoza terminolaterală izoperistaltică.

1) Segmentul colic suprapedicular urmează să treacă printr-un tunel pre- sau retrosternal și să fie dirijat apoi până la nivelul de anastomoză cu segmentul cervical al esofagului.

Tunelizarea retrosternală constituie unul din timpii operatori laborioși și delicați. Crearea tunelului se începe prin decolarea retroxifoidiană a spațiului interfreno-peritoneal și desinserția fasciculului xifoidian al diafragmei. Prin breșa realizată se pătrunde în spațiul xifo-freno-pericardic Barbier, situat suprafrenic și retroxifoidian. Decolarea se continuă apoi retrosternal de jos în sus, menținând în permanență contactul cu peretele posterior al sternului, pentru a evita deschiderea fundului de sac pleural costomediastinal anterior drept sau stâng, care trebuie să rămână în permanență pe un plan posterior.

Tunelizarea retrosternală inferioară se completează cu cea superioară. Calea de acces se realizează printr-o incizie transversală cervicală de 6–7 cm lungime, situată în jumătatea stângă a gâtului, deasupra incizurii sternale și a claviculei stângi. Împreună cu fasciculul sternal al mușchiului sterno-cleido-mastoidian se secționează fascia cervicală superficială, apoi fascia cervicală mijlocie și se pătrunde în spațiul previsceral, care comunică în jos cu spațiul retrosternal. Pe linia mediană a acestui spațiu se găsește la sugari timusul, delimitat lateral de fundul de sac pleural costo-mediastinal drept și stâng. La nivelul deschiderii superioare a toracelui, decolarea retrosternală se menține, la această vârstă, strict între manubriu și fața anterioară a timusului.

Spațiul retrosternal este uneori îngust în spatele incizurii sternale și nu se lasă decât foarte puțin lărgit în sens lateral. Pentru a se evita strangularea grefonului colic, unii autori recomandă decuparea deliberată a unei porțiuni din manubriul sternal și articulația sterno-claviculară.

Grefonul colic trecut prin tunel deasupra claviculei se reavivează prin recupare și se anastomează cu tranșa de secțiune proximală a esofagului în vederea restabilirii continuității tubului digestiv. Segmentul distal al esofagului stenozat se închide prin sutură și se abandonează în mediastin.

Anastomoza eso-colică se efectuează cel mai frecvent termino-terminal. Numai în caz de aderențe extinse se recurge la o anastomoză termino-laterală. Plaga cervicală se închide cu drenaj.

2) Segmentul infrapedicular al transplantului colic nu trebuie să depășească în medie lungimea de 2–3 cm. Fiind scurt el beneficiază pe de o parte de un debit mai mare de sânge, iar, pe de altă parte, se previne cudarea pregastrică a transplantului.

Segmentul infrapedicular se aduce pe fața anterioară a stomacului, unde se efectuează gura de anastomoză gastro-colică. Stoma se plasează preferențial la nivelul cel mai decliv al antrului, spre a preveni un ulcer peptic pe grefonul colic.

În cazul în care pedicului vascular este mai scurt, gura de anastomoză se plasează mai aproape de fornix.

După anastomoza gastro-colică, plaga abdominală se închide fără drenaj.

7.2.2. ***Reconstrucția esofagului cu grefon recoltat din marea curbură a stomacului*** (procedeul Dan Gavriliu).

Această metodă permite ascensionarea grefonului visceral din regiunea abdominală până în cea cervicală sau, la nevoie, până la baza limbii, pentru a fi anastomozat la pereții faringelui.

Metoda Dan Gavriliu de reconstrucție a continuității tubului digestiv se aplică în prezent atât la copilul mic în tratamentul atreziei de esofag, cât, mai ales, la copilul mare și la adult ca metodă de tratament al stenozei de esofag postcaustice, nedilatabile, sau în tratamentul cancerului de esofag.

Importanța procedeului Dan Gavriliu se datorează nu numai performanțelor tehnice pe care le oferă, ci și calităților deosebite ale grefonului însuși, care prezintă după recoltarea sa un regim de irigație mult superior celorlalte grefoane viscerale.

Scanned with OKEN Scanner

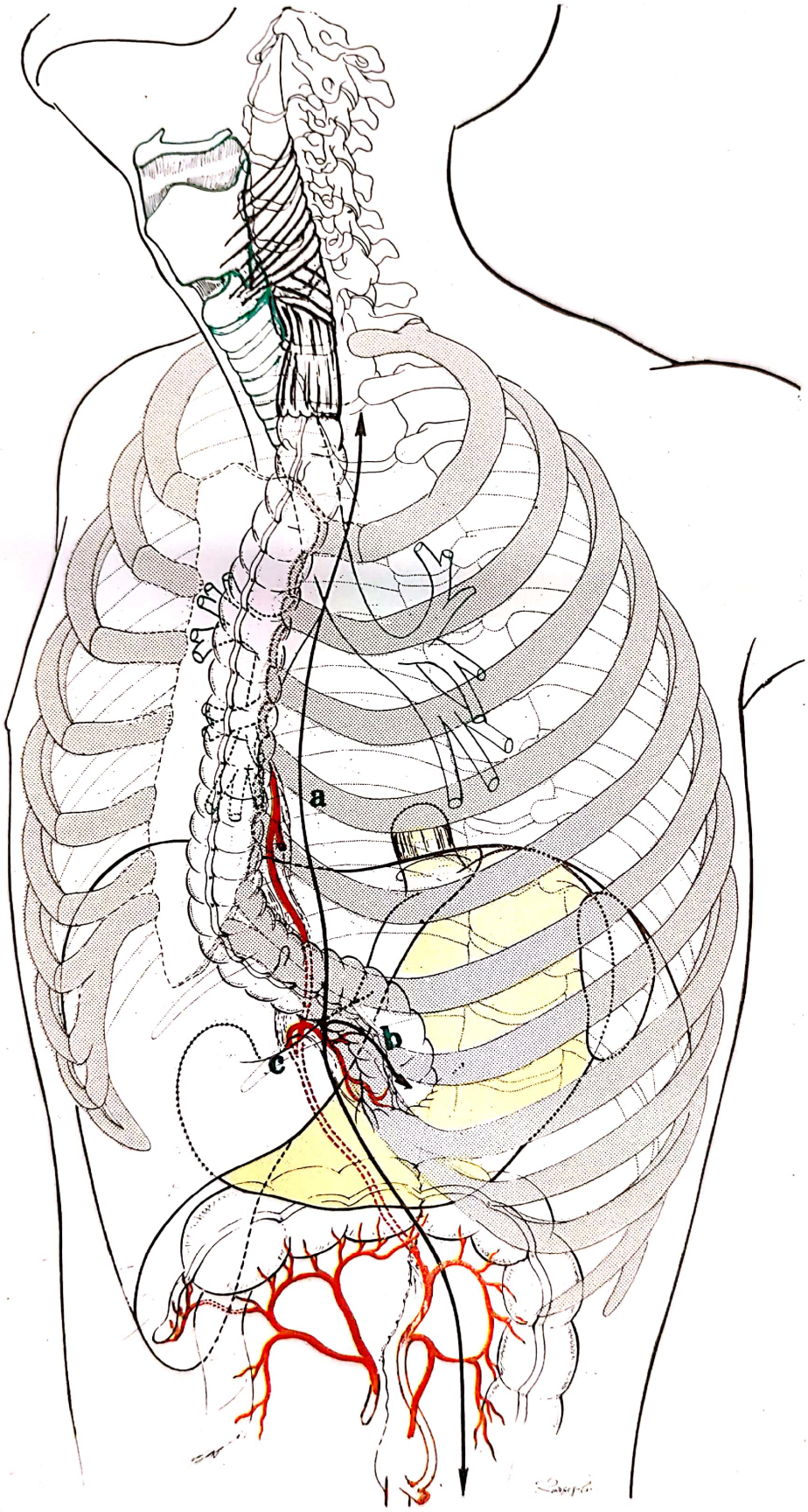

Fig. 7.7. – Dimensionarea și reorientarea segmentelor colice ale grefonului în raport cu pedicului său arterial. *a* – segmentul colic suprapedicular; *b* – segmentul colic subpedicular; *c* – artera colică stângă.

Scanned with OKEN Scanner

Condiţiile pozitive ale irigaţiei grefonului gastric recoltat din marea curbură a stomacului, se explică prin:

a) Modificarea raportului cantitativ dintre suprafaţa de secţiune a reţelei vasculare a marii curburi a stomacului (secţiune care rămâne nemodificată), şi masa mai redusă a ţesutului decupat din peretele gastric;

b) Suplimentarea irigaţiei sale, – după splenectomie, „în hil", – cu masa de sânge dirijată din artera splenică, prin artera gastro-epiploică stângă, spre artera gastro-epiploică dreaptă. Ca urmare, consecinţele hemodinamice la nivelul grefonului gastric sunt inverse faţă de cele ce se constată la transplantul de intestin subţire, la care debitul circulator se reduce după prepararea grefonului. Acest fapt se datorează pe de o parte, ligaturii unor pediculi vasculari, iar pe de altă parte extinderii porţiunii de intestin care trebuie irigată;

c) Alungirea complezentă a grefonului gastric datorită formei dantelate a arcadei vasculare de pe marea curbură a stomacului, face ca lungimea arterei să depăşească cu mult lungimea grefonului gastric pe care trebuie să-l irige (fig. 7.8). Din acest punct de vedere arhitectonica angiografică a transplantului de stomac se prezintă altfel decât cea a colonului, dar mai ales decât cea a intestinului subţire, la care lungimea anselor o depăşeşte de trei-patru ori pe ceă a arcadelor vasculare care le deservesc (fig. 7.9);

d) Prezenţa ramurilor drepte, care provin din arcada gastro-epilpoică a stomacului. Angiografic, se constată (L. Bejan) că aceste ramuri sunt situate aproape echidistant, de 6–8 mm una de alta. Ele se bifurcă cu puţin înainte de a atinge peretele gastric, în câte o ramură anterioară şi alta posterioară. La nivelul peretelui gastric fiecare din aceste ramuri înaintează aproximativ cu 1–2 cm în direcţia axei longitudinale a stomacului, după care se anastomozează atât între ele cât şi cu ramurile care provin din arcul vascular de la nivelul micii curburi.

Spre deosebire de vasele drepte ale intestinului *(vasa recta),* care au un caracter terminal, arterele perpendiculare ale stomacului se epuizează în traiectul lor intraperietal, într-o bogată reţea de colaterale, dispuse în trei straturi: – subseros, – muscular, şi – submucos. Reţeaua vasculară de la nivelul acestor straturi astfel sistematizată asigură la un loc un circuit intraparietal, care îl dublează pe cel extraparietal;

e) În cadrul unei ateroscleroze generalizate, la vârstnici survin leziuni ateromatoase şi la nivelul arterelor mezenterice. Aceste leziuni sunt statistic mai frecvente la nivelul orificiului trunchiului arterei mezenterice superioare, decât a celei inferioare. În cursul esofagoplastiei cu intestin subţire sau cu colon, mobilizarea vaselor poate determina prin schimbarea poziţiei unor plăci ateromatoase, îngustarea lumenului, cu consecinţele hemodinamice corespunzătoare.

La nivelul arterelor gastrice nu s-au descris însă leziuni ateromatoase, ceea ce pledează, în special la vârstnici, în favoarea utilizării unui grefon gastric pentru esofagoplastie.

f) Din punct de vedere funcţional, refluxul acido-peptic expune un transplant intestinal sau colic la suferinţe de loc neglijabile, în timp ce transplantul gastric suportă fără dificultate secreţia proprie organului din care a provenit.

Argumentele morfo-funcţionale: – poziţia înaltă subdiafragmatică a stomacului; – elasticitatea pereţilor săi; – caracteristicele morfologice favorabile ale vascularizaţiei sale, confirmate angiografic; – modul de distribuţie nestânjenit al circulaţiei la nivelul grefonului gastric etc., subliniază cu prisosinţă valoarea acestui procedeu, confirmată şi prin bunele rezultate realizate în practică.

Conduita tehnică a esofagoplastiei după procedeul Dan Gavriliu este actualmente bine codificată şi cuprinde următorii timpi operatori:

1) Laparatomia xifo-ombilicală, asigură un acces larg către splină şi polul superior al stomacului.

2) Explorarea rapidă a marii curburi a stomacului permite aprecierea calitativă a viitorului grefon esofagian.

3) Decolarea spleno-pancreatică cu ligatura vaselor splenice în hil, permite mobilizarea splinei în afara cavităţii abdominale şi extirparea sa. La izolarea vaselor splenice se menajează cu grijă originea arterei gastro-epiploice stângi şi a vaselor scurte ale stomacului, care vor deveni vase proprii ale noului esofag.

Splenectomia se poate executa în două modalităţi.

a) Dacă splina nu este aderentă la perete, ea se ecartează medial, cu expunerea versantului posterior al ligamentului pancreatico-splenic. Reflexiunea posterioară a peritoneului se incizează paralel cu hilul splinei, iar faţa posterioară a pancreasului se decolează digital în spaţiul preperitoneal. Splina astfel mobilizată, se exteriorizează şi se rezecă în afara cavităţii abdominale.

Uneori ţesutul conjunctiv situat între pancreas şi rinichiul stâng prezintă caracterul unei adevărate fascii. Decolarea pancreasului întâmpină în aceste cazuri dificultăţi şi reclamă o atenţie deosebită, în special la nivelul glandei suprarenale. Prin decolarea pancreasului se realizează un câmp larg de vizibilitate, care facilitează reperarea elementelor vasculare şi secţionarea lor între două ligaturi.

b) Dacă splina prezintă aderenţe strânse cu diafragma, Dan Gavriliu recomandă, după secţionarea peritoneului, decolarea manuală foarte rapidă a splinei (pe alocuri chiar cu deşirarea capsulei sale), cu înconjurul pediculului şi pensarea digitală a elementelor acestuia. După exteriorizarea splinei, vasele se clampează, iar splina se rezecă, după ligaturarea vaselor în hil. Această tehnică s-a dovedit a fi mult mai puţin sângerândă decât tehnica instrumentală. Ea este însă contraindicată în cazul unor tumori eso-gastrice care invadează splina şi ţesuturile din jur, cazuri care depăşesc posibilităţile unei intervenţii radicale.

Scanned with OKEN Scanner

Fig. 7.8. – Irigația stomacului după splenectomie (aspect angiografic). Arcada gastro-epiploică depășește în lungime marea curbură a stomacului, pe care o irigă.

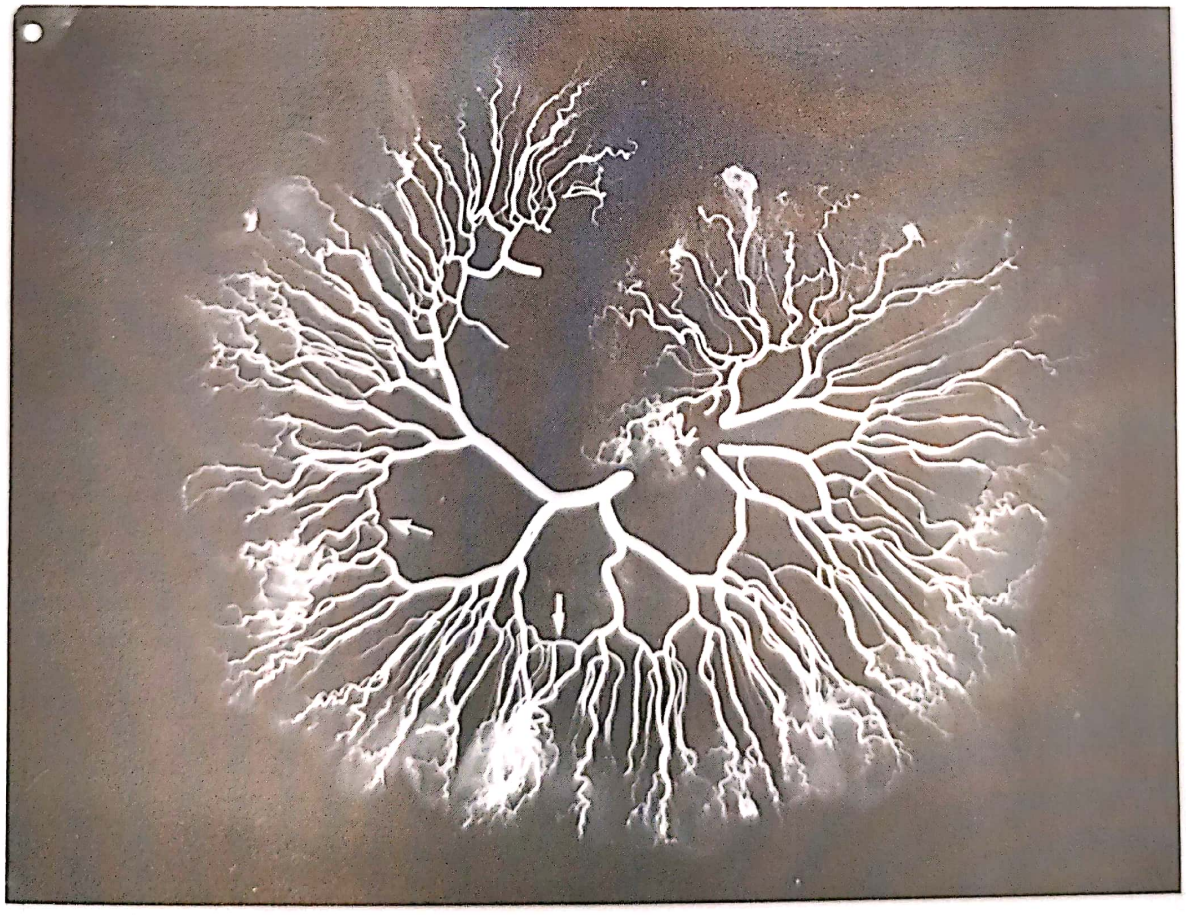

Fig. 7.9. – Irigația intestinului subțire (aspect angiografic). Tipul arboriform de vascularizație. Săgețile indică punțile de anastomoze arteriale. Dimensiunile minime ale anastomozelor dintre ramurile sectoriale ale arterei mezenterice fac ineficientă plastia cu intestin subțire.

Scanned with OKEN Scanner

4) Pentru a favoriza verticalizarea arterei splenice, se decolează faţa posterioară a cozii şi a corpului pancreasului, inclusiv o parte din fornix şi din peretele posterior al stomacului, până la nivelul aortei. Mobilizarea polului superior al stomacului după secţionarea ligamentului gastro-frenic, permite alungirea grefonului tubular gastric, pentru cazurile care necesită un by-pass gastro-faringian.

5) Mobilizarea stomacului se completează cu decolarea colo-epiploică. Din marele epiploon se croieşte apoi un lambou de 8–10 cm lărgime, care depăşeşte cu 3–4 cm lungimea grefonului gastric, suficient pentru a-l înfăşura pe aceasta, după confecţionarea tubului. În timpul decolării trebuie menajate cu grijă arcadele vasculare gastro-epiploice stângă şi dreaptă.

În cursul secţionării ligamentului gastro-colic se urmăreşte prin transparenţă traiectul arterei gastro-epiploice stângi (care este uneori dedublată!) pentru a asigura o bună irigaţie a lamboului epiploic. Necrozarea acestuia favorizează în cursul evoluţiei, stricturarea tubului gastric.

În cazul intervenţiilor care necesită un grefon gastric mai lung – tehnica Gavriliu II (T. G. – II) –, se menajează cu grijă, în cursul eliberării marii curburi a stomacului din vecinătatea pilorului, – arcada arterei gastro-epiploice drepte, de la care se desparte tridentul vascular destinat pliorului şi primei porţiuni a duodenului.

6) Se măsoară pe marea curbură a stomacului lungimea viitorului grefon. În funcţie de distanţa pe care trebuie să o suplinească şi de lungimea marii curburi a stomacului, se disting două tipuri de intervenţii: – T.G.–I şi T.G. –II.

a) Intervenţia T.G.–I este indicată la cazurile la care stomacul are dimensiuni mari. Se foloseşte un grefon gastric confecţionat din marea curbură a stomacului, începând de la o distanţă de 4–5 cm înaintea pilorului, imediat ce calibrul antrului permite prelevarea unei grefe tubulare, fără a determina îngustarea stomacului sub limitele unui tranzit eficient. La nevoie, pentru a reface calibrul antrului, se poate efectua o sutură în „T" culcat (fig. 7.10).

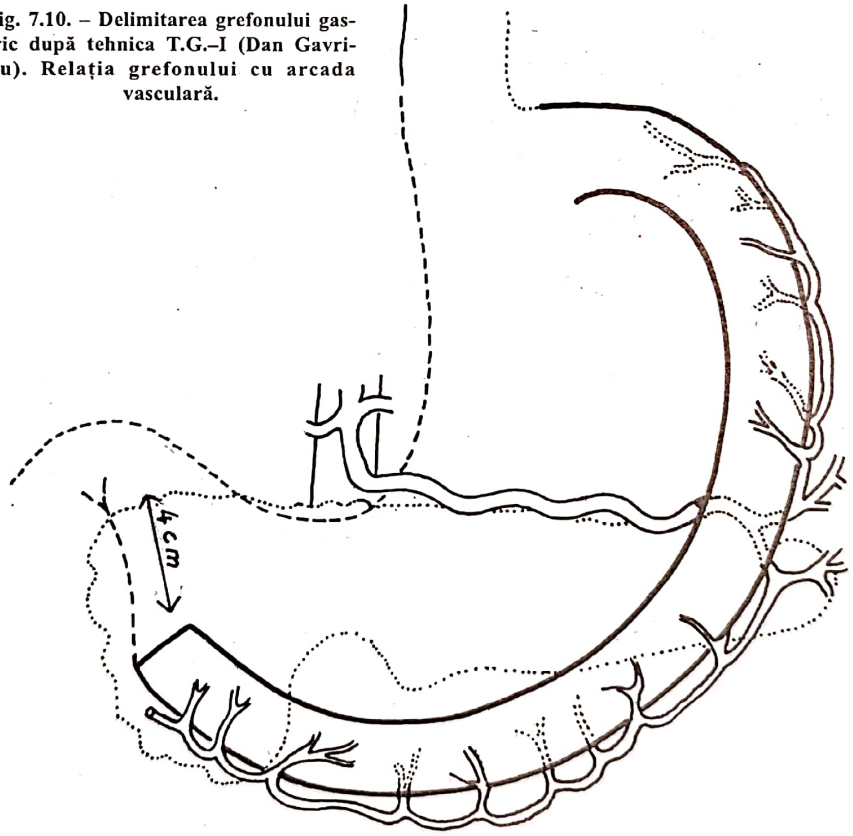

Fig. 7.10. – Delimitarea grefonului gastric după tehnica T.G.–I (Dan Gavriliu). Relaţia grefonului cu arcada vasculară.

Segmentul proximal al acestui neo-esofag rămâne astfel căptuşit cu o mucoasă anacidă, pe o distanţă de aproximativ 5–7 cm, ceea ce asigură prevenirea unui ulcer peptic la nivelul joncţiunii eso-gastrice cervicale.

b) Intervenţia T.G.–II se efectuează la cazurile la care autografa trebuie să cuprindă toată marea curbură, pilorul şi segmentul mobil din prima porţiune a duodenului (D_1). Acest procedeu suplimentează cu aproape 30% lungimea grefonului, faţă de cel realizat prin procedeul T.G.–I. Irigarea pilorului şi a porţiunii D_1 duodenale se asigură în aceste cazuri de către un trident vascular puternic, derivat din artera gastro-epiploică dreaptă, în apropiere de originea acesteia. Confecţionarea grefonului T.G.–II impune ca secţionarea arterei gastro-epiploice drepte să se efectueze dincolo de emergenţa tridentului vascular (fig. 7.11).

Scanned with OKEN Scanner

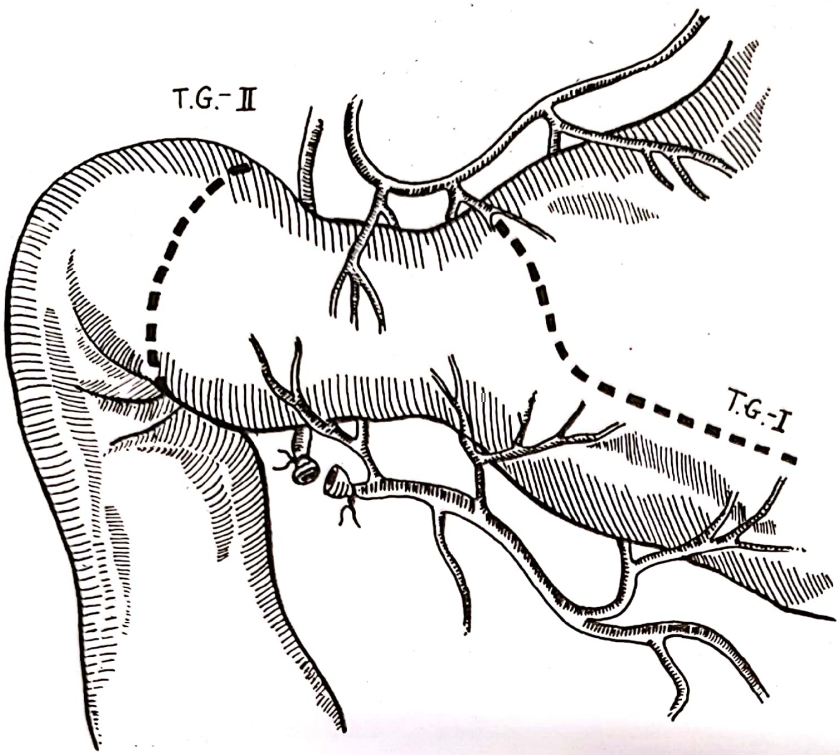

Fig. 7.11. – Esofagoplastie cu tub din marea curbură a stomacului (tehnica Dan Gavriliu). Tridentul vascular, ram al arterei gastro-epiploice drepte. Linia punctată indică tranşa de secţiune la nivelul stomacului pentru tehnica Dan Gavriliu; T.G.–I, decuparea marii curburi a stomacului începând de la 4–5 cm de pilor; T.G.–II, decuparea marii curburi a stomacului + antrul piloric + pilorul + porţiunea mobilă a duodenului – D_1; T, tridentul vascular.

7) Croirea grefonului pentru intervenţiile de tip T.G.–I se începe pe marea curbură a stomacului, la 3–4 cm înaintea pilorului, unde se practică o mică stomă. Prin acest orificiu se propulsează un tub de cauciuc (Faucher), care va servi de tutore la modelarea grefonului gastric. Se secţionează artera gastro-epiploică dreaptă între ligaturi. Apoi, se delimitează neo-esofagul, ce se decupează din marea curbură a stomacului sub forma unui lambou mulat pe tubul-tutore cu ajutorul unor pense atraumatice în T.

8) Se realizează un tunel pre- sau retrosternal. Neo-esofagul se trece prin acest tunel, cu grijă ca mezoul care irigă grefonul să rămână pe partea sa stângă. La nevoie se rezecă apendicele xifoid. La ieşirea sa din abdomen spre torace, grefonul gastric se fixează cu 2–3 fire separate de teaca drepţilor abdominali (fig. 7.12).

9) Timpul abdominal se încheie cu drenarea cavităţii peritonale şi închiderea peretelui.

10) Timpul cervical se încheie cu anastomoza dintre grefonul gastric şi tranşa de secţiune cervicală a esofagului sau cu faringele, realizând o faringo-gastro-anastomoză. Această din urmă operaţie este indicată în stenoze post-caustice înalte sau în cancerul cervical de gradul III al esofagului.

7.3. Principiile reconstrucţiei tubului digestiv în cancerul de esofag

Reconstrucţia esofagului îşi găseşte o largă gamă de procedee, aplicabile în special în chirurgia cancerului de esofag.

Alegerea procedeului este dependentă în primul rând de:

– localizarea tumorii: înaltă-cervicală; mijlocie-toracică; sau joasă-cardio-tuberozitară;
– stadiul de dezvoltare a tumorii;
– gradul de invazie a nodulilor limfatici.

A) **Cancerul de esofag cu localizare cervicală** beneficiază atât de radioterapie, cât şi de tratament chirurgical. În principiu, dacă tumoarea este mobilă şi neaderentă, nici de fascia prevertebralis şi nici la vasele mari ale gâtului, operaţia se reduce la rezecţia esofagului cervical şi refacerea continuităţii tubului digestiv prin intermediul unui grefon visceral montat pre-, retrosternal sau transhiatal (fig. 7.13).

Dacă paralel cu tumora sunt invadaţi şi nodulii limfatici regionali, aceştia vor fi extirpaţi, inclusiv laringele care este de regulă afectat. Extirparea laringelui va fi urmată de o traheostomie definitivă.

La refacerea continuităţii tubului digestiv se pot folosi:

– stomacul luat în totalitate;
– tub gastric izo- sau antiperistalic croit din marea curbură a stomacului;
– colonul (jumătatea dreaptă sau stângă);
– intestin subţire (jejunul pediculat sau grefă liberă-implant cervical).

Dacă starea generală a bolnavului o permite, intervenţia poate fi rezolvată într-o singură etapă. Dacă însă starea generală este precară, intervenţia se desfăşoară în două etape:

Scanned with OKEN Scanner

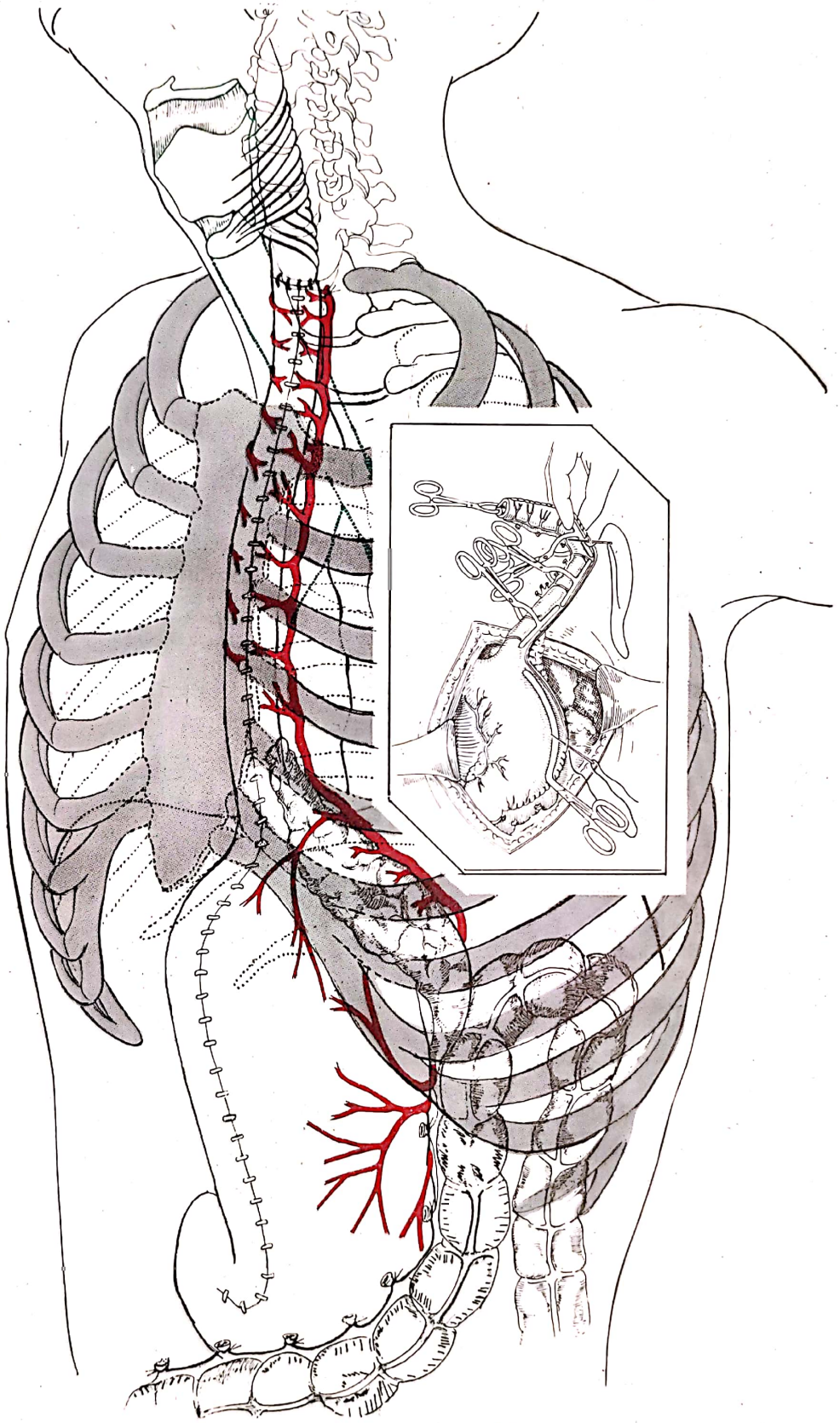

Fig. 7.12. – Esofagoplastie retrosternală. Tehnica Dan Gavriliu. În cadru: lamboul gastric croit din marea curbură a stomacului, calibrat pe diametrul unui tub de cauciuc introdus paralel cu marea curbură.

Scanned with OKEN Scanner

– în prima etapă se efectuează rezecția segmentului cervical al esofagului la nevoie a laringelui cu extirparea în bloc a tumorii și a grupelor limfonodulare corespunzătoare. În ultima eventualitate operația se încheie cu o traheostomie definitivă și faringostomie, completată cu o gastrostomie, prin care se asigură alimentarea bolnavului până la reechilibrarea stării sale generale.

– în a doua etapă, cu 1–3 luni, după alții 2–3 săptămâni mai târziu, se procedează la reconstrucția esofagului și restabilirea continuității tubului digestiv, realizând fie o gastroesofagostomie sau o gastrofaringostomie.

În ambele cazuri lungimea grefonului gastric poate fi optimizată prin așa-zisă koherizare a duodenului. Procedeul constă în eliberarea duodenului de inserția colonului transvers și decolarea sa retroperitoneală în limitele fasciei Treiz, inclusiv capul pancreasului până dincolo (medial) de vena cavă inferioară.

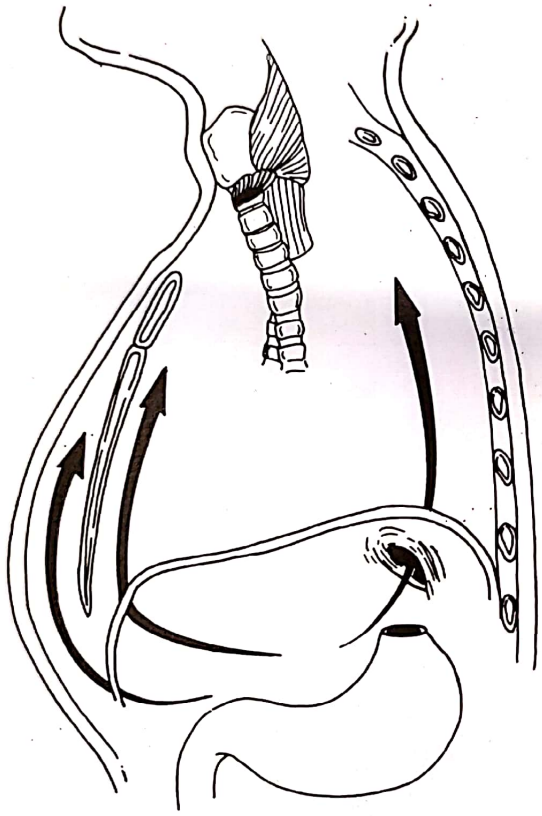

Fig. 7.13. – Modalitățile de transpoziție transmediastinală a neoesofagului visceral din abdomen în regiunea cervicală.

Prin acest artificiu chirurgical, potcoava duodenală poate fi transpusă cu ușurință atât în plan orizontal spre linia mediană, cât și în plan sagital, cranial, în direcția apendicelui xifoid. Koherizarea grefonului gastric permite ascensionarea sa fără dificultate până în regiunea cervicală, în vederea restabilirii continuității tubului digestiv, fără tensiune la nivelul anastomozei.

În condițiile unei tumori nerezecabile se poate încerca paralel cu radio- și chimioterapia, un by-pass paleativ între stomac și faringe cu montaj pre- sau retrosternal, sau pur și simplu intubația esofagului, folosind în acest scop sonde speciale de tip Atkinson sau de tip Celestin.

B) **Cancerul de esofag cu sediu intratoracic** poate avea o localizare superioară (supraazygos) și alta inferioară (infraazygos). Această distincție se accentuează atunci când se iau în discuție tactica operatorie și căile de abord.

În prima eventualitate tumoarea de esofag beneficiază de o cale triplă, cervicală toracică, și abdominală (colo-toraco-abdominală), în a doua, o cale dublă, toracică și abdominală (toraco-abdominală).

Pentru a nu schimba poziția bolnavului în timpul operației, în funcție de căile de abord, s-a convenit așezarea acestuia chiar de la începutul operației în poziție antero-laterală dreaptă, cu jumătatea dreaptă a corpului ridicată cu aproximativ 30° față de planul mesei. Brațul drept suspendat și flectat la nivelul cotului, atârnă în afara bolnavului.

I. Intervenția chirurgicală folosită în cancerul de esofag cu *localizare toracică superioară* (supraazygos) începe printr-o toracotomie dreaptă, centrată pe coasta a 6-a, care la nevoie se rezecă. După deschiderea cavității pleurale, reclinarea antero-medială a plămânului drept oferă un câmp de vizibilitate larg asupra întregului mediastin posterior. Extirparea tumorii începe cu incizia și decolarea pleurei mediastinale pornind de sus, deasupra arcului venei azygos,

Scanned with OKEN Scanner

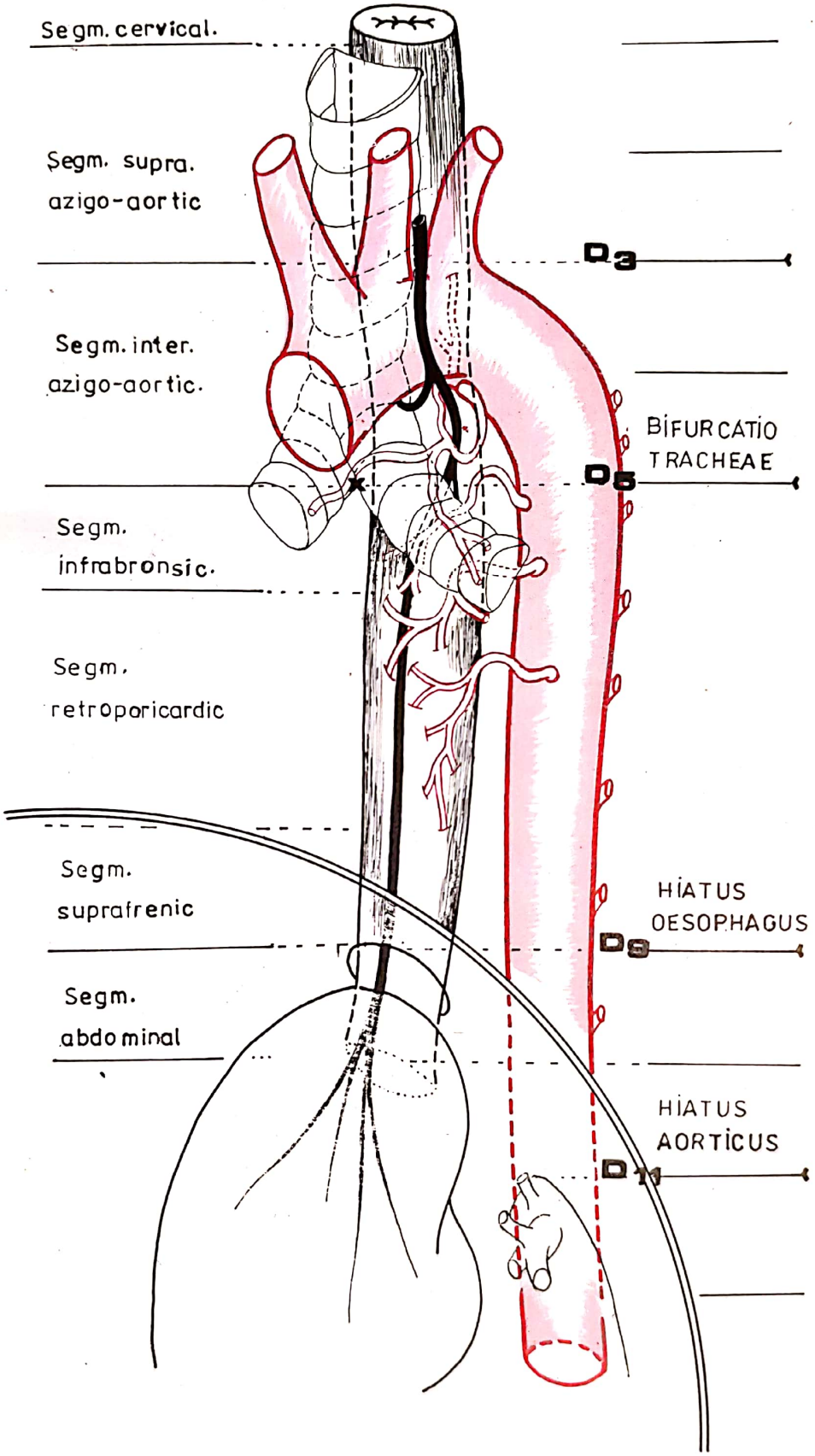

Fig. 7.14 A. – Irigația esofagului raportată la segmentele sale anatomice.

Scanned with OKEN Scanner

care la nevoie se secționează între două ligaturi și se continuă în jos, paralel cu recesul interazygo-esofagian, până la diafragmă.

În cursul esofagolizei trebuie acordată o atenție specială hemostazei. Reamintim că segmentul supraazygo-aortic ale esofagului este irigat de colaterale, care provin din artera tiroidiană inferioară; segmentul interazygo-aortic, de ramurile bronhoesofagiene care provin din arcul aortic; iar porțiunea inferiaoră, pre- sau infraazygo-aortică, de colaterale care provin la stânga direct din aortă, iar la dreapta cel mai frecvent din arterele intercostale posterioare. (fig. 7.14 A, B).

Pentru facilitarea manevrelor chirurgicale pe esofag se aplică două lassouri elastice, unul deasupra și altul dedesubtul tumorii. Prin tracțiunea exercitată prin intermediul acestora, se evidențiază spațiile de clivaj care separă esofagul de: trahee, bifurcația traheii, aortă, vena azygos, nervul laringeu recurent și canalul toracic, care pot fi lezate ușor în cursul intervenției. Concomitent se evidențiază și se secționează cu prudență elementele de susținere ale esofagului, ligamentele: eso-bronșic, eso-traheal, eso-aortic, eso-pericardic, ca și structurile conjunctive reactivate prin procesul malign. Operația se desfășoară în doi timpi:

Fig. 7.14 B. – Irigația esofagului la nivelul hiatusului esofagian. X – zona paucivasculară (studiu angiografic).

Scanned with OKEN Scanner

a) ***Primul timp al intervenţiei*** constă din rezecţia extremităţii inferioare, suprafrenice a esofagului toracic. Pentru aceasta se aplică iniţial două fire în bursă, la oarecare distanţă unul de altul, la cel mult 2–3 cm deasupra diafragmei. Stratul muscular al esofagului se secţionează circular între aceste fire, până la stratul membranos, care, după retracţia stratului muscular rămâne denudat pe o distanţă de aproximativ 2 cm. La acest nivel esofagul se secţionează între două ligaturi, iar bonturile astfel realizate se înfundă în bursă.

Pentru extirparea tumorii este nevoie de disecţia lojei latero-traheale drepte.

Se ridică astfel în bloc: grupele limfo-nodulare din regiunea latero-traheală Baréty cu rezecţia n. vag sub originea n. laringeu inferior; grupul limfonodular interbronşic; paraesofagian, ca şi de la nivelul ligamentului pulmonar.

Pentru a preîntâmpina în cazul unei tumori voluminoase unele dificultăţi la exteriorizarea esofagului pe cale cervico-toracică, se recomandă rezecţia esofagului deasupra tumorii şi extirparea acesteia pe cale toracică.

Timpul mediastinal al operaţiei se încheie cu controlul hemostazei şi închiderea plăgii toracice cu drenaj aspirativ în spaţiul IX intercostal.

b) ***Pentru efectuarea timpului cervical*** se practică o incizie de 6–8 cm la marginea anterioară a m. sterno-cleido-mastoidian stâng de la incizia jugulară. Se secţionează pe rând pielea, fascia cervicală superficială (cu ecartarea laterală a m. sterno-cleido-mastoidian); apoi fascia cervicală mijlocie şi cea endocervicală şi se ajunge astfel prin reclinarea lobului stâng al glandei tiroide, înaintea şanţului traheo-esofagian, în albia căruia se distinge cu uşurinţă traiectul nervului laringian recurent stâng.

Pentru izolarea chirurgicală a porţiunii cervicale, în completare cu porţiunea cervico-toracică a esofagului este necesar ca decolarea periesofagiană să se menţină cât mai strâns de stratul periadventicial, atât pre-, cât şi retroesofagian (fig. 7.15).

În consecinţă, pentru a preveni posibilitatea unei efracţii a peretelui posterior al traheii, vom avea grijă ca planul de clivaj dintre trahee şi esofag să nu fie proiectat în spatele peretelui membranos al traheii, ci înaintea adventicei care corespunde cu teaca proprie a esofagului.

Tot aşa spaţiul de decolare retroesofagian va fi considerat spaţiul retrovisceral, cuprins între faţa posterioară a esofagului şi fascia prevertebrală.

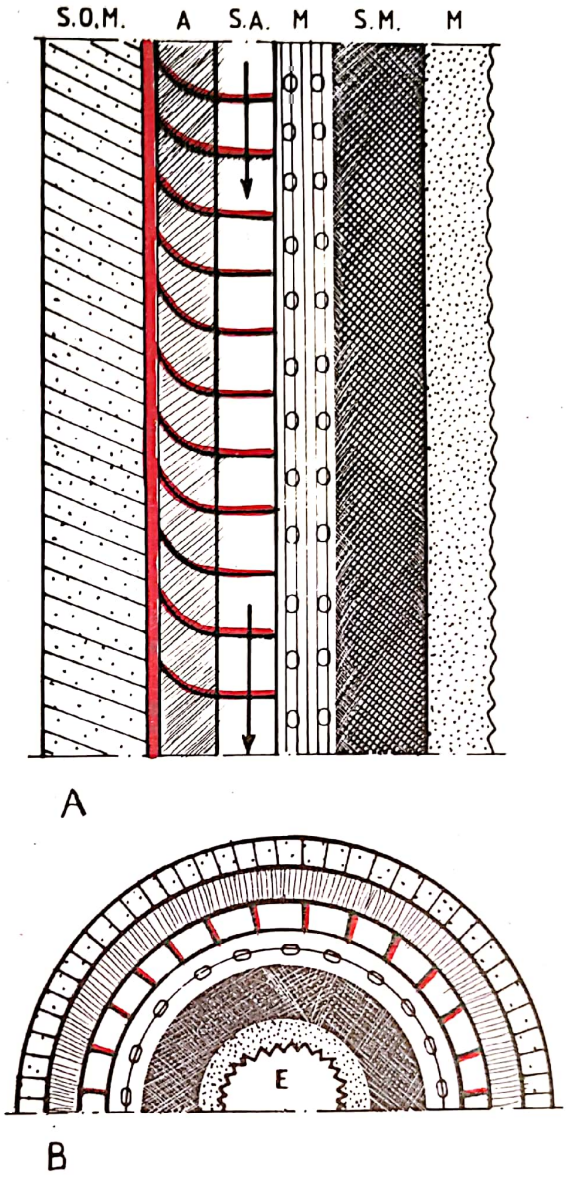

Fig. 7.15. – ***A.*** **Structura peretelui esofagului (secţiunea longitudinală).** S.O.M. – structurile organizate mediastinale; A – adventicea, S.A. – spaţiul subadventicial; stratul muscular, S.M. – stratul submucos; – mucoasa; *B.* **Structura peretelui esofagului (secţiunea transversală).**

Odată decolarea terminată, capătul proximal al esofagului împreună cu tumoarea se exteriorizează prin plaga cervicală până la limita viitoarei rezecţii, unde se secţionează, iar excesul de ţesut esofagian rămas după amputaţie se îndepărtează.

În continuare, operaţia se va desfăşura în funcţie de condiţiile locale şi starea generală a bolnavului.

Atunci când condiţiile sunt prielnice, timpii următori ai operaţiei constau în: deschiderea abdomenului, mobilizarea stomacului, prepararea grefonului şi refacerea continuităţii tubului digestiv printr-o anastomoză eso-gastrică cervico-toracică retrosternală (fig. 7.16).

În cazul contrar prima etapă se va încheia cu esofagostomie cervicală, completată cu o gastrostomie „minimă" cu guler peritoneal (după procedeul Dan Gavriliu), care să asigure pe durata acestei etape de 30 de zile, alimentarea bolnavului, urmând ca după acest interval în a doua etapă a operaţiei, să se realizeze restabilirea continuităţii tubului digestiv după unul din procedeele de reconstrucţie a esofagului menţionat.

II. Cancerul de esofag *localizat infraazygos,* beneficiază în prima faza a operaţiei de aceeaşi tactică chirurgicală ca şi în operaţia precedentă. (fig. 7.17 A). În esenţă ea constă din secţiunea extremităţii inferioare a esofagului la aproximativ 2 cm deasupra diafragmei şi izolarea tumorii de structurile intramediastinale din jur.

Scanned with OKEN Scanner

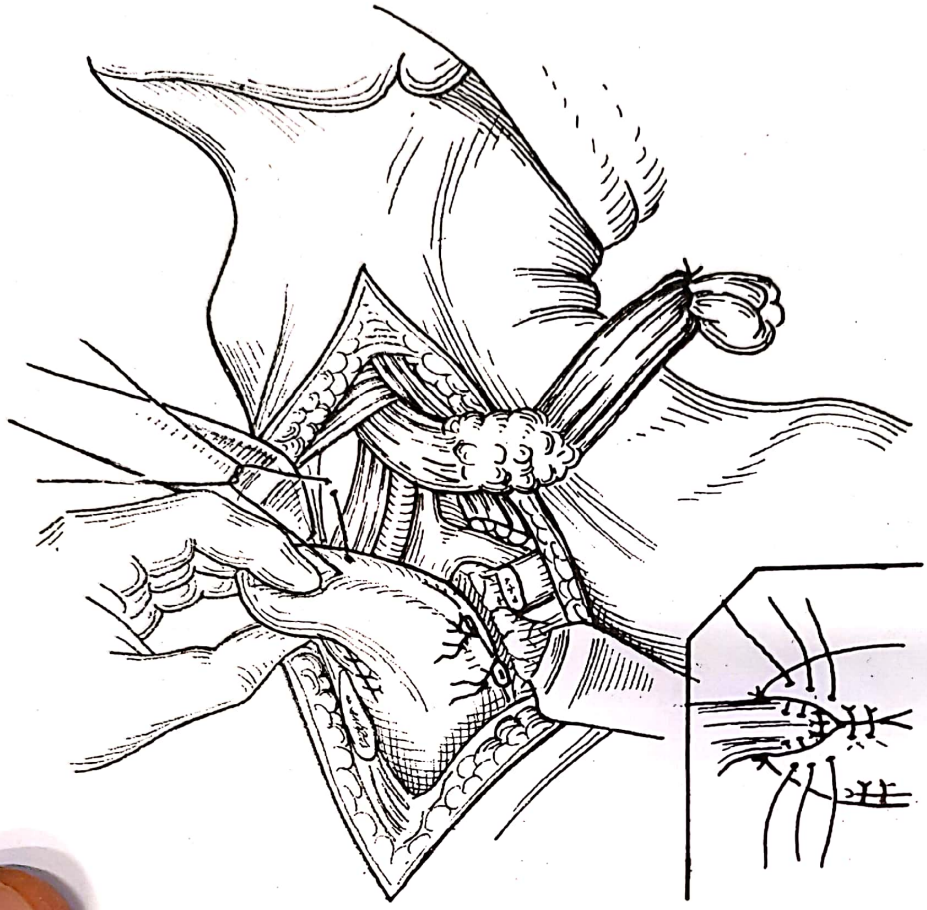

Fig. 7.16. – Faza de pregătire a anastomozei eso-gastrice în regiunea latero-cervicală stângă; tumora de esofag cu sediu supraazygos a fost transpusă în regiunea gâtului pe cale cervico-toracică; transplantul gastric este transpus din abdomen în regiunea latero-cervicală pe cale transmediastinală retro-sternală.

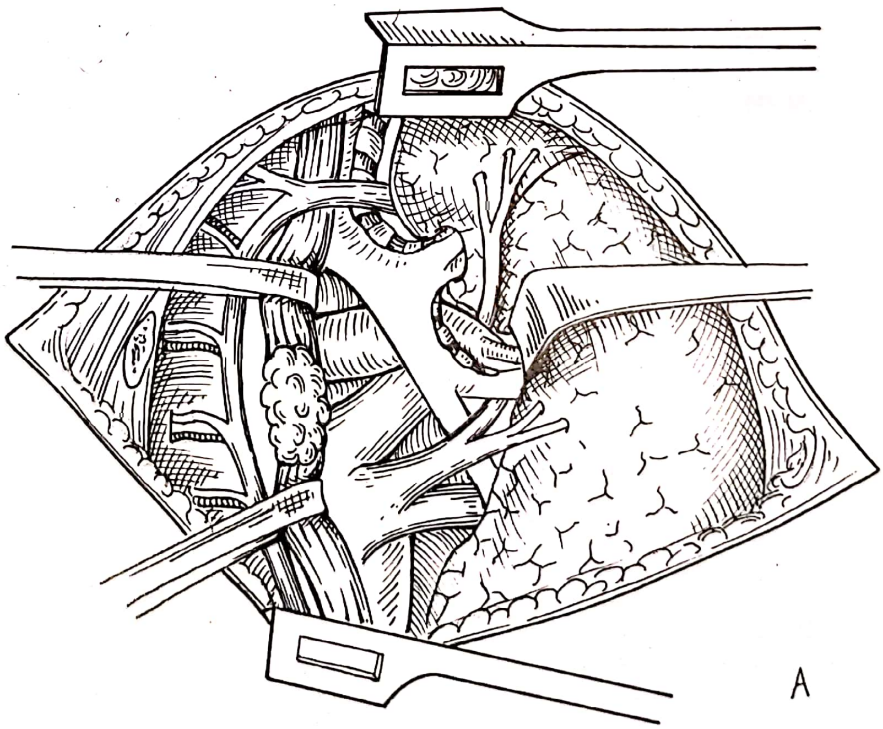

Fig. 7.17. – Cancerul de esofag cu sediu infraazygos: A – faza de decolare a tumorii în spatele elementelor pedicului pulmonar drept.

Scanned with OKEN Scanner

Când polul superior al tumorii se găseşte la distanţă mai mică de 6–8 cm de arcada venei azygos, aceasta din urmă va fi secţionată pentru a permite prin disecţie, amplasarea anastomozei eso-gastrice deasupra arcadei.

Dacă tumoarea s-a dezvoltat şi spre partea contralaterală se preferă ca decolarea să decurgă digital şi aceasta pentru a se evita efracţia pleurei mediastinale de partea contralaterală.

Timpul doi al intervenţiei constă în deschiderea abdomenului pe linia mediană şi prepararea grefonului visceral folosind pentru aceasta stomacul sau intestinul subţire. Mobilizarea polului superior al stomacului începe cu scheletizarea marii curburi; secţionarea arterei gastro-epiploice stângi, dar cu menajarea vaselor scurte, inclusiv vasele splinei. Operaţia se termină cu scheletizarea micii curburi, care parţial se rezecă.

Astfel modelat, polul superior al stomacului este translocat apoi transhiatal în cavitatea pleurală dreaptă până la nivelul crosei venei azygos de care se fixează cu câteva fire. Operaţia se termină printr-o anastomoză eso-gastrică termino-laterală sau o anastomoză cu intestin subţire (fig. 7.17 B).

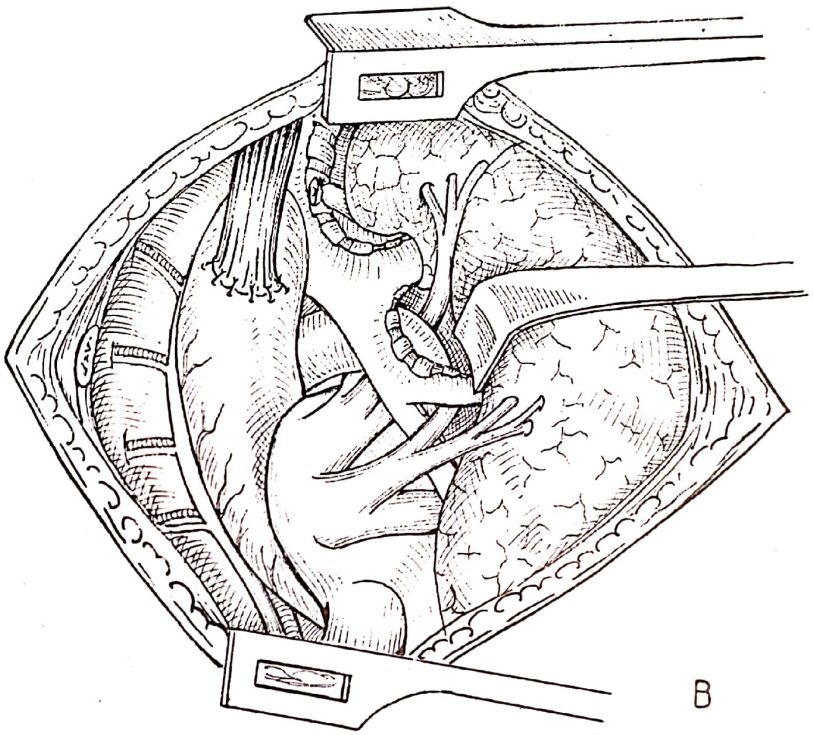

Fig. 7.17. – Cancerul de esofag cu sediu infraazygos: B – faza de toracalizare a transplantului gastric cu anastomoză eso-gastrică termino-laterală.

În cazul bolnavilor cu rezecţie gastrică în antecedente, sau la cei care prezintă concomitent cu cancerul de esofag şi cancer gastric, se poate folosi pentru reconstrucţie, intestinul subţire. În prezent, prepararea pediculului jejunal se face după o tehnică specială, care permite alungirea ansei pe o distanţă suficientă, aşa cum reiese din schemă (fig. 7.17 C_1, 7.17 C_2, 7.17 D).

C) **Cancerul de esofag cu localizare la nivelul cardiei** sau a **joncţiunii eso-gastrice** a beneficiat până nu demult de rezecţia polului superior al stomacului urmată de anastomoza eso-gastrică realizată exclusiv subfrenic pe calea abdominală. Aceste intervenţii s-au remarcat în trecut prin frecvenţa neobişnuită a fistulelor. Ele au fost puse pe seama dezunirii gurii de anastomoză, mai ales când operaţia s-a realizat strict pe cale abdominală.

Dezunirea anastomozei a fost atribuită mai mutor cauze. Între acestea se numără şi insuficienta vascularizare a transei de secţiune a esofagului.

Studiul angiografic al esofagului a putut demonstra că în raport cu teaca periesofagiană se pot distinge două sisteme de irigaţie ale acestuia: unul extratecal şi altul intratecal. Sistemul *extratecal* este reprezentat de vase izvorând din: artera tiroidiană inferioară, arterele bronşice, intercostală şi ramuri lungi şi scurte provenind din aorta descendentă, în timp ce sistemul intratecal este reprezentat de vase care provin din artera cardio-tuberozitară posterioară şi artera frenică inferioară. Raportată la segmentele esofagului, sistemul arterial extratecal asigură irigaţia porţiunii superioare din esofag care sfârşeşte la 1–2 cm deasupra diafragmei (Vezi fig. 7.14).

Sistemul arterial *intratecal* asigură irigaţia porţiunii sale abdominale şi cardio-tuberozitare.

Scanned with OKEN Scanner

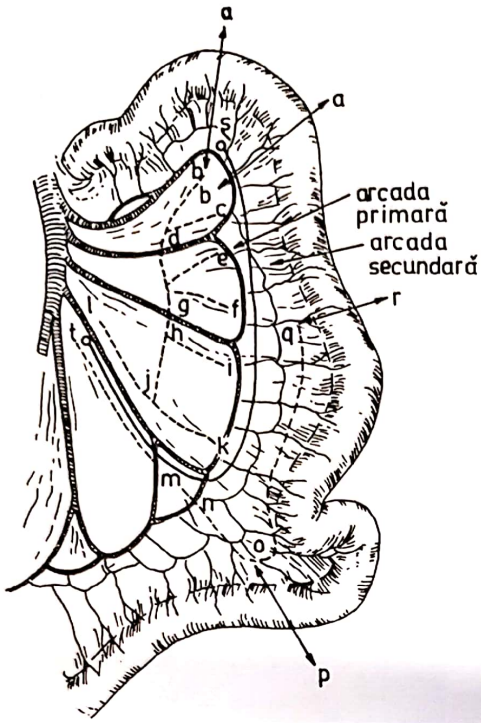

Fig. 7.17 C_1. – Alegerea transplantului jejunal în vederea reconstrucției esofagului.

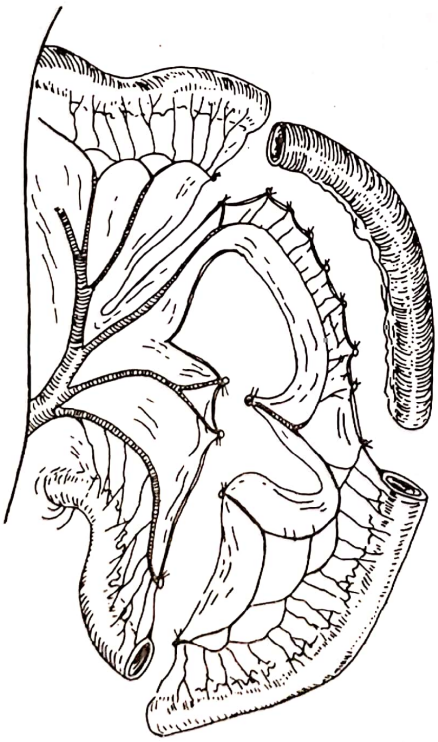

Fig. 7.17 C_2. – Metoda preparării pediculului ansei jejunale. Partea în surplus din grefon se rezecă și se îndepărtează.

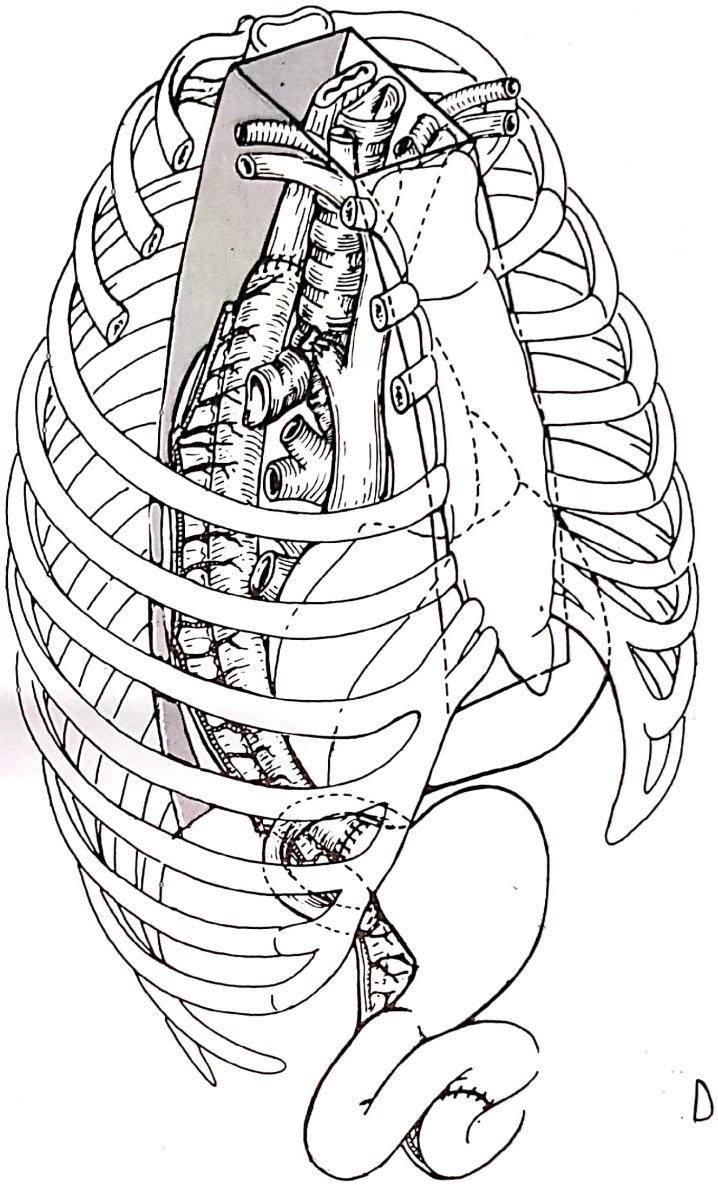

Fig. 7.17 D. – Rezecții de esofag pe cale toraco-abdominală cu anastomoză eso-jejunală consecutivă.

Scanned with OKEN Scanner

Există şi o zonă intermediară din esofag corespunzătoare segmentului epifrenic şi hiatal. Această porţiune nu dispune de surse arteriale proprii, ci de o reţea de anastomoze care face doar legătura între sistemul de irigaţie extratecal cu cel intratecal.

Regimul circulator al acestei porţiuni din esofag are un caracter competitiv. Participarea celor două sisteme de irigare poate fi: egală, predominant extratecală sau predominant intratecală.

La examenul angiografic irigaţia zonei intermediare apare şi în condiţii normale paucivasculară, în comparaţie cu irigaţia restului esofagului. Or, prin rezecţie gastrică polară superioară, irigaţia acestei zone este şi mai periclitată, datorită suprimării aportului de sânge din sistemul arterial ascendent după secţionarea vaselor intratecale. Din punct de vedere chirurgical acest nivel devine astfel neindicat pentru montarea unei anastomoze (Bejan L.).

Tranşa de secţiune de pe esofag trebuie de aceea să evite zona epifrenică şi, indiferent de procedeul chirurgical, gura de anastomoză trebuie montată retropericardic, cât mai aproape de bifurcaţia traheii (cel mult la 2–3 cm), unde segmentul are o vascularizaţie mai bogată, dar şi condiţii de securitate oncologică mai bună.

Se înţelege că pentru atingerea acestui obiectiv s-a impus alegerea unei noi strategii chirurgicale adaptată la condiţiile unei căi de abord combinate toraco-abdominale stângi. Unii autori (Dan Setlacec) preferă intervenţia pe cale toracică. Alţii (Dan Gavriliu) preferă intervenţia iniţială pe cale abdominală şi apoi toracică. Prin această tactică se evită o eventuală deschidere inutilă a toracelui la cazurile care se dovedesc a fi inoperabile.

a) **Rezecţie eso-gastrică pe cale abdomino-toracică transpleurală stângă** (two-field resection).

În principiu, tumorile cu localizare eso-gastrică beneficiază de o cale combinată toraco-abdominală stângă, iar cele cu localizare toracică de o cale toraco-abdominală dreaptă.

Sunt autori care insistă ca şi rezecţia joncţiunii eso-gastrice, inclusiv rezecţia polară superioară să se execute de asemenea, pe cale abdomino-toracică dreaptă.

Argumentul major îl constituie tendinţa procesului tumoral de a se extinde submucos pe o distanţă mai mare de 10 cm cât era considerată marja de securitate în „amonte" de tumoră şi 5 cm în „aval" de ea.

Nu toţi autorii sunt de acord cu această atitudine şi, în consecinţă continuă să folosească calea de abord toraco-abdominală stângă, dar fără interesarea rebordului costal, care trebuie menajat.

Secţiunea muşchiului marele oblic şi dreptul anterior al abdomenului conferă în acest caz o lumină satisfăcătoare asupra organelor cu sediul subdiafragmatic. Calea de abord poate fi optimizată şi printr-o frenotomie. Secţiunea diafragmei la 2–3 cm de rebordul costal (Dan Setlacec) pe lângă o bună vizibilitate facilitează în mare măsură mobilizarea stomacului, a splinei, a cozii pancreasului, dar mai ales cea a duodenului atunci când este cazul.

Operaţia constă din rezecţia micii curburi la 4–6 cm de tumoră cu limfadenectomia din zona trunchiului celiac, inclusiv nodulii din porţiunea terminală a esofagului cât mai aproape de bifurcaţia traheală. (fig. 7.18 A).

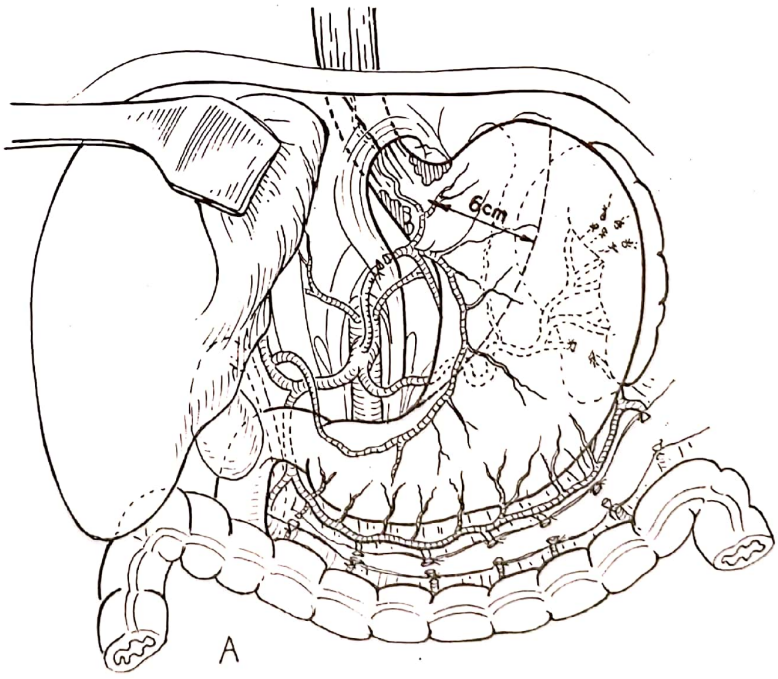

Fig. 7.18. – Tumoră cu localizare eso-gastrică: A – linia întreruptă indică zona de securitate oncologică apreciată la 6 cm de la cardie.

Partea din marea curbură rezervată pentru plastie va servi la refacerea continuităţii tubului digestiv printr-o anastamoză eso-gastrică intratoracică, de preferat latero-terminală şi cu fixarea bontului gastric de fascia prevertebrală (fig. 7.18 B).

Scanned with OKEN Scanner

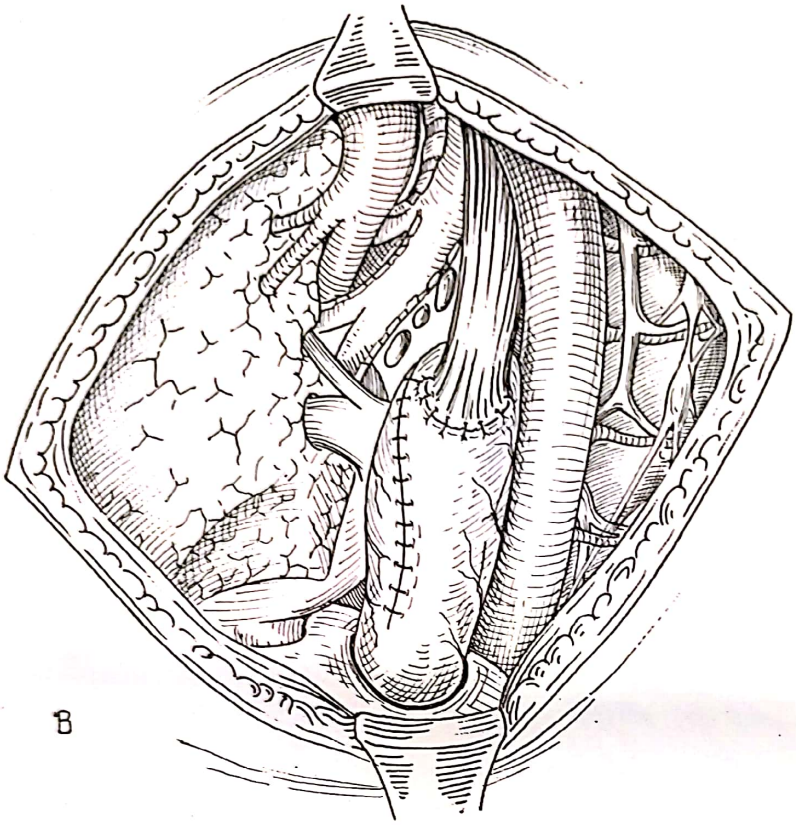

Fig. 7.18. – Tumoră cu localizare eso-gastrică: B. – Faza de toracalizare a transplantului gastric pe cale transhiatală urmată de anastomoză eso-gastrică termino-laterală.

b) **Rezecție eso-gastrică pe cale transhiatală abdomeno-toracică** (two-field resection.) În căutarea unor posibilități de a diminua efectul negativ pe care calea de abord toraco-abdominală îl exercită asupra staticii și dinamicii complexului toraco-pulmonar, s-a propus ca la cazurile în care rezecția polară superioară este grevată și de un risc operator mare, extirparea porțiunii eso-gastrice să se realizeze prin procedee care să evite toracotomia.

Primele încercări experimentale și pe cadavru în acest sens se atribuie lui Denker (1913), care demonstrează că printr-o incizie sub rebordul costal stâng, se poate ușor aborda joncțiunea eso-gastrică, apoi transhiatal se poate realiza prin decolare transmediastinală posterioară, mobilizarea porțiunii terminale a esofagului până sub bifurcația bronșică.

Savinîh A. G. propune în anul 1940 aplicarea acestui procedeu în tratamentul cancerului cu localizare eso-gastrică.

Operația a constat din: laparatomie subcostală stângă; secțiunea marginii anterioare a hiastului esofagian; mobilizarea pe cale transhiatală a porțiunii retropericardice a esofagului, cu decolarea spațiului pre- și retroesofagian, fără deschiderea pleurei mediastinale. Autorul realizează refacerea continuității eso-gastrice printr-o grefă de intestin subțire.

Laparofrenotomia „minimă" inițiată de Denker și aplicată de Savinîh, prezintă următoarele avantaje: ușurează execuția anastomozei eso-gastrice și scurtează durata intervenției chirurgicale; evită toracotomia, ceea ce contribuie la o mai bună evoluție postoperatorie; lărgește disecția esofagului în sens cranial permițând amplasarea anastomozei, într-o porțiune bine vascularizată a acestuia; în cazul unei tumori maligne a regiunii eso-cardio-tuberozitare, permite rezecția segmentului terminal al esofagului împreună cu grupele limfo-nodulare satelite și, în special, permite abordarea spațiului Portal, cu evidențierea grupului limfo-nodular de la acest nivel, care reprezintă o importantă cale de joncțiune dintre sistemul limfatic abdominal și cel toracic.

c) **Rezecție totală de esofag pe cale, transhiatală abdomino-cervico-toracică** (three-field resection).

După anul 1970, încercările de abordare a părții terminale a esofagului fără toracotomie s-au înmulțit, odată cu extinderea indicațiilor de exereză și pentru cancer cu localizare cervicală, în special la persoanele în vârstă sau la cele tarate din punct de vedere biologic, la care toracotomia implică prin ea însăși riscuri crescute.

Astfel, s-a ajuns la ideea extinderii procedeului de extirpare a esofagului pe cale extrapleurală transmediastinală, de la rezecția subtotală (Savinîh; Amosov) la rezecția totală.

În formula clasică esofagectomia totală fără toracotomie se desfășoară în doi timpi.

Primul timp constă din laparatomie mediană, cu sau fără extirparea apendicelui xifoid. Se expune hiatusul esofagian a cărei abordare este facilitată de secțiunea ligamentului triunghiular al ficatului. Inelul hiatal este, de

Scanned with OKEN Scanner

asemenea secţionat până la capătul superior al laparatomiei. Prin breşa realizată se pătrunde în compartimentul mediastinal posterior şi se decolează extratecal, iniţial cu indexul, apoi sub protecţia unor valve lungi, retropericardic, spaţiul pre- şi retroesofagian, până la bifurcaţia traheală. Se asigură hemostaza.

Al doilea timp al operaţiei constă în eliberarea segmentului cervico-toracic al esofagului. Disecţia porneşte de sus în jos, de-a lungul spaţiului retrotraheal şi prevertebral, până la bifurcaţia traheală, iar mai jos se continuă cu decolarea spaţiului interazygoesofagian în dreapta şi interaorto-esofagian în stânga, începută pe cale transhiatală.

Combinând decolarea cu tracţiunea, în final esofagul este dislocat din patul său şi înlocuit pe aceeaşi cale cu un transplant visceral mai frecvent stomacul, sau colonul.

Translocarea grefonului din abdomen pâna în regiunea cervicală se realizează în acest caz transhiatal şi extrapleural, în lungul compartimentului mediastinal posterior care s-a dovedit o cale mult mai scurtă şi mai directă decât cea pre- sau retrosternală.

Acest ultim deziderat are o importanţă deosebită atunci când se pune problema unei anastomoze proximale înalte de tipul gastro-faringian, unde pericolul de tensionare a firelor la nivelul gurii de anastomoză este mare, iar apariţia fistulelor este frecvent semnalată.

O statistică semnificativă în favoarea procedeului este publicată de Cernousov (1987), care foloseşte pentru reconstrucţia pe cale transhiatală a esofagului, un grefon tubular croit din marea curbură a stomacului după procedeul Dan Gavriliu.

d) **Rezecţie totală trizonală de esofag şi transhiatală cu esofagaliză prin metoda „stripping".**

Contribuţia cea mai importantă la popularizarea procedeului – esofagectomie fără toractotomie – se datorează însă lucrărilor publicate de Orringer şi Ackiyama (1975) şi Selever (1977), care pentru extirparea esofagului pe cale mediastinală, folosesc concomitent cu disecţia digito-instrumentală şi prcedeul „stripping", utilizând în acest scop o sondă foarte asemănătoare sondei Babckock folosită în varice.

Esofagectomia totală prin metoda „stripping" se diferenţiază de esofagectomia totală clasică digito-instrumentală nu numai prin lărgirea indicaţiei de esofagectomie în special la oamenii în vârstă sau taraţi, dar şi prin simplitatea tehnicii folosită de autor.

Printre avantajele intervenţiei propuse şi realizate de Akiyama sunt de remarcat 2 elemente: simplitate în execuţia procedeului şi lipsa de hemoragie care să necesite o hemostază chirurgicală.

1. Simplitatea în execuţie a acestui procedeu este condiţionată de existenţa spaţiului dintre teaca periesofagiană şi esofag, denumit spaţiul subtecal. Pentru efectuarea „strippingului", decolarea acestui spaţiu reprezintă cheia succesului operator.

2. Lipsa de hemoragie în această intervenţie depinde de cel puţin două elemente şi anume: de sistemul de irigaţie propriu esofagului, de modul de distribuţie a vaselor colaterale.

– În ceea ce priveşte sistemul de irigare, există o distincţie netă între vascularizaţia porţiunii superioare a esofagului supra- şi interazygo-aortică şi porţiunea inferioară preazygo-aortică. Astfel, porţiunea superioară până la bifurcaţia traheală este alimentată de ramuri din artera tiroidiană inferiaoră şi ramuri provenite din arterele bronşice, care se găsesc dispuse în contact nemijlocit cu teaca periesofagiană. de la nivelul lor se desprind numeroase vase colaterale, denumite „vase drepte", care perforează teaca esofagului şi se termină în stratul subepitelial al peretelui.

– Porţiunea inferioară subbifurcală, preazygo-aortică, este irigată de vase denumite lungi şi scurte, care provin din aortă.

De la origine, ele descriu în grosimea ligamentului Morozov un traiect oblic descendent, situat la cel puţin 3–4 cm distanţă de peretele esofagului. Din trunchiurile lor se desprind „vasele drepte", care după ce parcurg distanţa până la esofag, perforează teaca şi se termină în stratul mucos al acestuia (fig. 7.19 şi 7.20).

Toate aceste studii şi observaţii cu privire la vascularizaţia esofagului şi la relaţiile acestuia cu teaca (Crişan G. şi Dabelea B.), au contribuit la perfecţionarea procedeului Ackiyama,

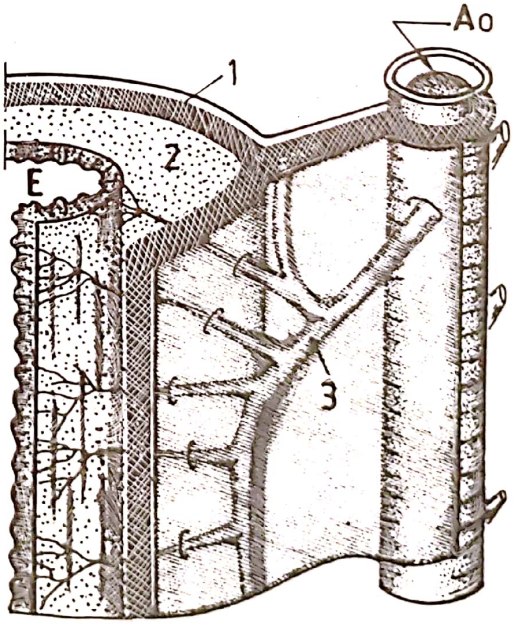

Fig. 7.19. – Sistemul de irigaţie a esofagului: *1*, stratul adventicial; *2*, stratul submucos; *3*, traiectul extratecal al a. esofagiene.

Scanned with OKEN Scanner

demonstrând că această operație își poate spori performanțele dacă esofagoliza se execută subtecal, razant cu adventicea sau cu stratul muscular, unde nu se întâlnesc decât vase subțiri care nu opun rezistență la decolare, iar ruperea lor în timpul stripping-ului, nu provoacă decât hemoragie minimă.

Decolarea subtecală are și avantajul că ea ocolește structurile ligamentare cu inserție pe adventice, care rămân astfel înafara planului de clivaj. Traumatizarea stratului muscular din peretele esofagului nu are importanță, deoarece în timpul stripping-ului întreaga sarcină la întindere este preluată de stratul submucos, respectiv membranos.

Un alt avantaj al metodei este acela că, se evită efracția accidentală a pleurei mediastinale.

Partea din esofag, situată sub bifurcația traheală poate beneficia și de o decolare extratecală, periesofagiană, având în vedere traiectul la distanță de esofag al arterelor.

Ca exemplu pot servi operațiile efectuate pe porțiunea terminală a esofagului folosind calea abdomino-toracică, transhiatală și extrapleurală.

3. În ceea ce privește modul de execuție a stripping-ului există două variante.

– în prima, sonda introdusă prin lumenul stomacului, pe direcția caudo-cranială este fixată la capătul ei proximal de capătul distal al esofagului și apoi retrasă anterograd în forță și progresiv, obținând decolarea esofagului din loja sa prin întoarcerea acestuia în deget de mănușă (fig. 7.20);

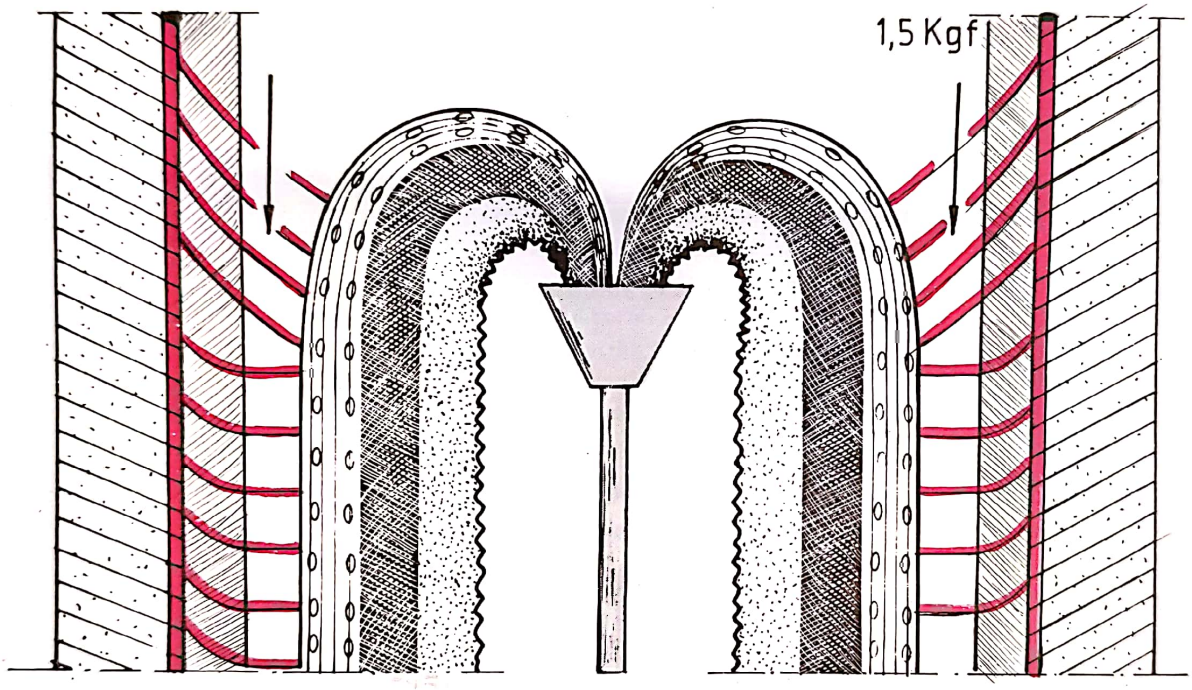

Fig. 7.20. – Mecanismul de întindere a forțelor în timpul stripping-ului la limita de contact între teacă și peretele esofagului.

– în a doua variantă sonda este retrasă anterograd tot în forță și progresiv, pentru a obține decolarea esofagului, însă nu prin întoarcerea acestuia în deget de mănușă, ci prin însăilarea sa în armonică pe sondă.

Pentru a verifica competivitatea uneia sau alteia dintre aceste două variante, s-a recurs la măsurarea forțelor necesare pentru efectuarea stripping-ului.

Rezultatul acestor măsurători a demostrat în mod clar avantajele primei variante care permite decolarea esofagului și a stratului său adventicial sub controlul unei forțe de solicitare care nu depășește cu mult 1,5 Kgf – 2 Kgf (fig. 7.21).

Dacă la acestea se adaugă scurtarea timpului de execuție a esofagoplastiei, diminuarea efectului șocogen al intervenției, a hemoragiei, simplificarea actului operator etc., înțelegem de ce metoda Akiyama a devenit un procedeu de mare actualitate și cu o largă disponibilitate practică în adoptarea indicației, mai ales când este vorba de vârsta bonavilor, localizarea și vechimea bolii etc.

În cazul cancerului esofagian, procedeul Akiyama este indicat, în special în tumorile de gradul Tx și To, localizate în porțiunea toracică a esofagului, care n-au depășit stratul submucos, dar și la cele de gradul III cu sediul în porțiunea cervicală, sau în porțiunea eso-gastrică sau eso-cardio-tuberozitară.

Operația Akiyama se desfășoară în 3 faze: cervicală, abdominală și mediastinală. Ordinea timpilor poate varia în funcție și de sediul tumorii.

În cancerul cu localizare cervicală operația va începe cu extirparea tumorii. După rezecție, capătul proximal al esofagului va servi pentru anastomoză, iar cel distal va fi decolat subtecal pe toată porțiunea toracică, cu atenție sporită la prezența nervului laringeu recurent, care se află extratecal în șanțul traheo-esofagian stâng. În prezent, această operațiune se execută la vedere, sub protecția mediastinoscopului, cu ajutorul endodisectomiei transmediastinale.

Scanned with OKEN Scanner

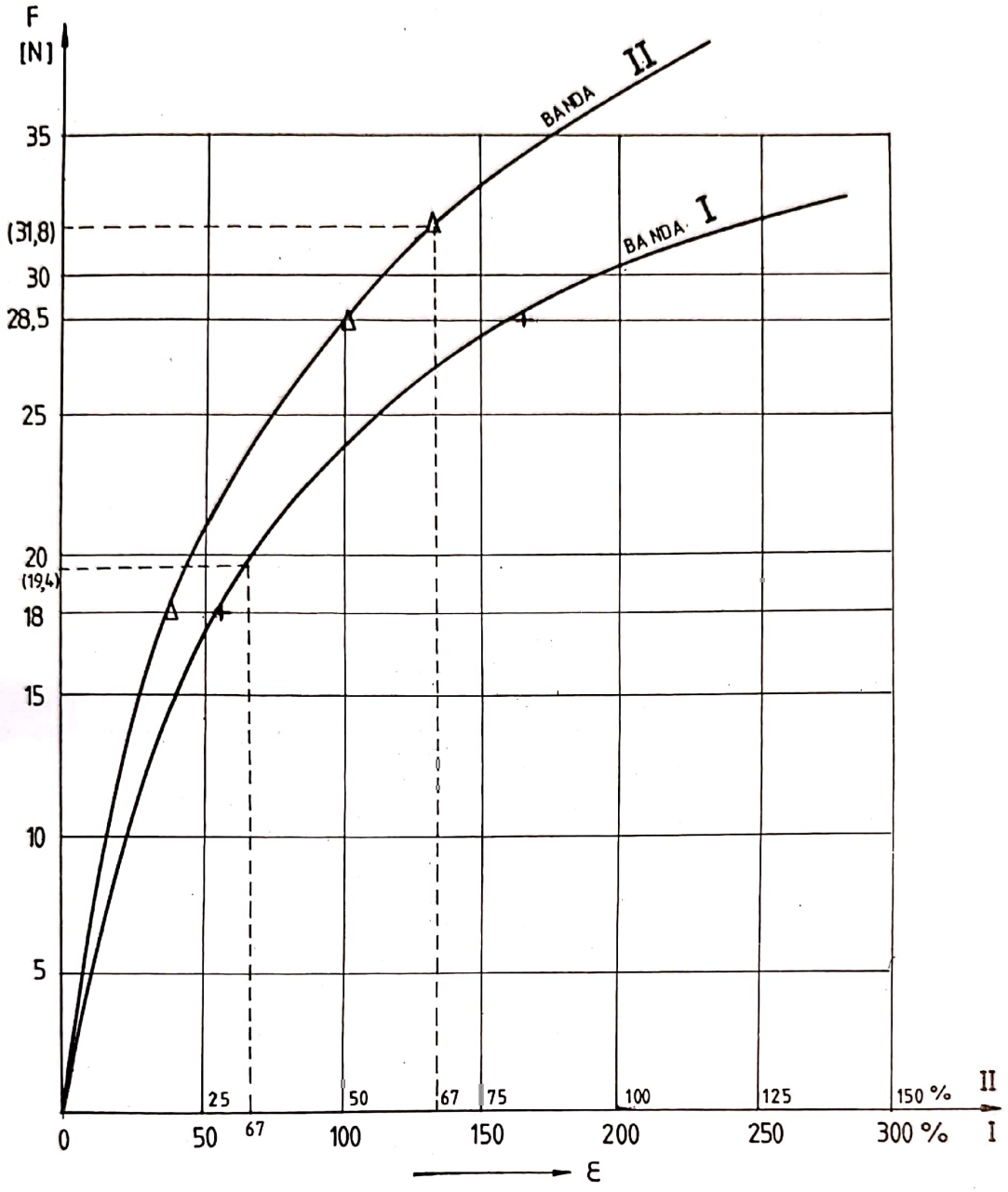

Fig. 7.21. – Diagrama de etalonare a forței utile folosită în timpul stripping-ului.

Faza abdominală este folosită pentru mobilizarea stomacului prin scheletizare, urmată de modelarea unui neoesofag, folosind pentru aceasta stomacul fără mica curbură, sau o grefă tubulară recoltată din marea curbură, după procedeul T.G.I (fig. 7.22).

Ambele intervenții sunt precedate de o fază mediastinală consacrată stripping-ului esofagian.

Pentru efectuarea sa se folosește o sondă metalică de aproximativ 40 cm lungime cu câte un buton la ambele capete. Se introduce unul din capetele sondei printr-o butonieră practicată în peretele anterior al stomacului în direcția esofagului, pe care îl parcurge până în regiunea cervicală depășind chiar cu 1–2 cm capătul distal al secțiunii, de care se fixează foarte strâns (fig. 7.23).

Realizarea propriu-zisă a stripping-ului se face acționând cu forță pe capătul distal al sondei în direcția cranio-caudală, având tot timpul sub control decolarea esofagului în plan subtecal.

Un șnur de plastic fixat de capătul proximal al sondei va însoți coborârea esofagului și în același timp va marca traiectul lojei esofagului, rămasă goală după smulgerea sa. Șnurul are rolul de a servi în timpuul doi al operației la pilotarea neoesofagului de-a lungul lojei esofagului, pe tot parcursul translocării sale din regiunea abdominală în cea cervicală, pentru a realiza anastomoza eso-gastrică.

Scanned with OKEN Scanner

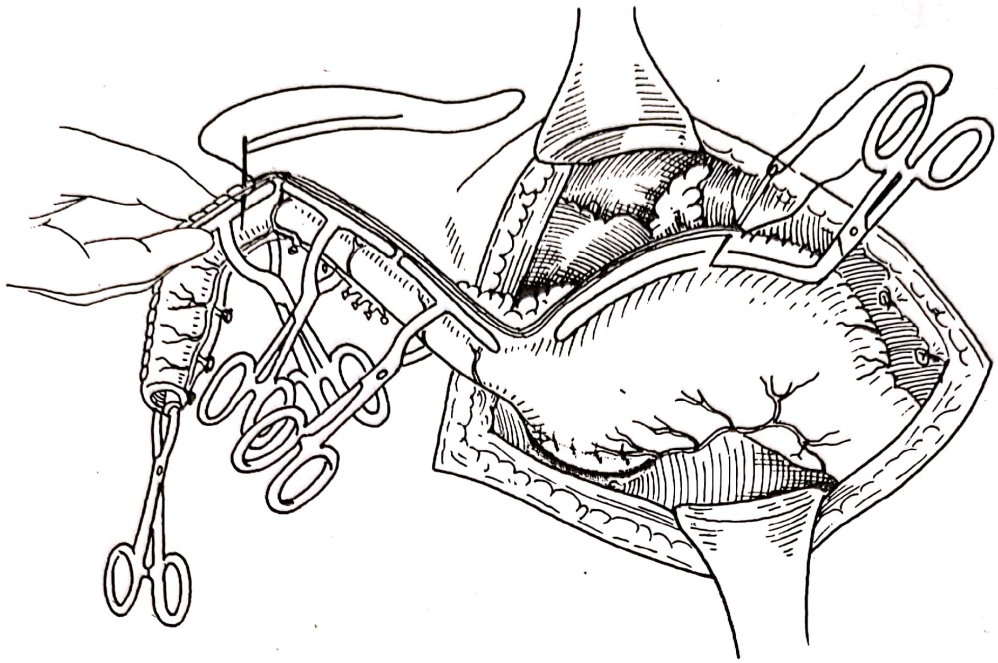

Fig. 7.22. – Faza abdominală a rezecției totale a esofagului. Modelarea grefei tubulare din marea curbură a stomacului după procedeul T.G.I.

În cancerul cu localizare la nivelul cardiei sau a joncțiunii eso-gastice operația va începe cu timpul abdominal. Ea va consta din scheletizarea marii şi micii curburi, cu rezecția la distanța de 4–6 cm de joncțiunea eso-gastrică a stomacului, de-a lungul unei linii oblice care uneşte unghiul micii curburi cu punctul de vârf al fornixului. (fig. 7.24).

Faza cervicală şi mediastinală consacrată stripping-ului decurge în continuare la fel ca şi în operația pentru cancerul cu localizare cervicală. Operația Akiyama poate fi folosită şi ca un procedeu de sine stătător în tumorile de gradul Tx şi To cu sediul toracic care n-au depăşit submucoasa, dar şi în combinație, ca în cazul intervențiilor pentru tumori în stadiul III, cu localizare în regiunea cervicală sau eso-gastrică. Dacă spațiul retrosternal este prea îngust, pentru a se evita strangularea grefonului, se va proceda la decuparea deliberată a unei porțiuni din articulația sterno-claviculară şi costală. (fig. 7.25).

e) **Reconstrucția esofagului cervical cu transfer de grefă visceralĂ liberă.** Toate procedeele de plastie care folosesc în prezent pentru reconstrucția esofagului, grefe viscerale, au dezavantajul că ele trebuie, nu fără riscuri, translocate, de la locul lor de origine, către organul receptor situat de regulă la distanțe apreciabile de organul donator. Dacă la acest inconvenient adăugăm amploarea actului operator în sine, prejudiciul funcțional adus organului donator de grefă, inclusiv riscul la care este expus bolnavul, înțelegem satisfacția şi entuziasmul cu care a fost acceptată pentru reconstrucția segmentului cervical al esofagului, grefa liberă de intestin subțire.

Acest procedeu a intrat în uzul clinic după anul 1970, iar succesele înregistrate prin folosirea acestei metode s-au datorat, în primul rând microchirurgiei, care prin instrumentarul şi materialul de sutură de care în prezent dispune a făcut posibilă aplicarea acestei tehnici în practică.

Indicația majoră a metodei rămâne tratamentul cancerului din segmentul cervical al esofagului, mai ales în forme avansate, în care alături de esofagectomie este necesară îndepărtarea şi a restului de organe axiale: laringe, glanda tiroidă, parțial faringe, nodulii limfatici etc.

Tehnica operatorie constă în prima etapă, din extirparea tumorii şi împreună cu ea şi organele axiale ale gâtului: traheea, esofagul, glanda tiroidă, laringele şi o parte din faringe, cu sau fără includerea osului hioid.

Se deschide bilateral teaca endocervicală şi se pătrunde în loja carotidiană pentru a pune în evidență pachetul vasculo-nervos al gâtului: artera carotidă comună, artera carotidă externă şi ramurile sale colaterale: artera tiroidiană superioară, artera lingual, artera facială şi trunchiul venos tiro-linguo-facial. Acesta din urmă delimitează alături de vena jugulară internă şi nervul marele hypoglos, triunghiul Farabeuf. Amintim că în aria acestui triunghi se descopere originea arterelor carotide internă şi externă.

În cadrul acestei disecții o atenție deosebită va fi consacrată arterei tiroidiene superioare sau arterei lingulare, la nevoie artera cervicală transversă profundă, respectiv subscapulara posterioară, care pot servi ca surse de irigare a transplantului liber jejunal.

Scanned with OKEN Scanner

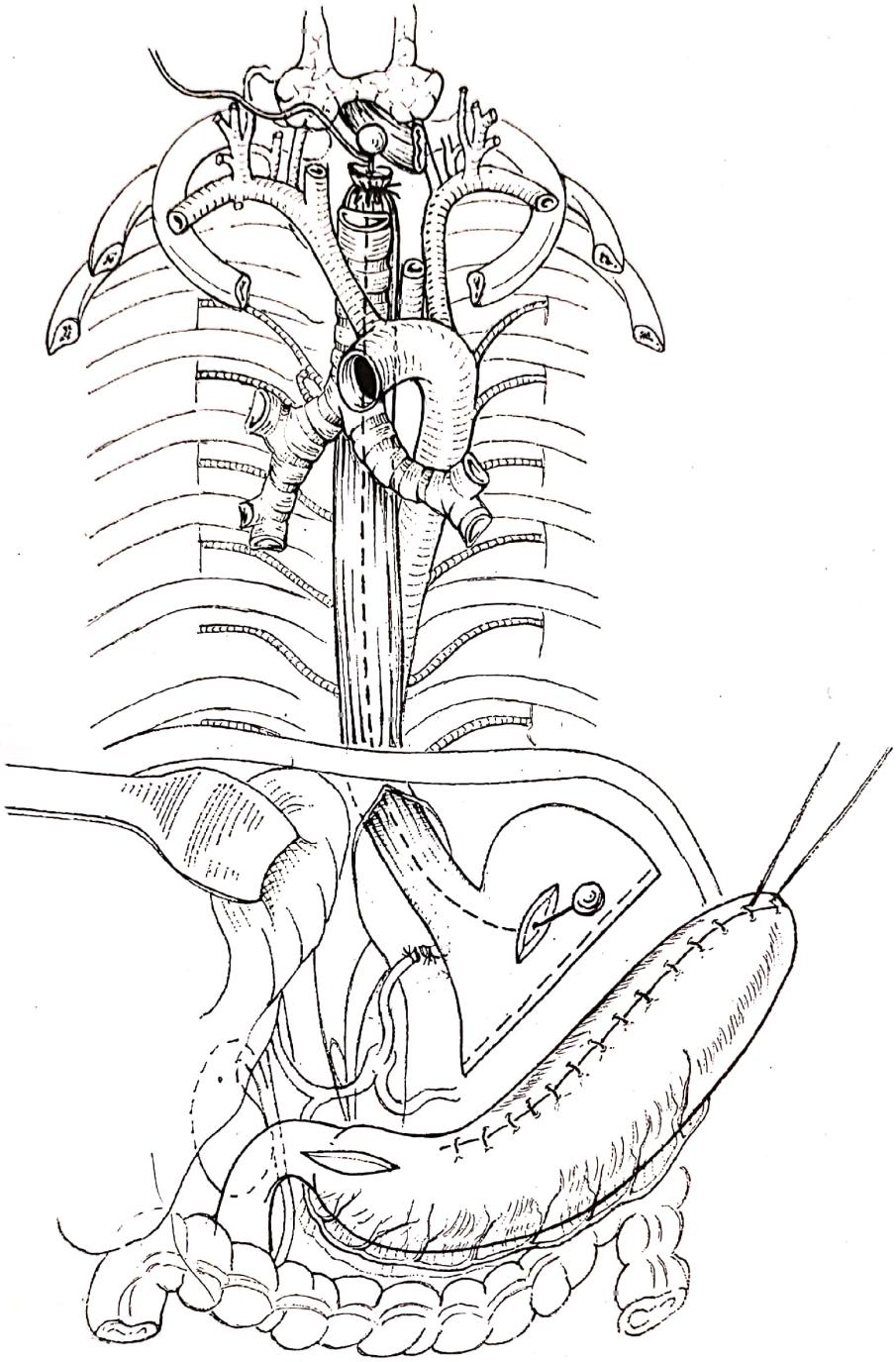

Fig. 7.23. – Operația Akiyama – faza mediastinală consacrată stripping-ului esofagian.

Pentru drenajul venos se preferă vena linguală.

Dacă în cursul operației a fost rezecată vena jugulară internă, atunci pentru asigurarea drenajului venos se poate tenta anastomoza venei mezenterice cu vena jugulară externă.

Etapa a II-a a operației cuprinde timpul abdominal și are ca obiectiv recoltarea transplantului liber de intestin subțire.

Pentru a scurta timpul și a preveni anoxia transplantului intestinal se recomandă ca după îndepărtarea tumorii cervicale, operația să continue cu două echipe chirurgicale:

– prima se va ocupa de prepararea elementelor pentru realizarea anastomozelor microvasculare la nivelul gâtului;

– a doua echipă se va îngriji de recoltarea grefonului liber de intestin care urmează să fie transplantat în regiunea gâtului.

Scanned with OKEN Scanner

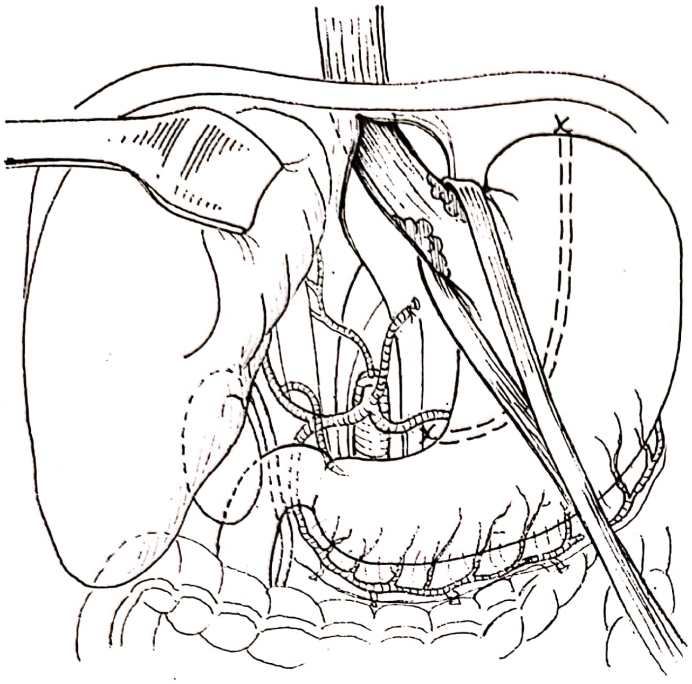

Fig. 7.24. – Cancer eso-gastric. Faza de decolare transhiatală a esofagului. Linia punctată, care unește unghiul gastric cu punctul cel mai înalt de pe fornix, indică linia de securitate oncologică și este situată la 6 cm de cardie.

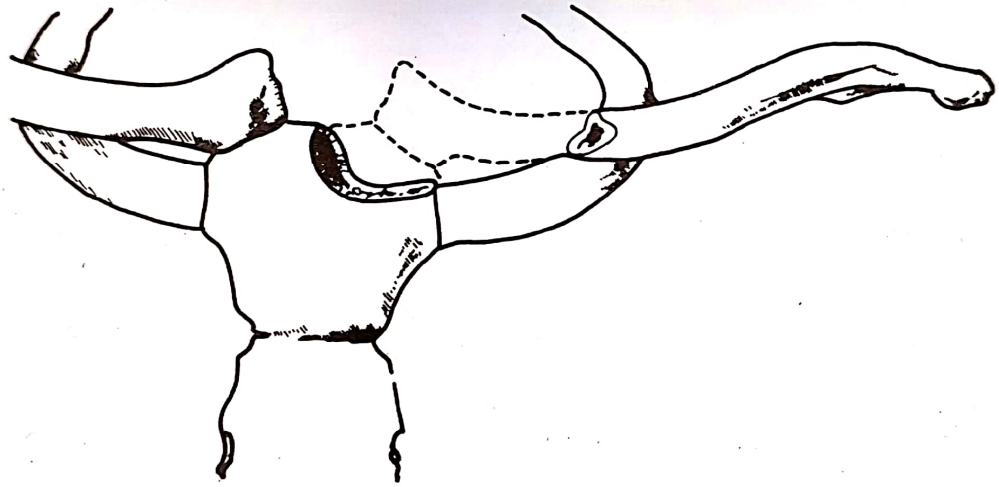

Fig. 7.25. – Procedeu eficient de lărgire a aperturii toracice superioare prin rezecția extremității interne a claviculei și a articulației sterno-claviculare stângi, în vederea asigurării unui spațiu suficient pentru protejarea transplantului dispus retrosternal.

De regulă, pentru transplantul de intestin subțire se recoltează o ansă, la distanța de 25–30 cm distal de ligamentul Treiz.

O condiție esențială în alegerea grefonului este delimitarea unei porțiuni cât mai lungi, aproximativ 10 cm din mezenter.

Dacă din cauza unor aderențe foarte strânse sau a unei infecții, grefa intestinală nu poate fi utilizată, se poate recurge la o grefă în manșon, recoltată din porțiunea antrală a stomacului. Un fapt esențial în cadrul timpului abdominal al operației este acela de a nu se lega vasele grefonului intestinal înainte ca timpul cervical, inclusiv vasele receptoare, să fie pregătite pentru anastomoză.

Etapa a III-a a operației constă în amplasarea transpantului jejunal liber în poziția izoperistaltică și realizarea anastomozelor și anume între intestin și faringe în partea proximală, între intestin și esofag în cea distală. Inițial, anastomoza cu intestinul se va limita doar la peretele posterior și acesta cu scopul imediat de a creea un cadru fix

Scanned with OKEN Scanner

care să permită etalarea mezoului şi orientarea pedicului vascular al grefonului, în direcţia vaselor receptoare fără tracţiune, cudare sau răsucire şi de a asigura condiţii optime de perfuzie ale transplantului de intestin. După efectuarea suturilor microvasculare se va trece şi la completarea suturilor peretelui anterior de la nivelul gurii de anastomoză de la cele două extremităţi ale intestinului subţire. Închiderea plăgii după operaţie va fi incompletă lăsând intenţionat o mică fereastră, prin care să se poată urmări la vedere culoarea şi peristaltica grefonului şi pentru a interveni la timp în caz de necroză (fig. 7.26).

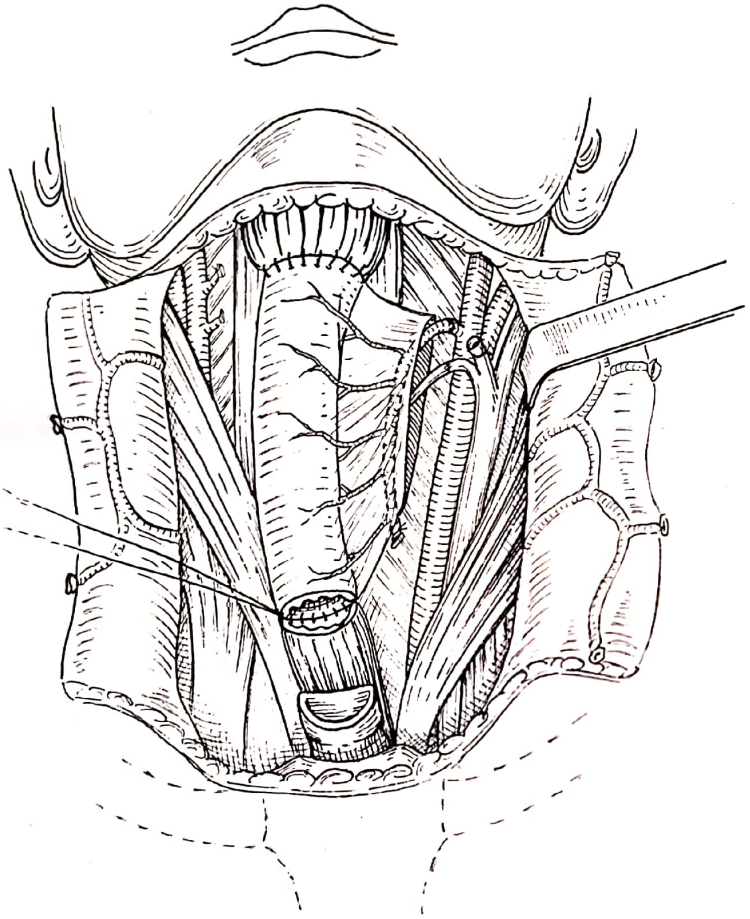

Fig. 7.26. – Amplasarea transplantului jejunal liber în poziţie izoperistaltică; refacerea continuităţii tubului digestiv şi a microsuturilor vasculare corespunzătoare.



Fig. 7.27. – Aspectul radio-anatomic al transplantului jejunal liber la 4 zile de la operaţie confirmă viabilitatea şi funcţionalitatea sa.

În condiţii normale de evoluţie postoperatorie, începând cu ziua a III-a bolnavul poate ingera lichide şi pe gură.

Ca performanţă, cu metoda transplantului liber de intestin, mortalitatea postoperatorie la această categorie de bolnavi a scăzut de la 25%–28% la numai 4%.

Capitolul care tratează chirurgia esofagului, a fost conceput şi prelucrat cu sprijinul generos al d-lui prof. dr. Dan Gavriliu, faţă de care îmi exprim întreaga mea gratitudine.

Scanned with OKEN Scanner

Scanned with OKEN Scanner

Capitolul 8

ANATOMIA CHIRURGICALĂ A CANALULUI TORACIC

Canalul toracic sau ductul toracic la stânga şi marea venă limfatică la dreapta, sunt elementele centrale care asigură drenarea limfei spre sistemul venos.

Progresia limfei în sistemul circulator limfatic este favorizată de prezenţa unui sistem valvular indemn, de forţele *vis a tergo* şi *vis a fronte* (în special în ductul toracic), de mişcările organelor şi structurilor din apropiere (pulsaţiile arterelor, contracţiilor musculare, mişcările respiratorii etc.) şi de mişcările proprii cvasi-pulsatile ale canalului toracic. Prin aceste mecanisme presiunea limfei din sistemul circulator limfatic ajunge la 10–20 cm apă, depăşind valorile pozitive ale presiunii sângelui din venele de la baza gâtului, unde are loc deversarea limfei în circulaţia sanguină. Deşi sistemul limfatic este o componentă de o indiscutabilă importanţă în economia organismului, ligatura ductului toracic la orice nivel, nu are consecinţe prea serioase. Numai în primele zile presiunea limfei în porţiunea ductului toracic, situat în aval de ligatură, creşte la 50 cm. Dar, după aproximativ 20 de zile se stabileşte o circulaţie anastomotică colaterală eficientă, între teritoriul ductului toracic şi cel al marii vene limfatice, cu reducerea treptată a presiunii. Ca reacţie generală a organismului se înregistrează în primele zile după ligatură, reducerea dramatică a numărului de limfocite.

Obliterarea venei cave superioare, sau numai a trunchiului venos brahio-cefalic stâng, induce perturbări mai importante în drenarea limfei din bazinul de afluenţă a ductului toracic, în special din teritoriul entero-hepatic, decât ligatura însăşi a ductului.

Unii autori au pus în evidenţă în mod sporadic prezenţa unor anastomoze limfo-venoase şi la alte niveluri decât cel jugulo-subclavicular stâng, dar existenţa lor a rămas discutabilă, deoarece ele nu şi-au dovedit eficienţa nici în fazele precoce ale obstrucţiei venei cave superioare, nici în unele stări patologice, cum ar fi limfedemul, refluxul de chil, ciroza hepatică etc.

Fistulele ductului toracic (în special cele postoperatorii) sunt grevate de urmări mai severe decât obliterarea canalului.

Prezenţa unor procese obstructive (prin tumori, pancreatită cronică cu fibroscleroză retropancreatică, retroperitoneală, pancreatită acută prin procese congestive limitrofe etc.) pot să determine stază în amonte, reflux în limfaticele mezenterice, cu repercursiuni clinice: steatoree, urmată de ascită (chiloasă), pancreatită etc. ce se constituie pe măsură ce progresează factorul obstructiv..

Perturbarea cea mai importantă şi cea mai frecventă a funcţiei ductului toracic este generată de limitarea capacităţii sale de golire în sistemul venos. Astfel, în caz de ciroză hepatică rebelă la tratamentul medicamentos, drenarea ductului toracic este urmată în foarte scurt timp de resorbţia ascitei, dar suprimarea drenajului ductului toracic duce la reconstituirea acesteia. S-a observat că drenajul ductului toracic influenţează favorabil şi evoluţia hemoragiilor digestive superioare ale ciroticilor.

La bolnavii cu insuficienţă cardiacă decompensată drenajul ductului toracic ameliorează eficienţa medicaţiei cu tonice cardiace. Witte a realizat compensarea cardiacă numai prin drenajul la exterior al limfei din ductul toracic.

Această observaţie clinică ilustrează faptul că drenajul limfatic al inimii se face predominant prin ductul toracic. Creşterea presiunii din vena cavă superioară încetineşte fluxul limfatic din ductul toracic în cazul unei insuficienţe cardiace, instituindu-se un cerc vicios, pe care drenajul limfatic îl întrerupe, ameliorând capacitatea funcţională a inimii.

Drenajul extern al ductului toracic intră, de asemenea în discuţie ca măsură terapeutică în cazul rupturii sale posttraumatice sau postoperatorii, atunci când starea generală a bolnavului contraindică o toracotomie pentru ligaturarea ductului. Intervenţia de drenaj, de anvergură minimă, reduce apreciabil presiunea la nivelul ductului şi facilitează scurgerea limfei pe un interval în care se poate sconta pe cicatrizarea plăgii posttraumatice prin care are loc scurgerea limfei. Concomitent se reduce chilotoraxul, fără a mai necesita puncţii repetate (puncţiile evacuatorii

vizează, de asemenea decompresiunea ductului toracic în maniera drenării sale chirurgicale). Prin scăderea presiunii din lumenul ductului toracic, ţesuturile din jur ar putea facilita cicatrizarea plăgii (cum drenajul de coledoc facilitează vindecarea rupturilor chirurgicale la acest nivel).

Drenajul la exterior al limfei din ductul toracic poate reduce concentraţia sanguină a unor endotoxine rezorbite în cursul unei peritonite acute grave, a fermenţilor proteolitici în cazul unor pancreatite acute (Cariatti, Büchler), sau a enzimelor patologice din cadrul unor enzimopatii, constituind uneori unica şansă terapeutică eficientă în unele forme grave de boală.

Decompresiunea sistemului circulator limfatic se obţine, fie printr-un drenaj extern, recurgând la o limfaticostomă, fie printr-un drenaj intern, printr-o anastomoză veno-ductală periferică.

Limfaticostoma ductului toracic, se preconizează în special la bolnavii la care este contraindicată o intervenţie radicală, datorită stării generale grave: stare de comă, precomă din ciroza hepatică, anemie gravă consecutivă unor hemoragii digestive superioare, stări grave de şoc secundar unei pancreatite acute sau altor intoxicaţii.

Limfaticostoma ductului toracic se instituie pe timp limitat şi are menirea să scoată bolnavul din starea extremă şi să-l aducă în stare să suporte o intervenţie chirurgicală mai extinsă, cu caracter de radicalitate. În prezent ea este indicată în caz de: intoxicaţii cu ciuperci, pancreatită necrozantă, forme grave de icter mecanic sau hepatocelular, peritonite, ciroză hepatică, insuficienţă cardiacă decompensată, leziuni traumatice ale canalului toracic etc.

Decompresiunea sistemului limfatic se poate efectua într-un singur timp, sau în doi timpi.

În cazul intervenţiei într-un singur timp se efectuează de la început o anastomoză limfatică veno-ductală.

În cazul unei intervenţii în doi timpi, se instituie în primul timp operator drenarea la exterior a limfei printr-o limfaticostomă temoprară, care se menţine 3–4 zile, până la ameliorarea stării generale şi a indicilor calitativi ai limfei, apoi se efectuează o anastomoză definitivă veno-ductală.

Intervenţia comportă descoperirea canalului toracic la nivelul bazei gâtului şi drenarea sa. Pentru depăşirea unei joncţiuni veno-ductale cu debit de drenare limitat se preconizează trei tipuri de intervenţii: – reimplantarea ductului toracic într-una din ramurile confleuntului venos Pirogoff; – plastia ductului toracic cu aplicarea unui petec venos; – efectuarea unei anastomoze veno-ductale.

Pregătirea preoperatorie a bolnavului comportă administrarea unui prânz cu unt, cu 5–6 ore înainte de intervenţie.

Tehnica chirurgicală:

Bolnavul este culcat în decubit dorsal, cu capul în extensie şi rotat la dreapta, braţul stâng în abducţie de 90°. Incizia, lungă de 6–7 cm este plasată, după unii chirurgi, transversal la 1 cm deasupra claviculei şi paralel cu aceasta, începând de la articulaţia sterno-claviculară şi terminând la jumătatea distanţei între marginea posterioară a muşchiului sterno-cleido-mastoidian şi marginea anterioară a muşchiului trapez.

Alţi autori preferă o incizie longitudinală, care începe de la 1/3 mijlocie a claviculei şi urcă vertical până atinge marginea posterioară a muşchiului sterno-cleido-mastoidian, în punctul unde acesta încrucişează vena jugulară externă.

Incizia interesează tegumentele, muşchiul pielos al gâtului, vena jugulară externă, precum şi extremitatea claviculară a muşchiului sterno-cleido-mastoidian, aproape de inserţie.

Se pătrunde în spaţiul interaponevrotic supraclavicular, cuprins între aponevroza cervicală superficială şi cea mijlocie şi se decolează cu grijă bula grăsoasă Merkel şi cei câţiva noduli limfatici, care însoţesc traiectul venei jugulare externe. Aponevroza cervicală mijlocie corespunde ariei triunghiulare omo-claviculare.

Timpul următor al intervenţiei constă în secţionarea aponevrozei cervicale mijlocii, împreună cu muşchii pe care îi conţine, – în partea sa medială: sterno-tiroidian şi sterno-hioidian, cu deschiderea largă a spaţiului scaleno-vertebral. În aria acestui spaţiu se evidenţiază, pe primul plan, confluentul venos jugulo-subclavicular Pirogoff. Proiecţia sa anterioară corespunde fosetei supraclaviculare minor, dispusă între fasciculele de inserţie proximale ale muşchiului sterno-cleido-mastoidian. De aceea, unii autori preferă disocierea fasciculelor muşchiului sterno-cleido-mastoidian în locul secţionării lor. Ele se încarcă pe depărtătoare, împreună cu muşchiul omo-hioidian, care se ecartează lateral.

În cadrul anatomo-chirurgical astfel creat, se urmăreşte descoperirea şi izolarea canalului toracic, la 4–5 cm deasupra confluentului jugulo-subclavicular, în limita unui patrulater, delimitat: – medial, de vena jugulară internă; – lateral, de artera vertebrală şi muşchiul scalen anterior; – cranial, de porţiunea transversală a arterei tiroidiene inferioare; – caudal, de crosa arterei subclaviculare stângi. În aria acestui patrulater se disecă crosa canalului toracic, de la origine şi până la vărsarea sa în confluentul venos Pirogoff, pe o lungime de cel puţin 4 cm. Prepararea atentă a crosei, crează premizele unei explorări şi cateterizări corecte a ductului toracic (fig. 8.1).

Scanned with OKEN Scanner

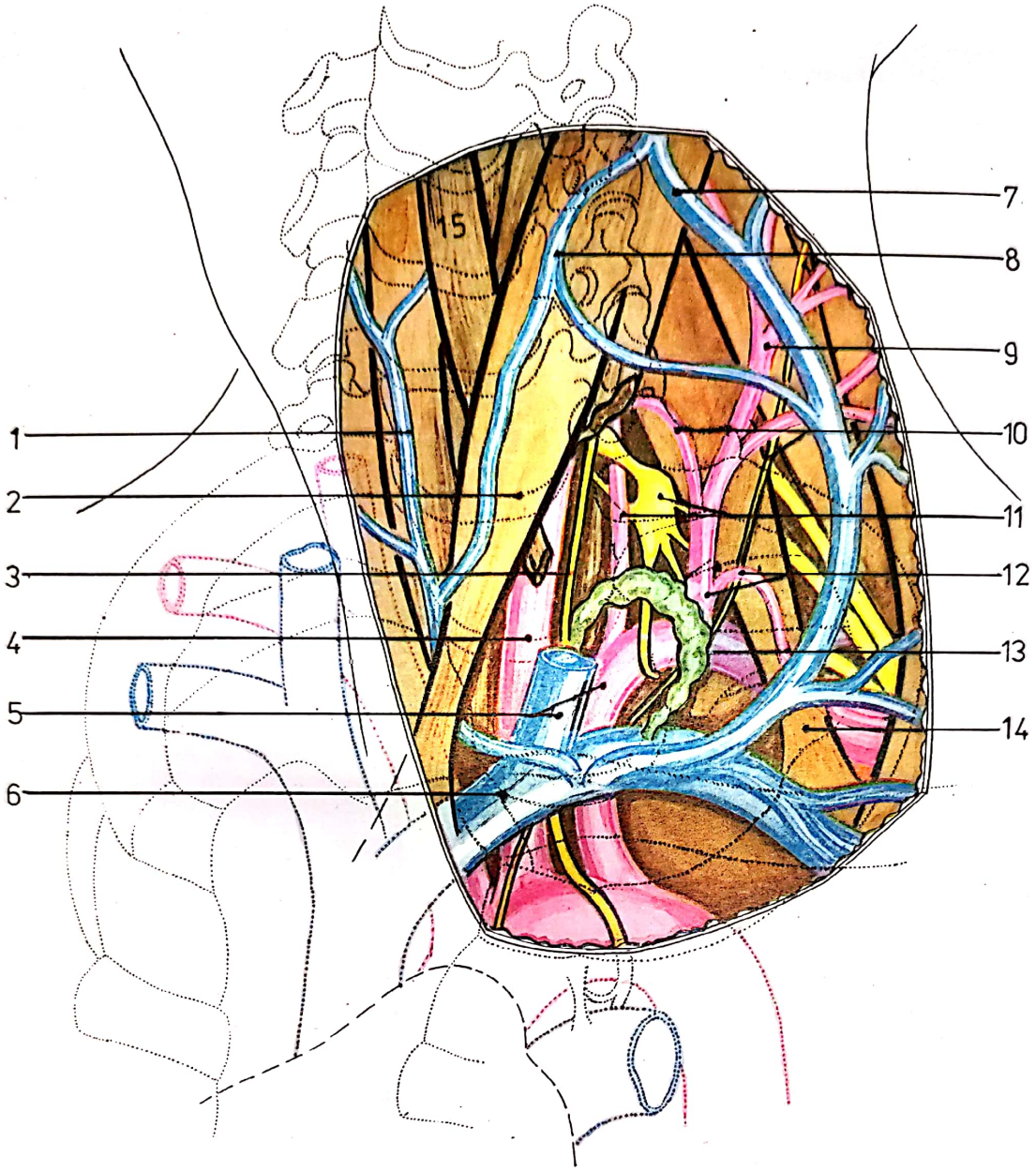

Fig. 8.1. – Raporturile canalului toracic cu elementele din spațiul scaleno-vertebral stâng: *1,* v. jugularis anterior; *2,* m. sternocleidomastoideus; *3,* m. vagus sinister; *4,* a. carotis communis; *5,* v. jugularis interna + a. subclavia sinistra; *6,* v. brachiocephalica sinistra; *7,* v. jugularis externa; *8,* v. jugulară oblică anterioară Kocher; *9,* a. cervicalis ascendens; *10,* a. thyroidea inferior + n. phrenicus; *11,* a. vertebralis + ganglion stellatum; *12,* truncus thyrocervicalis + a. suprascapularis; *13,* ductus thoracicus; *14,* m. scalenus anterior; *15,* m. omohyoideus.

În cazuri atipice, extremitatea distală a canalului toracic poate fi uşor confundată cu un colector limfatic secundar, mediastinal sau axiliar.

Crosa canalului toracic se încarcă după izolare, pe două fire de susținere şi, astfel imobilizată, se deschide longitudinal în porțiunea sa descendentă. Extremitatea periferică se cateterizează, iar cea centrală se închide printr-o ligatură.

În condiții clinice, drenajul canalului toracic poate fi extern sau intern.

Drenajul extern, în forma sa dirijată, se aplică în toate cazurile în care se urmăreşte dezintoxicarea unui bolnav (pancreatită acută, peritonită, icter mecanic, stări precomatoase din icterul hepatocelular, sau din ciroza hepatică, intoxicații exogene etc.). El se poate menține zile sau săptămâni, în funcție de viteza cu care se normalizează indicii biologici şi compoziția biochimică a lichidului limfatic.

Pentru efectuarea unui drenaj intern se pot folosi trei tipuri de intervenție: – reimplantarea canalului toracic; – plastia canalului toracic; – şi – anastomoza veno-ductală.

Scanned with OKEN Scanner

a) Plastia canalului toracic nu se efectuează decât atunci când vena cu care se anastomozează canalul toracic se pretează la o bună mobilizare. Se recomandă două tipuri de plastii, alegerea lor făcându-se în funcție de unghiul sub care canalul toracic comunică cu vena. Dacă unghiul este drept, se recurge la tipul de plastie „a" și „b" din schemă; – când unghiul este ascuțit, se preferă tipul „c" de plastie din schemă (fig. 8.2).

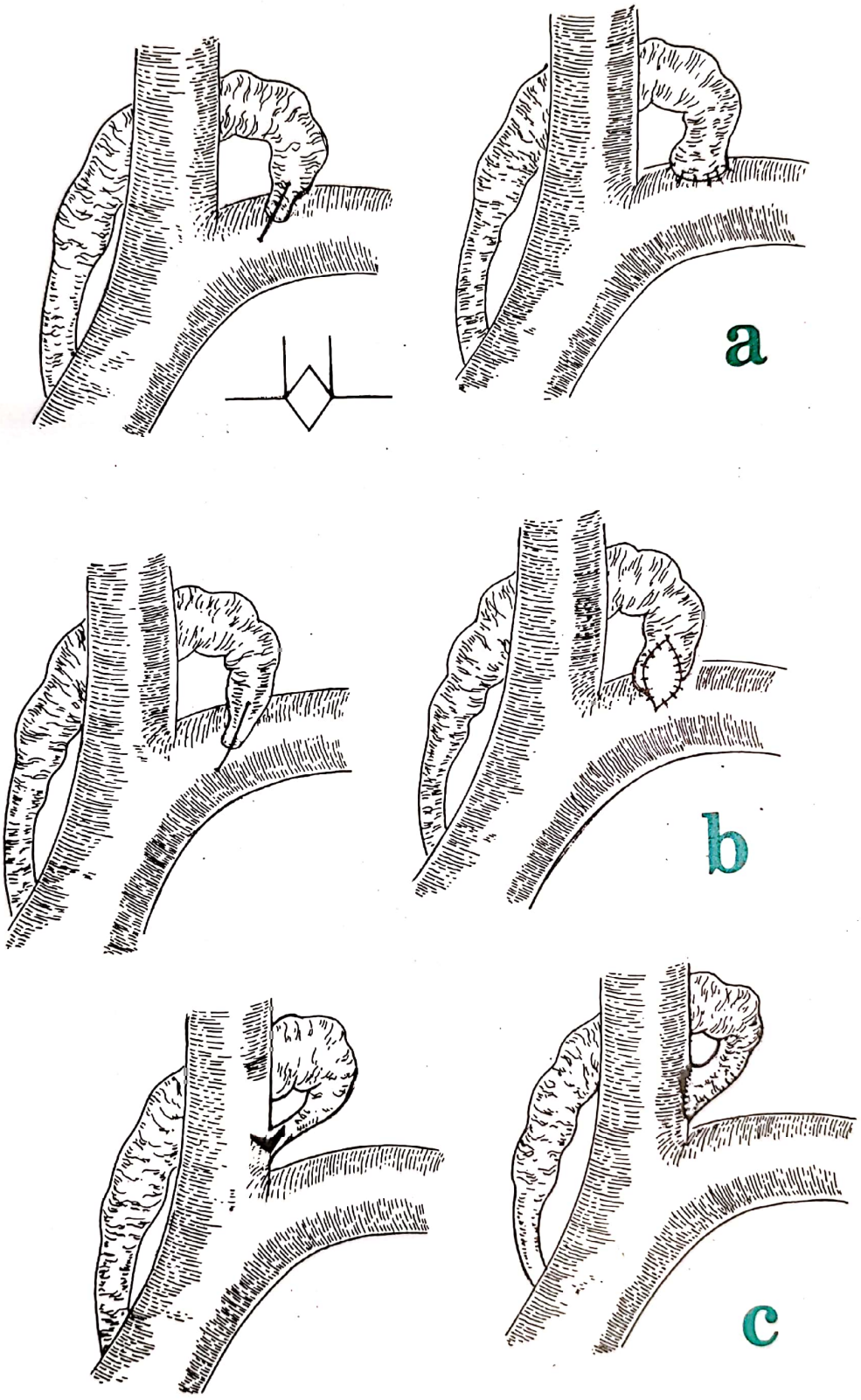

Fig. 8.2. – Drenajul intern al canalului toracic prin plastie veno-ductală: *a* și *b*, abușarea în unghi drept a canalului toracic în peretele venei; *c*, abușarea în unghi ascuțit a canalului toracic în peretele venei.

Scanned with OKEN Scanner

b) Anastomoza veno-ductală nu se poate efectua într-un singur fel, datorită multiplelor variante morfologice pe care le prezintă partea terminală a canalului toracic.

În prezent se propun cinci tipuri de anastomoze veno-ductale: – latero-laterală, între canalul toracic şi vena jugulară internă; – termino-laterală, între porţiunea distală a canalului toracic secţionat şi peretele lateral al venei jugulare interne; – termino-terminală, între vena jugulară internă şi canalul toracic; – latero-terminală, între vena jugulară externă şi crosa canalului toracic.

Anastomoza veno-ductală în doi timpi se efectuează începând cu realizarea unui drenaj extern. În acest scop se foloseşte un autotransplant de venă, montat pe un tub de polietilenă, care serveşte de tutore. Una din extremităţile grefei venoase se anastomozează la canalul toracic, iar cealaltă extremitate a venei se aduce 3–4 cm pe un traseu subcutanat, la capătul căruia tubul de polietilenă se exteriorizează printr-o butonieră cutanată. După 24–72 ore, se execută al doilea timp al intervenţiei. Se reintervine prin plaga iniţială, se aplică o anastomoză definitivă între capătul liber al autotransplantului venos şi vena jugulară internă, după tipul intervenţiei termino-laterale (fig. 8.3).

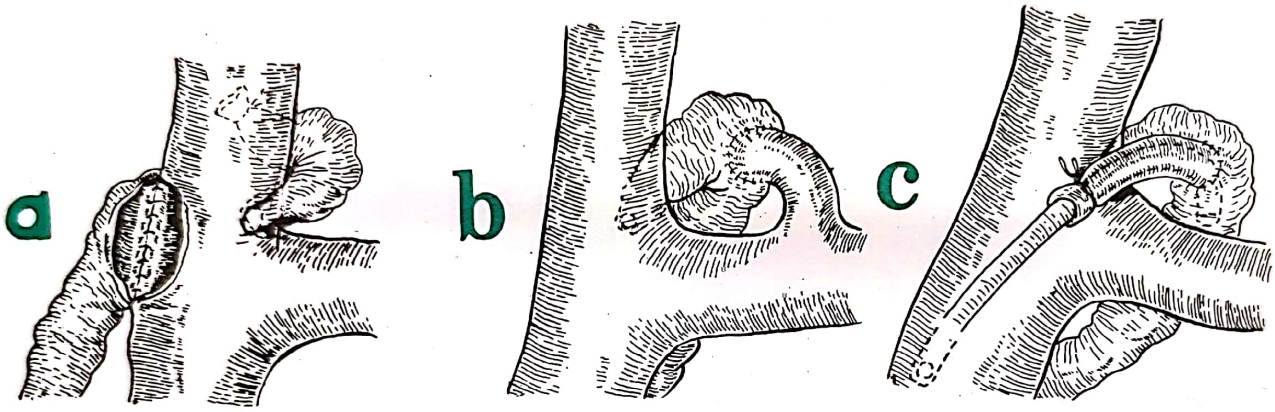

Fig. 8.3. – Tipurile de anastomoză veno-ductală: *a,* anastomoză latero-laterală, într-un singur timp operator; *b,* anastomoză termino-terminală, într-un singur timp operator; *c,* anastomoză în doi timpi operatori.

Intervenţiile de anastomoză veno-ductală se pot complica prin incidente sau accidente: – lezarea unei vene, – deschiderea pleurei; – ciupirea nervului frenic, urmată de atonia hemidiafragmei stângi; – lezarea nervilor laringian, recurent, urmată de voce bitonală etc.

Pentru a preveni tromboza postoperatorie a ductului toracic se recomandă heparinizarea bolnavului, iar pentru creşterea fluxului limfatic – se administrează o alimentaţie bogată în grăsimi.

Trombozarea unei anastomoze veno-ductale are aceleaşi urmări ca şi ligatura ductului toracic. În cazul unui bolnav cu ciroză hepatică ascitogenă decompensată, este necesară reintervenţia de canulare a ductului toracic.

În cazul unei ciroze hepatice se recomandă în ultimul timp, datorită disfuncţionalităţii precoce a anastomozei veno-ductale, înlocuirea acestei intervenţii cu un şunt peritoneo-venos după metoda Le Veen. Peritoneul se consideră funcţional, similar cu un canal megalimfatic. Le Veen propune folosirea unui tub de polivinil cu sarcină de valvă unidirecţională care să asigure vărsarea lichidului de ascită din peritoneu în vena subclaviculară. Prin recuperarea lichidului de ascită, tratamentele medicamentoase pot redeveni eficiente în menţinerea unei compensări a ciroticului.

În cadrul patologiei ductului toracic, un loc aparte îl ocupă chilotoraxul ce se instalează prin lezarea ductului, fie în cadrul unui traumatism toracic accidental, fie a unuia chirurgical.

Diagnosticul pozitiv al leziunii unor căi mari limfatice nu este dificil. Mai anevoioasă este precizarea sediului leziunii şi a substratului morfologic lezat: – ductul toracic? sau un afluent mai voluminos? Numai explorarea limfografică şi urmărirea radiografică în orele şi zilele următoare intervenţiei, pot preciza sediul fistulei limfatice şi poate orienta conduita.

Ca urmări terapeutice se impune:

– suprimarea completă a alimentaţiei orale;

– aspiraţia gastrică totală şi continuă;

– alimentarea parenterală controlată pe cateter venos central, în următoarea ordine de aport: lichid, electroliţi, calorii;

– asepsia riguroasă a plăgii operatorii;

– drenaj toracic aspirativ sau puncţii repetate evacuatorii ale chilotoraxului.

Scanned with OKEN Scanner

După câteva zile se tatonează alimentația orală a bolnavului cu rații bogate în hidrați de carbon și sărace în lipide. Apoi se administrează trigliceride cu lanț mediu de atomi de carbon, ce nu se rezorb prin vasele limfatice mezenterice, ci se transportă cu precădere în sistemul port.

Dacă acest tratament nu este urmat de reducerea aspiratului chilos toracic, se impune după aproximativ 14 zile, pregătirea bolnavului pentru intervenția chirurgicală.

Reperarea prealabilă, pe limfografie, a nivelului leziunii prin administrarea unui prânz de 100 g de unt cu 2–3 ore preoperator sau administrarea unor coloranți limfotropi, orientează calea de abord, strategia și tactica operatorie.

Reintervenția pe incizia precedentă are mai puțini sorți de a identifica locul de efracție a chilului. În unele cazuri, suturile transfixiante ale pleurei mediastinale, după reintervenție pe această cale pot duce la vindecarea chilotoraxului. Mai sigură însă este calea de abord prin toracotomie dreaptă cu descoperirea și ligatura ductului toracic, după mobilizarea venei azygos sub zona operatorie, sau suturi transfixiante și ligaturi supradiafragmatice efectuate razant între aortă și coloana vertebrală.

Dacă aceste metode nu duc la vindecarea chilotoraxului, se efectuează un drenaj prin anastomoză veno-ductală.

BIBLIOGRAFIE

CHIRURGIA TORACELUI ÎN PÂLNIE

Alexiu C., Stan A., Popescu E. – Orientările actuale în tratamentul toracelui în pâlnie, *Chirurgia (București)*, 1965, *12*, 1103.

Baronfsky D. – Technique for the correction for pectus excavatum, *Surgery*, 1957, *42*, 884–890.

Cărpinișan C., Stan A., Micu Vl. – Malformațiile congenitale ale toracelui. Considerațiuni asupra a 40 de cazuri operate. Comunicare la U.S.S.M., secția Chirurgie, București, 1970.

Coman C. – Contribuțiuni la tratamentul chirurgical al deformațiilor congenitale ale peretelui toracic, *Chirurgia (București)*, 1977, *2*, 115–121.

Coman C. – Procedé chirurgicale de correction de déformations congénitales de la paroi thoracique, types pectuum excavatum et pectum carinatum, *Poumon*, 1979, *35*, 37–42.

Coman C. – Tratamentul chirurgical al deformațiilor toracice. Actualități în chirurgie (sub red. E. Proca), Edit. Medicală, București, 1983.

Deran Fr., Cook L. – Le traitement chirurgicale du thorax en entonnoir, *Acta chir. Belgica* (supl.), 1961, *2*, 49.

Gibban J.H. – Surgery of the chest, Saunders, Philadelphia– Londra–Toronto, 1989, p. 186.

Haller J.A., Mark Katlic și colab. – Operative correction of pectus excavatum, *Ann. Surg.*, 1976, *184*, 554–557.

Hecker W. Ch. Procher G., Diez H. G. – Ergebnisse operativer Korektur von Liel – und Trichterbrust. *Z. Kinderchir*, 1981, *34*, 220–227.

Hortolomei N., Ghițescu T., Setlacek D., Ștefănescu T., Proinov V. – *Chirurgia (București)*, 1958, *6*, 903.

Humprey G. H., Jartzki A. – Operative correction of pectus excavatum, *J. Pediatr. Surg.*, 1974, *9*, 899–911.

Micu VI. – Considerații terapeutice asupra toracelui în pâlnie, teză de doctorat, București, 1971.

Oberniedermayer A. – Tagung der Deutschen Gesellschaft für chirurgie, München, 1967, *Archiv. Clin. Chir.*, Congres (în vol).

Rawitch M. M. – Pediatric Surgery, Year Book Med. Publ., 1972, Chicago.

Rawitch M. M. – Atypical deformities of the chest Wall, *Surgery*, 1966, *59*, 438.

Rehbein F., Wernicke H. H. – The operative treatment of the funnel chest, *Arch. Dis. Child.*, 1975, *32*, 5.

Schobert M. – Die Trichterbrust, *Ergeb. Chir. Ortop.*, 1961, 43, 122.

Sulamaa M. – Funnel chest. Operative method and late results, *Z. Kinderarch*, 1970, *22*, 8.

Zenker – Tagung der Deutschen Gesellschaft für Chirurgie, Müchen, 1967, *Arch. Clin. Chir.*, Congres (în vol.).

CHIRURGIA TIMUSULUI

Cărpinișan C., Stan A. – Patologia chirurgicală a toracelui, Edit. Medicală, București, 1971.

Coury Ch., Constants P., Delepierre F. – Étude anatomo-clinique et thérapeutique des tumeures thymiques, *Rev. Prat. (Paris)*, 1970, vol. XX, 3 751–3 776.

Juvara J., Motamancea D., Bossy Sanda – Timectomia în miastenia gravis, *Chirurgia (București)*, 1969, *8*, 673–682.

Milcu Șt.-M., Arseni C., Juvara J., Proca E., Setlacek D., Chiricuță I. – Enciclopedia oncologică, p. 125, Edit. Dacia, Cluj-Napoca, 1964.

Oancea Tr., Cojocea V. – Timusul. Fiziopatologie, patologie, chirurgie, Edit. Militară, București, 1986.

Oancea Tr., Hica L. – Tumorile mediastinale, Edit. Militară, București, 1971.

Smith S. B. – Thymus in Pathology, vol. II, The C.V. Mosby Co., Saint Louis, 1977.

Wilputte Fl. – Les tumeurs thymiques, *Acta Chir. Belg.*, 1974, 5, 494–528.

Scanned with OKEN Scanner

CONTENTS

Preface 9

Foreword 11

Part I

THE ANATOMIC BASIS OF THE MEDIASTINUM 13

Chapter I

THE BOUNDARIES OF THE MEDIASTINUM (Bejan L.) 15

1.1. The Anterior Boundary of the Mediastinum 16
1.2. The Posterior Boundary of the Mediastinum 22
1.3. The Superior Boundary of the Mediastinum 27
1.4. The Inferior Boundary of the Mediastinum 37
1.5. The Lateral Boundaries of the Mediastinum 42
1.6. The Relationships between the Organs of the Lateral Parts of the Mediastinum and the Lung 48

Chapter 2

THE SYSTEMATIZATION OF THE MEDIASTINUM (the Intramediastinal Planes) (Bejan L.) 53

2.1. The Frontal Planes 56
2.2. The Transversal Planes 56

Chapter 3

THE SYSTEMATIZATION OF THE CONNECTIVE TISSUE OF THE MEDIASTINUM (Bejan L.) 59

3.1. The Connective Tissue between the Parts of the Mediastinum 59
3.2. The Organized Connective Tissue of the Mediastinum 66

Chapter 4

THE SYSTEMATIZATION OF THE MEDIASTINUM (Bejan L.) 75

4.1. The Anterior Mediastinum 75
4.2. The Middle Mediastinum 91
4.3. The Posterior Mediastinum 93

Scanned with OKEN Scanner

Chapter 5

VASCULARIZATION OF MEDISTINAL ORGANS (Bejan L., Emilia Raufeisen-Bejan). 101

5.1. Vascularization of the Organs in the Anterior Mediastinum 101
5.2. Vascularization of the Organs in the Middle Mediastinum 109
5.3. Vascularization of the Organs in the Posterior Mediastinum 113

Chapter 6

INNERVATION OF MEDIASTINAL ORGANS (Bejan L.) 119

6.1. The Extranevraxial Sympathetic Nervous System of the Mediastinum 119
6.2. The Extranevraxial Parasympathetic Nervous System of the Mediastinum 123
6.3. The Cardiac Plexus 123
6.4. The Broncho-pulmonary Plexus 126
6.5. The Esophagean Plexus 128
6.6. The Innervation of the Diaphragm 128

Chapter 7

THE LYMPHATIC SYSTEM OF THE MEDIASTINUM (Bejan L.) 130

7.1. The Lymph Nodes in the Anterior Mediastinum 130
7.2. The Lymph Nodes in the Middle Mediastinum 134
7.3. The Lymph Nodes in the Posterior Mediastinum 136

Chapter 8

THE SYSTEMATIZATION OF THE MEDIASTINUM BY LEVELS (Bejan L.) 139

8.1. The Superior Mediastinum 139
8.2. The Middle Mediastinum 161
8.3. The Inferior Mediastinum 175
References 184

Part II

RADIOGRAPHIC ANATOMY OF THE MEDIASTINUM 185

Chapter 1

THE RADIOANATOMIC BASIS OF THE MEDIASTINAL LINES AND STRIPES (Găleşanu M. R.) 185

1.1. Mediastinal Lines and Stripes View in P. A. Incidence 188
1.2. Mediastinal Lines and Stripes View in Lateral Incidence 197

Chapter 2

RADIOGRAPHIC ANATOMY OF THE LEVELS OF THE MEDIASTINUM VIEW IN P-A INCIDENCE (Găleşanu M. R.) 201

2.1. The Superior Mediastinum 201
2.2. The Middle Mediastinum 206
2.3. The Inferior Mediastinum 209

Scanned with OKEN Scanner

Chapter 3

RADIOGRAPHIC ANATOMY OF THE LEVELS OF THE MEDIASTINUM VIEW IN LATERAL AND OBLIQUE INCIDENCES (Găleşanu M. R.) 212

3.1. The Superior Mediastinum 212
3.2. The Middle and Inferior Mediastinum 214

Chapter 4

RADIOGRAPHIC ANATOMY OF THE MEDIASTINUM VIEW BY AXIAL CT SCAN (Găleşanu M. R.) 218

4.1. Computerized Tomography 218
4.2. Anatomic Basis of MRI (Bejan L.) 236
References 248

Part III

SURGICAL ANATOMY OF THE MEDIASTINUM 249

Chapter 1

WAYS OF APPROACH IN MEDIASTINUM SURGERY (Oancea Tr., Bejan L.) 249

1.1. The Cervical Approach 249
1.2. The Posterior Cervico-thoracic Approach 251
1.3. The Transsternal Approach 253
1.4. The Transthoracic Approach 254
1.5. The Thoraco-abdominal Approach 259

Chapter 2

THE SURGICAL ANATOMY OF THE PECTUS EXCAVATUM (Fufezan V., Bejan L.). 263

2.1. The Deformities of the Chest Wall 263
2.2. Surgical Treatment of the Pectus Excavatum 264

Chapter 3

ANATOMIC BASIS OF BRONCHOSCOPY (Luță V., Bejan L.) 270

3.1. Bronchoscopy under Normal Conditions 271
3.2. Bronchoscopy under Pathologic Conditions 273

Chapter 4

ANATOMIC BASIS OF THE CERVICAL PROCEDURES 277

4.1. Tracheotomy (Marin I., Bejan L.) 277
4.2. Intercricothyroid laryngostomy (coniotomy) (Marin I., Bejan L.) 282
4.3. Mediastinoscopy (Hica L., Bejan L.) 282
4.4. Surgical Anatomy of the Thoracic Outlet Syndromes (Pavelescu I., Bejan L.).. 285
4.5. Principles of Surgical Treatment (Pavelescu I., Bejan L.) 289

Chapter 5

ANATOMIC BASIS OF THE ANTERIOR MEDIASTINUM PROCEDURES 294

5.1. Thymectomy (Oancea Tr., Bejan L.) 294

Scanned with OKEN Scanner

Chapter 6

ANATOMIC BASIS OF THE MIDDLE MEDIASTINUM PROCEDURES (Ene V., Bejan L.) 301

6.1. The Technique of Trachea Resection and Reconstruction 301
6.2. The Technique of "standard" Pneumectomy by Intra- and Transpericardic Approach of the Pulmonary Vessels 306
6.3. The Technique of "Enlarged Pneumectomy" by Intra- and Transpericardic Approach of the Pulmonary Vessels 311
6.4. Simple and Combined Resection – Anastomosis of the Bronchi and Arteries ... 315
6.5. Anatomic-Surgical Basis of the "Iterative" Pneumectomy 318

Chapter 7

ANATOMIC BASIS OF THE POSTERIOR MEDIASTINUM PROCEDURES 325

7.1. The Principles of Reconstruction of the Atresic Esophagus (Fufezan V., Bejan L.) 325
7.2. The Principles of Reconstruction of the Stenotic Esophagus (Bejan L.) 329
7.3. The Principles of Reconstruction of the Digestive Tract in Tumors of the Esophagus (Bejan L.) 338

Chapter 8

SURGICAL ANATOMY OF THE THORACIC DUCT (Bejan L., Rada I. O.) 356

References 361

Summary 367

Redactor: ADINA OANA
Tehnoredactor: SILVIA DEOCLEȚIAN

Bun de tipar: 25.11.1996. Format: 8/61 × 86
Coli tipar: 46,50
C.Z. pentru biblioteci mari: 611.25
616.27
C.Z. pentru biblioteci mici: 61

Tipărit la S.C. UNIVERSUL S.A. sub c-da 312

Scanned with OKEN Scanner